

کیست درموئید رترورکتال (پره ساکرال): گزارش

مورد

دکتر عطیه منصوری^۱، نسرين کمالی^۲، دکتر معصومه جاودان مهر^۳، مصطفی صادقی^{۴*}

۱. دانشیار گروه زنان و مامایی، دانشکده پزشکی، دانشگاه علوم پزشکی مشهد، مشهد، ایران.
۲. کارشناس ارشد تکنولوژیست اتاق عمل، دانشکده پرستاری و مامایی، دانشگاه علوم پزشکی خراسان شمالی، بجنورد، ایران.
۳. متخصص زنان و زایمان، بیمارستان مهر (حضرت عباس)، مشهد، ایران.
۴. کارشناس ارشد تکنولوژیست اتاق عمل، مرکز پیوند اعضا و دیالیز منتصریه، مشهد، ایران.

تاریخ دریافت: ۱۳۹۸/۰۱/۱۸ تاریخ پذیرش: ۱۳۹۸/۰۴/۰۵

خلاصه

مقدمه: تومورهای رترورکتال نسبتاً نادر هستند و کیست‌های درموئید بخشی از خانواده تومورهای رترورکتال است که معمولاً خوش خیم هستند و در زنان جوان یافت می‌شوند. در این مطالعه، یک مورد کیست درموئید رترورکتال گزارش می‌شود.

معرفی بیمار: بیمار خانم ۲۵ ساله‌ای بود که با علائم نفخ، تهوع و استفراغ، تغییر عادات روده‌ای و درد لگنی به بیمارستان مهر مشهد مراجعه کرده بود. با توجه به معاینه و ارزیابی‌های انجام شده با لاپاراسکوپی، توده‌ای به ابعاد ۷۴×۶۲ میلی‌متر در خلف رحم یافت شد که بیمار تحت عمل جراحی قرار گرفت و کیست به‌طور کامل خارج شد. بیمار ۵ روز پس از عمل ترخیص شد و در پیگیری‌های انجام شده، عوارضی از جراحی گزارش نشد. در یافته پاتولوژی، کیست درموئید گزارش شد.

نتیجه‌گیری: جراحی، اصلی‌ترین درمان ضایعات و تومورهای رترورکتال می‌باشد. استفاده از یافته‌های تصویربرداری مانند سی‌تی اسکن و MRI جهت تشخیص دقیق‌تر ماهیت و محل ضایعه و انتخاب روش جراحی مناسب متناسب با محل توده توصیه می‌شود.

کلمات کلیدی: پره ساکرال، رترورکتال، کیست درموئید

* نویسنده مسئول مکاتبات: مصطفی صادقی؛ مرکز پیوند اعضا و دیالیز منتصریه، مشهد، ایران. تلفن: ۰۵۱-۳۲۲۹۱۹۷۹؛ پست الکترونیک: sadeghim8@yahoo.com

مقدمه

تومورهای رترورکتال، تومورهای نادری هستند که میزان بروز آنها ۱:۴۰۰۰۰ است. کیست‌های درموئید رترورکتال بخشی از تومورهای خانواده این فضا هستند که معمولاً در بزرگسالان زن وجود دارند (۱). فضای رترورکتال به محدوده‌ای اطلاق می‌شود که از خلف با ساکروم و از قدام با رکتوم مجاورت داشته و عضلات بالابرنده (لواتور) در بالا و پایین آن قرار دارند (۱)؛ به عبارتی فضای رترورکتال بالای فاشیای پره‌ساکرال بین دو سوم فوقانی رکتوم و ساکروم می‌باشد (۲). فضای رترورکتال به عنوان فضای پره‌ساکرال نیز شناخته می‌شود (۴).

این مکان حاوی سلول‌هایی با توانایی رشد سلول در تمام جهات^۱ است؛ جایی که هم‌جوشی روده خلفی و نورواکتودرم رخ می‌دهد (۲) و در این سطح بقایای جنینی می‌توانند به صورت تومورهای مایع، کیست یا تومورهای جامد-نئوپلازی رشد کنند (۳)، لذا به نظر می‌رسد که باقی‌مانده‌های جنینی در ایجاد این نوع کیست نقش داشته باشند (۱). کیست درموئید ناشی از ورود عناصر اکتودرم در زمان بسته شدن غشای عصبی است که معمولاً بین هفته‌های سوم تا پنجم زندگی جنین اتفاق می‌افتد، به عبارتی کیست درموئید حاصل مستقیم شکست یا نقص در بسته شدن لوله اکتودرمال است (۲). ضایعات مادرزادی، رایج‌ترین تومورهای رترورکتال هستند. این ضایعات معمولاً خوش‌خیم هستند و بیشتر در زنان مشاهده می‌شوند (۵).

کیست‌های تکاملی (جنینی) پره‌ساکرال یا رترورکتال نادر هستند (۶)، اما غالب ضایعات رترورکتال، این نوع از کیست‌ها می‌باشند. کیست‌های تکاملی، شایع‌ترین کیست‌های مادرزادی موجود هستند و شامل کیست‌های اپی‌درموئید نوع هیستولوژیک، درموئید، روده‌ای یا عصبی هستند (۳). کیست درموئید رترورکتال، درصد کمی از کل کیست‌های درموئید است (۷) و به نظر می‌رسد که باقی‌مانده‌های جنینی موجب ایجاد کیست درموئید می‌شوند (۱). کیست درموئید در نتیجه مستقیم شکست یا نقص در بسته شدن لوله اکتودرمال رخ می‌دهد (۲). کیست درموئید، یک کیست با منشأ در حال رشد است و

از لحاظ پاتولوژی، با آستری از سلول‌های سنگ‌فرشی، کراتینوئید یا موکوئید شناخته می‌شود، که گاهی اوقات همراه با مولکول‌های چربی و ساختار کلسیفیه شده است (۷). با این حال ضایعات تراتومی، از سلول‌های بنیادی اولیه تشکیل شده است که از مسیر معمولی رشد منحرف شده است (۱). به عبارت دیگر کیست درموئید یک تراتوم کیستیک است که شامل پوست بالغ و حاوی زائده‌های جلدی (مو، غدد عرق و سباسه) است و گاهی خون، استخوان، ناخن، دندان، چشم، غضروف و بافت تیروئید در آن مشاهده می‌شود، اما از آنجایی که حاوی بافت بالغ است، کیست درموئید تقریباً همیشه خوش‌خیم است (۸).

کیست درموئید می‌تواند ساده یا چند حفره‌ای با محتویات متفاوتی مانند مایع صاف و روشن، خون و مخاط باشد (۱).

کیست‌های درموئید، کیست‌های دربردارنده اکتودرم هستند که در بسیاری از نقاط بدن به وجود می‌آیند. کیست‌های درموئید اغلب در کوکسی (۵/۴۴) و تخمدان‌ها (۱/۴۲) و پس از آن در سر و گردن مشاهده می‌شوند (۹). لازم به ذکر است در برخی مقالات اشاره می‌شود که تخمدان، شایع‌ترین عضوی است که تحت تأثیر قرار می‌گیرد، اما می‌تواند در مدیاستن، رتروپریوتون، بیضه‌ها و حتی کبد نیز یافت شود. در میان موارد رتروپریوتون، ربع فوقانی سمت چپ، شایع‌ترین محل درگیری است (۷).

بنا بر مطالعات انجام گرفته، جراحی اصلی‌ترین درمان در ضایعات درموئید می‌باشد (۱) و تخلیه جراحی کامل، درمان بهینه‌ای است که علاوه بر ترمیم و تأیید تشخیص بیماری، از عوارض تکاملی اجتناب می‌کند (۳). در مطالعه حاضر بیماری با توده‌ای مشکوک به کیست درموئید در فضای رترورکتال معرفی می‌شود.

معرفی بیمار

بیمار خانمی ۲۵ ساله بود که با علائم نفخ، تهوع و استفراغ به بیمارستان مهر مشهد مراجعه کرده بود. با کسب رضایت از بیمار جهت گزارش این مورد، با مراجعه به پرونده او، در شرح حال وی سابقه تغییر عادات

¹ totipotential

شده. چون بیمار آمادگی روده نداشت، مترونیدازول دریافت نمود و آمادگی روده به وی داده شد و پس از مشورت با جراح مغز و اعصاب و عمومی روز بعد بیمار مجدداً عمل شد که در این عمل پوزیشن بیمار دمر بود و جراحی با روش باز با برداشتن دو مهره ساکروم توسط جراح مغز و اعصاب انجام شد. کیست چسبندگی به استخوان ساکروم و کوکسیس داشت. اکسپلور و آزادسازی کیست انجام شد. در حین آزادسازی چسبندگی کیست به رکتوم، رکتوم از دو ناحیه دچار پارگی شد که توسط جراح عمومی با نخ ویکریل در دو لایه ترمیم صورت گرفت و در انتهای عمل جراحی درن تعبیه شد. بیمار ۵ روز پس از جراحی با حال عمومی خوب ترخیص شد. در پیگیری‌های انجام شده، عوارضی بعد از عمل گزارش نشد.

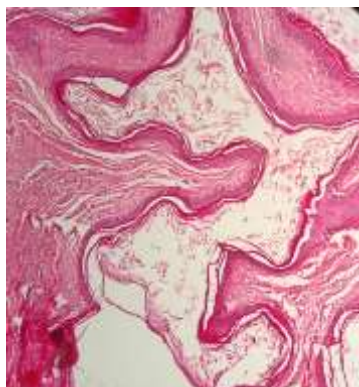
شرح ماکروسکوپی پاتولوژی از نمونه خلف ساکروم بدین شرح بود: نمونه دریافتی شامل قطعه‌ای به طول ۶ سانتی‌متر و به قطر ۴ سانتی‌متر بود. در برش طولی به عمل آمده، مخاط آن ناهموار و به رنگ کرمی بود. سطح خارجی نسج ارسالی ناهموار و گرانولار و ضخامت جدار آن بین ۱-۰/۴ سانتی‌متر بود. در شرح میکروسکوپی نمونه؛ برش‌های متعددی از نسج غیرنفوپلازیک پوشیده شده از اپی‌تلیوم اسکواموس مطابق کرانوزه و آکانتونیک و مناطقی پوشیده از سلول‌های استوانه‌ای به همراه الیاف عضلانی مختلط مشاهده شد (شکل ۱).

روده‌ای و نیز درد مبهم لگنی در طی ماه‌های گذشته عنوان شده بود. در بررسی آزمایشات خون، مورد غیرطبیعی به جز سطح پایین ویتامین D (۱۲/۵) نانوگرم در میلی‌لیتر) یافت نشد. یافته‌های سی‌تی اسکن و سونوگرافی به شرح زیر می‌باشد:

گزارش سی‌تی اسکن: تصویر دو کانون کیستیک محتوی مایع و بدون افزایش ماده حاجب در طرف راست و خلف لگن مشاهده می‌شود که کیست بزرگ‌تر با ابعاد ۷/۹۶×۶/۳۳ سانتی‌متر و دارای دیوارهای داخلی است و کیست کوچک‌تر به ابعاد ۳/۴۵×۲/۷۰ سانتی‌متر می‌باشد. اثر فشار این کیست‌ها بر مثانه و قوس آئورت مشهود است.

گزارش سونوگرافی: رحم به قطر ۲۶×۶۱ میلی‌متر و با اکوی میومتر نرمال بدون ضایعه تومورال واضحی مشاهده می‌شود و و یک فولیکول ۲۰ میلی‌متر در تخمدان راست رؤیت می‌شود. در تخمدان راست کیست به قطر ۳۰ میلی‌متر همراه با یک سپتوم نازک مشاهده می‌شود و همچنین تصویر یک کانون کیستیک به ابعاد ۷۴×۶۲ میلی‌متر در خلف رحم و متمایل به راست مشهود می‌باشد.

به منظور خارج کردن کیست تخمدان، روش لاپاراسکوپی اخذ گردید. تحت بیهوشی عمومی، کیست تخمدان برداشته شد. فشار گاز در طول عمل جراحی ۱۴ میلی‌متر جیوه بود. در معاینه لاپاراسکوپی در خلف رکتوم و زیر رحم (ناحیه پره‌ساکرال) برجستگی مشاهده



شکل ۱- ظاهر میکروسکوپی نمونه برداشته شده: کیست با پوشش اسکواموس مطابق غیرزیست پلاستیک و کراتینیزه با استرومای فیبروهمیند همراه با لایه گرانولار

بحث

تومورهای درموئید رترورکتال، بخشی از تومورهای خانواده رترورکتال هستند (۱) که اغلب زنان جوان را درگیر می کنند (۳).

اکثر کیست‌های درموئیدی رترورکتال بدون علامت هستند و به‌طور تصادفی یافت می‌شوند (۱)، اگرچه کیست‌های رترورکتال بدون علامت هستند، ولی گاهی اوقات بیماران علائم خاصی ناشی از حجم ضایعه (بیوست، احساس پری رکتوم، درد در هنگام دفع ادرار، درد لگنی یا شکم) یا ناشی از برخی عوارض را دارند (۳). در مطالعه حاضر بیمار با علائم گوارشی و درد مبهم لگنی مراجعه کرده بود.

نکته حائز اهمیت این است که درد مداوم مبهم شکمی باید به‌طور کامل قبل از تشخیص اختلال سوماتیزاسیون مورد بررسی قرار گیرد (۱). در مطالعه مروری اوقاز و همکاران (۲۰۱۵)، از ۱۷ بیمار بین سال‌های ۲۰۱۴-۲۰۰۴ از تومورهای رترورکتال؛ شایع‌ترین شکایت آنها درد در ناحیه لگن، ساکرال، کمردرد یا پریینه بود و پس از آن دشواری یا تنموس در دفع، توده قابل لمس پریینه، اختلال عملکرد قسمت تحتانی سیستم ادراری و خونریزی از رکتوم بود (۵).

کیست‌های درموئید رترورکتال در ۳۰٪ موارد می‌تواند عفونی شود و ممکن است این بیماران با مواردی مانند کیست پاپیلونیدال عفونی، آبسه‌های پره‌ساکرال یا فیستول آنوس زمانی که پریینه تخلیه می‌شود، اشتباه گرفته شوند (۱).

نکته دیگر در این مطالعه این بود که اندومتريوز، کیست تخمدان و کیست مثانه در معاینات اولیه به عنوان تشخیص‌های افتراقی برای بیمار مطرح بودند، ولی بعد از بررسی‌های سونوگرافی و رادیولوژیک، تنها کیست تخمدان و توده رترورکتال تشخیص نهایی بود. تشخیص‌های افتراقی ضایعات کیستیک رترورکتال وسیع است و شامل ضایعات با پاتولوژی خوش خیم و بدخیم می‌شود. ضایعات خوش خیم مانند کیست درموئید، کیست اپی‌درموئید یا کیست دوپلیکاسیون می‌باشد (۱). بنا بر پژوهش‌های انجام گرفته، تشخیص نهایی نوع ضایعه باید بر اساس یافته پاتولوژی بعد از عمل باشد (۱۰).

تشخیص درموئیدهای رترورکتال با اولتراسوند می‌تواند بسیار دشوار باشد، زیرا نزدیکی به تخمدان می‌تواند منجر به تشخیص اشتباه کیست تخمدان شود (۱). در لاپاراسکوپی تشخیصی چون ممکن است در فضای رترورکتال، تومورها دیده نشده و گم شوند و نتایج منفی نادرستی به دنبال داشته باشند، بنابراین اگر سوء ظنی نسبت به کیست درموئید رترورکتال وجود دارد، سایر روش‌های تشخیصی مانند سی‌تی اسکن و MRI توصیه می‌شود (۱). MRI برای تومورهای مشکوک رترورکتال معاینه مناسبی است. علاوه بر کمک به تعیین حاشیه رزکسیون و ارتباط بین تومور و دیواره ساکروم، روشی مفید برای تعیین گستره تومور، ارتباط آن با ساختارهای اطراف و همچنین نشان دادن عوارض احتمالی و انتخاب بهترین روش جراحی است (۱۰).

جراحی، بهترین راه درمان تومورهای رترورکتال است. برنامه‌ریزی دقیق با انتخاب روش مناسب؛ قدامی (شکم)، خلفی (پریینه) یا ترکیب هر دو روش مهم است (۱۰). همچنین جراحی، اصلی‌ترین درمان در ضایعات درموئید می‌باشد (۱). اگر تومور زیر نیمه مهره S3 قرار گرفته باشد، روش پریئیتال و اگر بالاتر از آن قرار گرفته باشد، روش شکمی یا ترکیبی مناسب است (۱۰). روش جراحی مناسب برای تومورهای رترورکتال با تصویربرداری مناسب (سی‌تی اسکن و MRI) مشخص می‌شود که نشان‌دهنده موقعیت، ماهیت و سایز ضایعه و همچنین درگیری عصب‌های مجاور، ساکروم و دیواره‌های لگن می‌باشد (۲).

میزان جراحی به واسطه ویژگی تومور مشخص می‌شود. تومورهای خوش خیم رترورکتال نیازمند برداشت کامل تومور می‌باشند، در حالی که تومورهای بدخیم نیازمند برداشت وسیع‌تر (رادیکال) هستند (۲). هدف نهایی این است که کیست را به‌طور کامل و با تمامیت بدون هیچ‌گونه موربیدیتی برای بیمار خارج نمود (۱). مارسوپپالیزاسیون ساده کیست کافی نیست، چون میزان عود آن بسیار بالاست (۱). برداشت ناقص آن میزان عود را افزایش می‌دهد و اگر بدخیم باشد، میزان بقای بیمار کاهش می‌یابد (۲). تخلیه جراحی کامل، درمان بهینه‌ای

در این مطالعه موردی از کیست درموئید رترورکتال در بیماری گزارش شد که با علائم گوارشی و درد مبهم لگنی مراجعه کرده بود. یافته مشترک بررسی‌های سونوگرافی و سی‌تی اسکن حاکی از وجود کیست تخمدان بود که جهت درمان آن جراحی به روش لاپاراسکوپی اتخاذ گردید و در ادامه توده مشکوک یافت شده در بررسی لاپاروسکوپی در فضای رترورکتال به‌علت وجود چسبندگی به روش باز (پرینتال) خارج شد و جهت تشخیص نهایی به پاتولوژی ارسال شد که نتیجه پاتولوژی حاکی از کیست درموئید بود. از محدودیت‌های پژوهش حاضر این بود که تصاویر سونوگرافی و سی‌تی اسکن بیمار جهت ضمیمه نمودن در متن مقاله در دسترس نبودند.

نتیجه‌گیری

در مواردی که سی‌تی اسکن کیست درموئید تخمدان را مطرح می‌کند، ولی موقعیت کیست خیلی تحتانی است، باید احتمال این را داد که کیست ممکن است پره ساکرال باشد و بیمار با آمادگی روده عمل شود تا از دو بار بیهوش شدن بیمار پیشگیری کرد. نکته دیگر این‌که خارج کردن کیست از طریق برداشتن چند مهره ساکروم می‌تواند جایگزین خارج کردن از طریق لاپاراتومی باشد و دسترسی به کیست آسان‌تر است و چسبندگی داخل شکم اتفاق نمی‌افتد، اما خطر تروما به روده همچنان باقی است.

تشکر و قدردانی

بدین‌وسیله از جراح مغز و اعصاب جناب آقای دکتر محمد فرجی و جراح عمومی جناب آقای دکتر علی‌رضا توسلی و نیز بیماری که اطلاعات خود را در اختیار ما قرار داد، تشکر و قدردانی می‌گردد.

است که ترمیم را به ارمغان می‌آورد، تشخیص را تأیید می‌کند و از عوارض بعدی اجتناب می‌کند (۳).

در گزارش مورد مونتین و همکاران (۲۰۱۳) یک خانم ۱۸ ساله که به‌طور تصادفی در معاینات ژنیکولوژیک وی تومور قابل لمس در فضای رترورکتال یافت شده بود، تحت سونوگرافی ترانس واژینال و شکم و نیز سی‌تی اسکن قرار گرفت که نتایج حاکی از وجود یک تومور کیستیک با حداکثر قطر ۷/۸ سانتی‌متر بود. در این مورد جراحی با رویکرد خلفی جهت رزکسیون ایمن و کافی کوکسی انجام شد (۳). در بیمار حاضر نیز به‌علت وجود چسبندگی، دسترسی خلفی با پوزیشن پرون جهت خروج کیست در نظر گرفته شد.

در مطالعه جونز و همکار (۲۰۱۳) از دختر ۱۵ ساله‌ای که حدود ۵ سال از درد شکمی شکایت داشت و در تشخیص اولیه اختلال سوماتیزاسیون مطرح بود؛ در نهایت با بررسی‌های سی‌تی اسکن شکم و MRI، توده‌ای در فضای پره‌ساکرال یافت شد که خروج توده توسط لاپاراسکوپی از طریق شکم انجام و یافته پاتولوژی مؤکد کیست درموئید بود (۱). در مورد گزارش شده حاضر در ابتدای کار بیمار تحت لاپاراسکوپی قرار گرفت، اما جهت رزکسیون ایمن توده پس از آمادگی روده جراحی به روش باز صورت گرفت.

ضایعات رترورکتال گسترده بوده و اغلب مادرزادی هستند. توصیه می‌شود جهت تشخیص و تعیین ماهیت و محل دقیق‌تر ضایعه علاوه بر معاینه بالینی، به یافته‌های تصویربرداری از جمله سی‌تی اسکن و MRI توجه نمود، اما تشخیص قطعی ضایعه بر اساس یافته‌های پاتولوژیک از نمونه پس از عمل جراحی تأیید می‌شود. همچنین جهت جلوگیری از عود ضایعه و کاهش عوارض، جراحی اصلی‌ترین درمان این ضایعات می‌باشد که ضایعه باید به‌طور کامل خارج شود.

1. Jones M, Khosa J. Presacral tumours: a rare case of a dermoid cyst in a paediatric patient. *BMJ Case Rep* 2013; 2013:2103008783.
2. Neale JA. Retrorectal tumors. *Clin Colon Rectal Surg* 2011; 24(3):149-60.
3. Munteanu I, Badulescu A, Mastalier B, Munteanu ML, Diaconu E, Popescu C. Retrorectal dermoid cyst: a rare clinical entity. *Curr Health Sci J* 2013; 39(3):179-83.
4. Messick CA, Hull T, Rosselli G, Kiran RP. Lesions originating within the retrorectal space: a diverse group requiring individualized evaluation and surgery. *J Gastrointest Surg* 2013; 17(12):2143-52.
5. Oguz A, Böyük A, Turkoglu A, Goya C, Alabalık U, Teke F, et al. Retrorectal tumors in adults: a 10-year retrospective study. *Int Surg* 2015; 100(7-8):1177-84.
6. Shigemi D, Kamoi S, Matsuda A, Takeshita T. A Complicated case of pregnancy involving a presacral epidermoid cyst. *J Nippon Med Sch* 2017; 84(2):100-4.
7. Nishie A, Yoshimitsu K, Honda H, Irie H, Aibe H, Shinozaki K, et al. Presacral dermoid cyst with scanty fat component: usefulness of chemical shift and diffusion-weighted MR imaging. *Comput Med Imaging Graph* 2003; 27(4):293-6.
8. Psaras KK, Triantos G, Papavassiliou T, Kotis A. Large dermoid cyst of the left hip: radiological approach with histopathology assessment. *BMJ Case Rep* 2013; 2013:2012007943.
9. Jayasuriya NS, Siriwardena S, Tilakaratne WM, Parthiepan S. Malignant transformation of a long-standing submental dermoid cyst to a carcinosarcoma: a case report. *J Med Case Rep* 2017; 11(1):11.
10. Yang BL, Gu YF, Shao WJ, Chen HJ, Sun GD, Jin HY, et al. Retrorectal tumors in adults: magnetic resonance imaging findings. *World J Gastroenterol* 2010; 16(46):5822-9.