

ارتباط بین یافته‌های سونوگرافی ترانس واژینال و پاتولوژی کورتاژ آندومتر در زنان مبتلا به خونریزی

غیرطبیعی رحمی در حوالی یائسگی

دکتر سارا میرزائیان^۱، مهسا دهقانی^۲، دکتر سیده اعظم پورحسینی^{۳*}، دکتر احمد جعفری جوشقان^۴، دکتر ملیحه دادگر مقدم^۴، دکتر مریم عمادزاده^۵

۱. استادیار گروه زنان و مامائی، دانشکده پزشکی، دانشگاه علوم پزشکی مشهد، مشهد، ایران.
۲. کارشناس ارشد مامائی، دانشکده پرستاری و مامائی، دانشگاه علوم پزشکی تربت حیدریه، تربت حیدریه، ایران.
۳. دکترای حرفه‌ای پزشکی، دانشکده پزشکی، دانشگاه علوم پزشکی مشهد، مشهد، ایران.
۴. استادیار گروه علوم اجتماعی، دانشکده پزشکی، دانشگاه علوم پزشکی مشهد، مشهد، ایران.
۵. استادیار گروه پزشکی اجتماعی، واحد تحقیقات بالینی، دانشکده پزشکی، دانشگاه علوم پزشکی مشهد، مشهد، ایران.

تاریخ دریافت: ۱۳۹۸/۰۵/۱۴ تاریخ پذیرش: ۱۳۹۸/۰۸/۰۶

خلاصه

مقدمه: خونریزی غیرطبیعی رحمی، یک مشکل شایع در زنان اواخر سنین باروری می‌باشد که باید به‌طور دقیق مورد ارزیابی قرار گیرد. بررسی از نظر سرطان آندومتر و یا ضایعات پیش‌بدخیمی بسیار مهم است. مطالعه حاضر با هدف بررسی ارتباط بین یافته‌های سونوگرافی ترانس واژینال و پاتولوژی در زنان مبتلا به خونریزی غیرطبیعی رحمی در حوالی یائسگی انجام شد.

روش کار: این مطالعه توصیفی - تحلیلی در سال ۱۳۹۶ بر روی ۱۸۴ زن پری‌منوپوز ۴۰-۵۰ ساله با AUB انجام شد. بیماران تحت سونوگرافی واژینال قرار گرفته و در صورت گزارش ضخامت آندومتر بیشتر از ۴ میلی‌متر، یک هفته بعد از گزارش سونوگرافی D&C شدند. ابزار گردآوری داده‌ها پرسشنامه خودساخته بود که یافته‌های دموگرافیک بیماران و نتیجه سونوگرافی ترانس واژینال و نتایج بررسی هیستوپاتولوژی حاصل کورتاژ ثبت گردید. تجزیه و تحلیل با استفاده از نرم‌افزار آماری SPSS (نسخه ۲۰) و آزمون‌های آنووا و کروسکال والیس انجام گرفت. میزان p کمتر ۰/۰۵ معنی‌دار در نظر گرفته شد.

یافته‌ها: شایع‌ترین یافته‌های سونوگرافی ترانس واژینال ۳۷٪ نرمال، ۳۰٪ افزایش ضخامت و ۲۰٪ پولیپ آندومتر بود. حدود ۴۷/۳٪ یافته‌های هیستوپاتولوژی را پرولیفراتیو و در مراتب بعدی ترشچی و پولیپ آندومتر و کمتر از ۵٪ موارد را بدخیم تشکیل می‌داد. یک مورد آدنوکارسینوم با ضخامت آندومتر ۶ میلی‌متر گزارش شده بود. در برآورد همخوانی یافته‌های سونوگرافی با D&C در دو گروه غیرطبیعی و طبیعی، توافق معنی‌داری وجود داشت ($p=0/004$).

نتیجه‌گیری: پاتولوژی‌های ماژور و بدخیم از قبیل کارسینوم و متاپلازی می‌توانند در مقادیر کمتر از حد مرزی ۸ میلی‌متر و حتی نزدیک ۵ میلی‌متر وجود داشته باشند. در نتیجه استفاده از D&C به همراه TVUS در مقادیر کمتر از ۸ میلی‌متر نیز ضروری به نظر می‌رسد.

کلمات کلیدی: حوالی یائسگی، خونریزی غیرطبیعی رحمی، دیلاتاسیون و کورتاژ، سونوگرافی

* نویسنده مسئول مکاتبات: دکتر سیده اعظم پورحسینی؛ دانشکده پزشکی، دانشگاه علوم پزشکی مشهد، مشهد، ایران. تلفن: ۰۵۱-۳۸۰۲۲۶۰۸؛ پست الکترونیک: pourhoseinia@mums.ac.ir

مقدمه

خونریزی غیرطبیعی رحمی، یک مشکل شایع و جدی در زنان اواخر سنین باروری (پری منوپوز) می‌باشد. پری منوپوز دوره‌ای است که در آن تغییری طبیعی از چرخه کم و بیش منظم دارای تخمک‌گذاری و قاعدگی، به سمت ناباروری دائمی یا یائسگی طی می‌شود. این مرحله به‌طور کلی در حدود ۵۰-۴۰ سالگی رخ می‌دهد (۱).

پری منوپوز اغلب به‌وسیله بی‌نظمی قاعدگی در دوره و حجم مشخص می‌شود که به علت نوسان سطح استروژن است. این تغییرات برای هر زن غیرقابل پیش‌بینی و منحصر به فرد است. هرچند الگوهای خونریزی نامنظم، یک بخش طبیعی و مورد انتظار از یائسگی است، بروز آسیب‌شناسی رحم و همراهی با عوارض پزشکی مرتبط نیز در این گروه سنی افزایش می‌یابد (۲).

دوره عدم تخمک‌گذاری طولانی که با تحریک استروژن بدون پروژسترون همراه است، ممکن است موجب هیپرپلازی آندومتر و در نتیجه افزایش خطر ابتلاء به سرطان آندومتر شود. بنابراین خونریزی غیرطبیعی رحمی (AUB)^۱ در دوره حوالی یائسگی با اهمیت فرض می‌شود و حدود ۷۰٪ از تمام مراجعات سرپایی ژنیکولوژیک را در دوران پری منوپوز تشکیل می‌دهد (۳).

بررسی بیماران مبتلا به خونریزی غیرطبیعی رحمی و شناسایی کسانی که با خونریزی ناشی از اختلال عملکرد رحم مراجعه می‌کنند، شامل: شرح حال، معاینه بالینی، ارزیابی آزمایشگاهی، اولتراسونوگرافی و نمونه‌برداری آندومتر می‌باشد. خونریزی غیرطبیعی پری منوپوز در حدود ۱۰٪ از موارد با سرطان آندومتر همراهی دارد، بنابراین بررسی عوامل خطر برای هیپرپلازی آندومتر و یا سرطان توصیه می‌شود (۴).

یک روش تشخیصی، ساده و غیرتهاجمی برای مطالعه الگوی آندومتر و ضخامت آن با دقت بالا، سونوگرافی از طریق واژن می‌باشد که همزمان می‌توان پاتولوژی‌های اعضای درگیر در موارد AUB را بررسی نمود و اولین ابزار تشخیصی برای بررسی پاتولوژی آندومتر در سنین پری منوپوز با AUB محسوب می‌شود. با وجود آن که

افتراق دقیق بین علل خونریزی نامنظم یا غیرطبیعی رحمی در این سنین مشکل می‌باشد، اما موقعیت‌های پاتولوژیک آندومتر و میومتر را می‌توان با سونوگرافی از خلال واژن (TVUS) مشاهده نمود (۵). هنگامی که TVUS با کنتراست سالین در حفره رحم (SCSH)^۲ ترکیب شود، دقت تشخیصی به‌طور قابل توجهی بهبود یافته و می‌تواند با هیستروسکوپی از نظر دقت برابری کند و به‌صورت قابل توجهی برتری نسبت به TVUS به‌تنهایی دارد (۶، ۷).

حد فوقانی ضخامت آندومتر نرمال در بسیاری از مطالعات بررسی شده است، اما هنوز به‌عنوان یک اصل، این که از چه ضخامتی بیشتر، کورتاژ آندومتر باید صورت گیرد، مشخص نشده است. مطالعات فراوانی حد ۸ میلی‌متر را به عنوان حد مرزی بیان نموده‌اند که در صورتی که ضخامت آندومتر بیش از ۸ میلی‌متر باشد، باید بررسی‌های دقیق آندومتر از جمله بررسی هیستوپاتولوژیک آن صورت گیرد (۸). در مطالعات جدیدتر ذکر شده است که TVUS باید در روز ۴ و ۵ و ۶ خونریزی واژینال در زمانی که ضخامت آندومتر در نازک‌ترین حد خود قرار دارد، انجام شود که در مرحله فولیکولار تخمدانی ضخامت ۸-۴ میلی‌متر و در مرحله لوتئال تخمدانی ضخامت آندومتر ۱۴-۸ میلی‌متر می‌باشد (۹). به‌طور کلی در زنان پری منوپوز بدون علامت، افزایش ضخامت آندومتر در سونوگرافی، اندیکاسیون بررسی پاتولوژیک و بیوپسی نمی‌باشد. بررسی آندومتر باید بر اساس چندین عامل صورت گیرد که از آن جمله می‌توان به وجود ضایعات غیرطبیعی غددی در بررسی سیتولوژی سرویکس یا سلول‌های آندومتری و یا شرح حال تماس مزمن با استروژن یا اختلال تخمک‌گذاری (مانند PCO و یا چاقی) اشاره کرد.

اگرچه نمونه آندومتر را می‌توان با دیلاتاسیون و کورتاژ، اسپیراسیون آندومتر و یا هیستروسکوپی به‌دست آورد، هیستروسکوپی مستقیم و نمونه‌برداری استاندارد طلائی در نظر گرفته شده است. اگر هیستروسکوپی در دسترس نباشد، کورتاژ نیز یک راه مؤثر برای تشخیص علل خونریزی غیرطبیعی رحمی می‌باشد (۱۰).

² saline contrast sonohysterography

¹ Abnormal Uterine Bleeding

همراهی سونوگرافی ترانس واژینال و دیلاتاسیون و کورتاژ هنوز هم به عنوان یک روش بسیار مقرون به صرفه و علمی برای بررسی AUB محسوب می‌شود که به دنبال آن یک تشخیص صحیح پاتولوژیک می‌تواند راهبردی مناسب و سریع جهت درمان باشد. مطالعه حاضر با هدف بررسی ارتباط بین یافته‌های بالینی، سونوگرافی و تشخیص پاتولوژی نهایی آندومتر در زنان پری‌منوپوز ۴۰-۵۰ ساله با AUB و ضخامت آندومتر بیشتر از ۴ میلی‌متر در سونوگرافی ترانس واژینال که فاقد بیماری‌های خونریزی دهنده می‌باشند، انجام شد.

روش کار

این مطالعه توصیفی و تحلیلی از فروردین ماه سال ۱۳۹۴ لغایت فروردین ماه سال ۱۳۹۶ بر روی ۲۰۰ نفر از زنان سنین ۴۰-۵۰ سال مراجعه کننده با شکایت خونریزی غیرطبیعی رحمی که دارای شرایط ورود به مطالعه بودند، در درمانگاه‌های بیمارستان قائم (عج) و امام رضا (ع) وابسته به دانشگاه علوم پزشکی مشهد انجام شد.

این مطالعه بر اساس طرح پژوهشی شماره ۹۳۱۴۱۰ مصوب تاریخ ۱۳۹۴/۰۵/۱۱ و مجوز کمیته اخلاق شماره IR.MUMS.FM.REC.1394.262 پس از تبیین اهداف مطالعه و اخذ رضایت کتبی از افراد انجام شد. حجم نمونه با توجه به مطالعه بوسل و همکاران (۲۰۱۰) (۱۰) و با در نظر گرفتن خطای نوع اول ۵٪ و توان ۸۰٪، ۱۸۱ نفر به دست آمد که با در نظر گرفتن ۱۰٪ ریزش نمونه، در نهایت ۲۰۰ نفر در نظر گرفته شد.

معیارهای ورود به مطالعه شامل: زنان سن حوالی یائسگی ۴۰-۵۰ سال، ایرانی‌الاصل بودن، متأهل، ضخامت آندومتر بیشتر از ۴ میلی‌متر در سونوگرافی ترانس واژینال، هرگونه خونریزی واژینال به صورت منوراژی، متروراژی و یا منومتروراژی و معیارهای خروج از مطالعه شامل: بیماری سیستمیک طبی خونریزی مانند هموفیلی، فون ویلبراند، خونریزی به علت مصرف داروهای ضدانعقاد، خونریزی به علت کاهش پلاکت، خونریزی به علت عوارض بارداری و زایمان بود.

واحدهای پژوهش به صورت نمونه‌گیری آسان انتخاب شدند که پس از اخذ رضایت کتبی آگاهانه ورود به مطالعه و دارا بودن معیارهای ورود، در ابتدا چکلیستی شامل اطلاعات فردی، وزن، اختلالات قاعدگی، طول مدت شکایت، سابقه مامایی، مصرف داروها، سابقه جراحی و روش‌های درمانی مورد استفاده را به روش مصاحبه تکمیل کردند. بیماران مراجعه کرده با AUB در مرحله اول تحت معاینه کامل ژنیکولوژی قرار گرفتند، سپس جهت سونوگرافی واژینال جهت ارزیابی آندومتر توسط سونولوژیست واحد با سابقه ۴ سال در دانشگاه علوم پزشکی مشهد فرستاده شدند. TVUS در تمامی این زنان به وسیله دستگاه سونوگرافی مدیسون V20 با پروب واژینال ۹-۴ MHZ انجام شد. ضخامت آندومتر به صورت اندازه‌گیری حداکثر ۲ لایه در مقطع میدساژیتال در نزدیکی فوندوس از خارجی‌ترین لایه آندومتر اندازه‌گیری گردید. در عرض یک هفته پس از رؤیت جواب سونوگرافی پس از ارزیابی‌های قبل از عمل شامل آزمایشات بیمار D&C شده و نمونه از طریق اتاق عمل جهت بررسی پاتولوژی ارسال شده و نتایج توسط پاتولوژیست دانشگاهی گزارش شد.

ارتباط نتایج سونوگرافی و پاتولوژی در دو گروه نرمال و غیرنرمال مورد بررسی قرار گرفت. تجزیه و تحلیل داده‌ها با استفاده از نرم‌افزار آماری SPSS (نسخه ۱۶) و آزمون‌های آنووا و کروسکال والیس انجام گرفت. میزان p کمتر ۰/۰۵ معنی‌دار در نظر گرفته شد.

یافته‌ها

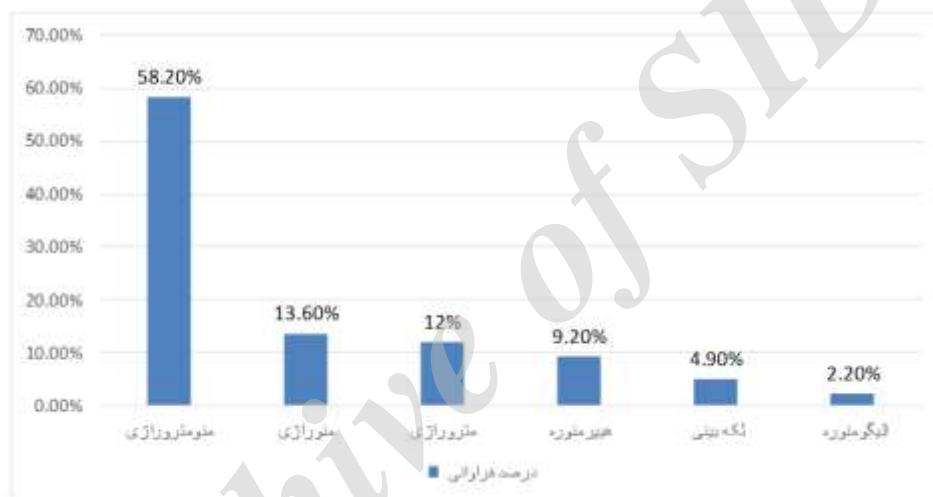
در مطالعه حاضر ۱۸۴ زن پری‌منوپوز در دامنه سنی ۴۰-۵۰ سال حضور داشتند (۱۶ نفر به دلیل عدم پیگیری جهت انجام D&C از مطالعه خارج شدند). اطلاعات فردی واحدهای پژوهش در جدول ۱ ارائه شده است. میانگین سن افراد مورد مطالعه $46/36 \pm 3/42$ سال، شاخص توده بدنی $28/76 \pm 4/66$ کیلوگرم بر متر مربع، میانگین تعداد زایمان $1/63 \pm 0/52$ ، میانگین تعداد بارداری $3/82 \pm 2/02$ ، میانگین ضخامت آندومتر $12/24 \pm 5/21$ میلی‌متر و میانگین طول مدت خونریزی غیرطبیعی رحمی $28/76 \pm 4/66$ روز بود.

جدول ۱- شاخص‌های آماری اطلاعات دموگرافیک واحدهای پژوهش

میانگین (چارک اول و سوم)	حداقل	حداکثر	
۴۷ (۴۴-۵۰)	۴۰	۵۰	سن
۲۸/۱ (۲۵/۶-۳۱/۲)	۲۰	۴۷/۵۶	شاخص توده بدنی (کیلوگرم بر متر مربع)
۱۲ (۸-۱۵)	۴	۲۷	ضخامت آندومتر (میلی‌متر)
۵ (۲-۷)	۱	۱۵	طول مدت خونریزی (ماه)
۳/۰ (۲/۰-۴/۰)	۰	۱۰	تعداد زایمان
۳/۰ (۳/۰-۵/۰)	۰	۱۱	تعداد بارداری
۰/۰ (۰/۰-۱/۰)	۰	۷	تعداد سقط

خونریزی در واحدهای پژوهش در نمودار ۱ نشان داده شده است.

شایع‌ترین فرم خونریزی واژینال، منومترورژی در ۱۰۷ نفر (۵۸/۲٪) بود و پس از آن منورژی در ۲۵ نفر (۱۳/۶٪) در مرتبه بعدی قرار داشت. توزیع فراوانی انواع



نمودار ۱- توزیع فراوانی الگوی خونریزی در واحدهای پژوهش

میلی‌متر در ۴۷ نفر (۲۷/۵٪) و پولیپ آندومتر در ۳۶ نفر (۱۹/۶٪) بود (جدول ۲).

بیشترین موارد گزارشات سونوگرافی ترانس واژینال به صورت ضخامت آندومتر نرمال (۱۲-۴ میلی‌متر) در ۷۲ نفر (۴۰/۲٪) و پس از آن افزایش ضخامت بیشتر از ۱۲

جدول ۲- توزیع فراوانی یافته‌های سونوگرافی ترانس واژینال

تعداد (درصد)	گزارش سونوگرافی
۷۴ (۴۰/۲)	نرمال
۴۷ (۲۷/۵)	افزایش ضخامت
۳۶ (۱۹/۶)	پولیپ
۱۱ (۶/۰)	فیبروئید
۸ (۴/۳)	آدنومیوز
۸ (۴/۳)	ضایعه سیستیک

شایع‌ترین الگوی خونریزی شامل منومترورژی با تعداد ۱۰۱ نفر (۵۸/۲٪) بود که متوسط ضخامت آندومتر ۱۲/۶±۵/۵ میلی‌متر در این گروه بود. جهت مقایسه ضخامت آندومتر در الگوهای مختلف خونریزی از آزمون آنووا استفاده شد که نتایج اختلاف معناداری را نشان نداد (p=۰/۲۲۶) (جدول ۳).

جدول ۳- بررسی ارتباط بین ضخامت آندومتر با الگوی خونریزی

متغیر	تعداد (درصد)	ضخامت آندومتر (میلی‌متر) انحراف معیار± میانگین
لکه‌بینی	۹ (۴/۹)	۱۰/۷±۲/۶
هیپرمنوره	۱۷ (۹/۲)	۱۰/۴±۳/۹
الیگومنوره	۴ (۲/۲)	۸/۳±۳/۲
متروورژی	۲۲ (۱۲/۰)	۱۲/۱±۵/۲
منورژی	۲۵ (۱۳/۶)	۱۳/۳±۵/۲
منومترورژی	۱۰۷ (۵۸/۲)	۱۲/۶±۵/۵
آزمون بین‌گروهی		F=۱/۴۰, p=۰/۲۲۶

در بیمارانی که در دیلاتاسیون و کورتاژ تشخیص آندومتر پرولیفراتیو، ترشچی، پولیپ یا اندومترآتروفیک داشتند، بیشترین تظاهر به صورت منومترورژی بود. در یافته‌های هیستوپاتولوژیک دیگر شامل: کارسینوم، متاپلازی، لیومیوم یا آندومتر تحت تأثیر (OCP)^۱ به دلیل حجم نمونه پایین، ارتباط با نوع خونریزی قابل قضاوت نبود (جدول ۴).

جدول ۴- بررسی توزیع نوع گزارش پاتولوژی بر حسب الگوی خونریزی

الگوی خونریزی	منومترورژی تعداد (درصد)	منورژی تعداد (درصد)	متروورژی تعداد (درصد)	هیپرمنوره تعداد (درصد)	لکه‌بینی تعداد (درصد)	الیگومنوره تعداد (درصد)
پرولیفراتیو	۵۱ (۴۷/۷)	۱۴ (۵۶/۰)	۵ (۲۲/۷)	۱۱ (۶۴/۷)	۵ (۵۵/۶)	۱ (۲۵/۰)
ترشچی	۲۳ (۲۱/۵)	۲ (۸/۰)	۴ (۱۸/۲)	۳ (۱۷/۶)	۲ (۲۲/۲)	۲ (۵۰/۰)
پولیپ اندومترال	۱۵ (۱۴/۰)	۳ (۱۲/۰)	۲ (۹/۱)	۰ (۰)	۱ (۱۱/۱)	۰ (۰)
هورمونال نامنظم	۶ (۵/۶)	۲ (۸/۰)	۳ (۱۳/۶)	۱ (۵/۹)	۰ (۰)	۰ (۰)
بافت ناکافی	۲ (۱/۹)	۲ (۸/۰)	۶ (۲۷/۳)	۱ (۵/۹)	۱ (۱۱/۱)	۱ (۲۵/۰)
آتروفی	۵ (۴/۷)	۱ (۴/۰)	۱ (۴/۵)	۰ (۰)	۰ (۰)	۰ (۰)
متاپلازی	۲ (۱/۹)	۰ (۰)	۰ (۰)	۰ (۰)	۰ (۰)	۰ (۰)
غیرفعال	۱ (۰/۹)	۰ (۰)	۰ (۰)	۱ (۵/۹)	۰ (۰)	۰ (۰)
دسیدوال	۰ (۰)	۱ (۴/۰)	۱ (۴/۵)	۰ (۰)	۰ (۰)	۰ (۰)
کارسینوم	۱ (۰/۹)	۰ (۰)	۰ (۰)	۰ (۰)	۰ (۰)	۰ (۰)
لیومیوم	۱ (۰/۹)	۰ (۰)	۰ (۰)	۰ (۰)	۰ (۰)	۰ (۰)
جمع کل	۱۰۷ (۱۰۰)	۲۵ (۱۰۰)	۲۲ (۱۰۰)	۱۷ (۱۰۰)	۹ (۱۰۰)	۴ (۱۰۰)

بر اساس نتایج جدول ۴، موارد لیومیوم، آندومتر تحت تأثیر، متاپلازی و کارسینوم در سونوگرافی ضخامت نرمال داشتند. با توجه به فراوانی‌های صفر، امکان مقایسه با آزمون‌های آماری وجود نداشت. بررسی ارتباط فراوانی گزارش پاتولوژی و یافته‌های سونوگرافی در جدول ۵ نشان داده شده است.

¹ pill endometrium

جدول ۵- بررسی ارتباط فراوانی گزارش پاتولوژی و یافته‌های سونوگرافی

سونوگرافی پاتولوژی	نرمال	افزایش ضخامت	پولیپ	ضایعه کیستیک	فیبروئید	آدنومیوز
	تعداد (درصد)	تعداد (درصد)	تعداد (درصد)	تعداد (درصد)	تعداد (درصد)	تعداد (درصد)
بافت ناکافی	۱۰ (۷۶/۹)	۰ (۰/۰)	۱ (۷/۷)	۰ (۰/۰)	۱ (۷/۷)	۱ (۷/۷)
پرولیفراتیو	۳۱ (۳۵/۶)	۳۴ (۳۹/۱)	۹ (۱۰/۳)	۵ (۵/۷)	۵ (۵/۷)	۳ (۳/۴)
غیر فعال	۱ (۵۰)	۰ (۰/۰)	۰ (۰/۰)	۰ (۰/۰)	۱ (۵۰)	۰ (۰/۰)
ترشچی	۲۱ (۵۸/۳)	۵ (۱۳/۹)	۴ (۱۱/۱)	۰ (۰/۰)	۳ (۸/۳)	۳ (۸/۳)
دسیدوال	۰ (۰/۰)	۱ (۵۰)	۱ (۵۰)	۰ (۰/۰)	۰ (۰/۰)	۰ (۰/۰)
هورمونال نامنظم	۳ (۲۵)	۵ (۴۱/۷)	۳ (۲۵)	۰ (۰/۰)	۱ (۸/۳)	۰ (۰/۰)
آتروفی	۵ (۷۱/۴)	۱ (۱۴/۳)	۰ (۰/۰)	۰ (۰/۰)	۰ (۰/۰)	۱ (۱۴/۳)
پولیپ اندومتریال	۰ (۰/۰)	۱ (۴/۸)	۱۸ (۸۵/۷)	۲ (۹/۵)	۰ (۰/۰)	۰ (۰/۰)
لیومیوم	۱ (۱۰۰)	۰ (۰/۰)	۰ (۰/۰)	۰ (۰/۰)	۰ (۰/۰)	۰ (۰/۰)
متاپلازی	۲ (۱۰۰)	۰ (۰/۰)	۰ (۰/۰)	۰ (۰/۰)	۰ (۰/۰)	۰ (۰/۰)
کارسینوم	۱ (۱۰۰)	۰ (۰/۰)	۰ (۰/۰)	۰ (۰/۰)	۰ (۰/۰)	۰ (۰/۰)
پیل	۱ (۵۰)	۰ (۰/۰)	۰ (۰/۰)	۱ (۵۰)	۰ (۰/۰)	۰ (۰/۰)

بیماران مشاهده شد. یک مورد کارسینوم گزارش شد که ضخامت آندومتر ۶ میلی‌متر بود. ۲ مورد (۲/۶۳٪) متاپلازی وجود داشت که ضخامت آندومتر ۴ و ۱۰ میلی‌متر گزارش شده بود. مقایسه ضخامت آندومتر بر اساس نوع گزارش پاتولوژی در جدول ۶ و فراوانی گزارش پاتولوژی بر اساس ضخامت آندومتر در جدول ۷ ارائه شده است.

در یافته‌های بیوپسی، شایع‌ترین نسج، آندومتر پرولیفراتیو (۴۷/۳٪) و پس از آن آندومتر ترشچی در ۳۶ نفر (۱۹/۶٪) و ناشایع‌ترین پیل در ۲ مورد (۱/۱٪)، کارسینوم و لیومیوم هر کدام ۱ مورد (۰/۵٪) بود. در ۱۲ نفر (۷/۱٪) D&C نسج ناکافی گزارش شده بود. در مطالعه حاضر، نتایج پاتولوژی به صورت پرولیفراتیو، غیرفعال، ترشچی، دسیدوال، هورمونال نامنظم و آتروفی به عنوان نتیجه پاتولوژی نرمال ارزیابی شده و در ۸۵/۴٪

جدول ۶- مقایسه ضخامت آندومتر بر اساس نوع گزارش پاتولوژی

گزارش پاتولوژی	ضخامت آندومتر (میلی‌متر)		
	حداکثر	حداقل	انحراف معیار ± میانگین
بافت ناکافی	۱۲	۵	۷/۷۶ ± ۲/۲۴
پرولیفراتیو	۲۷	۴	۱۳/۶ ± ۴/۶۸
ترشچی	۲۷	۴	۱۱/۱۱ ± ۴/۹۹
هورمونال نامنظم	۲۲	۵	۱۳/۸۳ ± ۵/۳۰
غیرفعال	۵	۴	۴/۵۰ ± ۰/۷
آتروفی	۱۳	۵	۷/۱۴ ± ۲/۷۳
متاپلازی	۱۰	۴	۷ ± ۴/۲۴
پولیپ اندومتریال	۲۷	۶	۱۵/۵۲ ± ۵/۲۱
دسیدوال	۲۵	۱۴	۱۹/۵ ± ۷/۷۷
کارسینوم	-	-	۶
لیومیوم	-	-	۵

جدول ۷- فراوانی گزارش پاتولوژی بر اساس ضخامت آندومتر (میلی‌متر)

گزارش پاتولوژی	ضخامت آندومتر (میلی‌متر)			
	۴-۸/۹	۹-۱۳/۹	۱۴-۱۸/۹	۱۹-۲۳/۹
بافت ناکافی	۸	۵	۰	۰
پرولیفراتیو	۱۷	۳۲	۳۰	۶
ترشحي	۱۰	۱۹	۵	۲
هورمونال نامنظم	۲	۳	۵	۲
غیرفعال	۲	۱	۰	۰
آتروفی	۶	۱	۰	۰
متاپلازی	۱	۵	۰	۰
پولیپ آندومتریال	۱	۰	۹	۳
دسیدوال	۰	۰	۱	۱
کارسینوم	۱	۰	۰	۰
لیومیوم	۱	۰	۰	۰

بحث

AUB یکی از شایع‌ترین شکایات بیماران پری‌منوپوز مراجعه کننده به کلینیک‌های زنان است که حدود یک سوم مراجعات را تشکیل می‌دهد. بررسی از نظر سرطان آندومتر و یا ضایعات پیش بدخیمی مانند هیپرپلازی در خونریزی‌های پری‌منوپوز بسیار مهم است. برخورد با خونریزی غیرطبیعی رحمی در این دوران نیازمند بررسی‌های دقیق می‌باشد و بررسی سونوگرافیک و پاتولوژی آندومتر، راه اصلی برای تشخیص این ضایعات می‌باشد. هرچند دیلاتاسیون و کورتاژ تهاجمی بوده و از این نظر چه برای بیمار و چه برای پزشک نامطلوب است. در این مطالعه منومترورژی (۵۸/۲٪) به عنوان شایع‌ترین تظاهر بالینی AUB در بیماران مورد بررسی قرار گرفت و پس از آن منورژی (۱۳/۶٪) در مرتبه دوم قرار داشت. شایع‌ترین یافته در بررسی سونوگرافی ترانس واژینال، افزایش ضخامت آندومتر (آندومتر بیشتر از ۱۲ میلی‌متر) (۳۰٪) و سپس پولیپ آندومتر (۱۹/۶٪) بود. در مطالعه گذشته‌نگر فیلاوی و همکاران (۲۰۱۴) در هند که به بررسی ارتباط بین یافته‌های سونوگرافی و پاتولوژی آندومتر در زنان با خونریزی غیرطبیعی رحمی در سنین ۴۰-۵۱ سال پرداختند، شایع‌ترین نوع الگوی خونریزی رحمی، منورژی بود که فراوان‌ترین یافته پاتولوژیک همراه، آندومتر پرولیفراتیو به صورت ۱۵ مورد از ۴۱ مورد منورژی بود. شایع‌ترین محدوده ضخامت

آندومتر ۹/۹-۵ میلی‌متر در حدود ۴۶/۵٪ بیماران و در محدوده ۱۴/۹-۱۰ میلی‌متری حدود ۲۲/۷٪ موارد گزارش شد. در مطالعه حاضر تنها ۴۹ نفر (۲۵/۵٪) بیماران در محدوده مذکور و حدود ۵۶ نفر (۴۰٪) بیماران در محدوده ضخامت آندومتری ۹-۱۳/۹ میلی‌متری قرار گرفته بودند (۱۲).

در مطالعه گذشته‌نگر رزک و همکاران (۲۰۱۴) در مصر، شایع‌ترین الگوی خونریزی منورژی (۶۷/۵٪) بود که از این نظر با مطالعه حاضر متفاوت بود. ضعف مطالعه رازک و همکاران، عدم بررسی ضخامت آندومتر بود (۱۳). در مطالعه نجیب و همکاران (۲۰۱۰) که بر روی ۱۴۱ زن در سنین ۴۰-۴۷ سال که با AUB مراجعه نموده بودند، انجام شد، TVUS یک روش غیرتهاجمی و ارزان بود که زمانی که یک علت ساختمانی مانند فیبروئید یا پولیپ یا جسم خارجی دلیل AUB باشد، می‌تواند در تشخیص مؤثر باشد و D&C به علت نیاز به بستری و بیهوشی و این‌که یک روش ارزیابی کورکورانه است، باید با روش‌های کمتر تهاجمی مانند کورتاژ با پایپل در مطب جایگزین گردد (۱۴). در مطالعه نجیب و همکاران، از میان ۶۴ بیمار با سونوگرافی نرمال، ۷۱/۸۷٪ دارای آندومتر پرولیفراتیو بودند، اما در مطالعه حاضر از میان ۷۴ بیمار که سونوگرافی نرمال داشتند، تنها ۳۱ نفر (۴۱/۸۹٪) آندومتر پرولیفراتیو و ۵ نفر (۶/۷۵٪) آندومتر آتروفیک داشتند که تفاوت این دو مطالعه در این بود که در مطالعه نجیب، آندومتر زیر ۸ میلی‌متر، آندومتر

آتروفیک در نظر گرفته شده بود، اما در مطالعه حاضر آندومتر در ضخامت زیر ۴ میلی‌متر، آتروفیک محسوب می‌شد.

مطالعه جتلی و همکاران (۲۰۱۳) در هندوستان که بر روی ۲۱۹ زن سنین حوالی یائسگی که AUB داشتند، انجام شد و بررسی آسیب‌شناسی آندومتر در این بیماران صورت گرفت، نشان داد که علت عمده خونریزی غیرطبیعی رحم در حوالی یائسگی DUB بوده، ولی در تعداد زیادی، یک علت ارگانیک نیز وجود دارد که باید بیوپسی آندومتر در این افراد انجام شود. در مطالعه حاضر نیز شایع‌ترین پاتولوژی یافت شده در زنان پری‌منوپوز شامل: پرولیفراتیو و ترشخی بوده و الگوی خونریزی مترواژی و منوراژی همراستا با یافته‌های مطالعه جتلی بود (۱۵).

در مطالعه فیلائی (۲۰۱۶)، در ضخامت ۱۹-۱۵ میلی‌متر، تغییر هایپرپلاستیک در بررسی پاتولوژیک رؤیت شد که در ۲ نفر از این بیماران تغییرات هایپرپلاستیک همراه با آتیپی و در ۳ نفر از بیمارانی که ضخامت آندومتر بیش از ۲۰ میلی‌متر داشتند، کارسینوم آندومتر گزارش شده بود. این رقم در مطالعه حاضر ۱ مورد سرطان با ضخامت ۶ میلی‌متر، یک مورد لیومیوم با ضخامت ۵ میلی‌متر و متاپلازی دو مورد ۴ و ۱۰ میلی‌متری بود. تغییرات هایپرپلاستیک در هیچ یک از ۱۸۴ بیمار مطالعه گزارش نشده بود. نتایج مطالعه فیلائی نشان داد که سونوگرافی ترانس واژینال به علت صحت و دقت باید در زنان پری‌منوپوز به عنوان روش انتخابی بررسی آندومتر باشد و در زنانی که ضخامت آندومتر بیشتر از ۸ میلی‌متر باشد، باید بررسی پاتولوژیک آندومتر صورت گیرد (۱۲).

مطالعه ماچادو و همکاران (۲۰۰۵) نشان داد که در ضخامت آندومتری کمتر از ۵ میلی‌متر، نیازی به دیلاتاسیون-کورتاژ از جهت اینکه هیچ پاتولوژی بدخیمی یا آتیپی گزارش نشده بود، نیست که با نتایج مطالعه حاضر از جهت وجود متاپلازی با ضخامت ۴ میلی‌متر و کارسینوم با ضخامت ۶ میلی‌متر همخوانی داشت (۱۶).

در مطالعه عالیا اسلم (۲۰۰۹) در ضخامت آندومتری کمتر از ۱۴ میلی‌متر، یافته پاتولوژیک ماژور مشاهده

نشد که این یافته با نتایج مطالعه حاضر به صورت ۲ مورد متاپلازی و یک مورد کارسینوم و یک مورد لیومیوم در ضخامت کمتر از ۱۴ میلی‌متر، همخوانی نداشت (۱۷). در گزارش مورد پورحسینی و همکار (۲۰۱۸) نیز لیومیوسارکوم در ضخامت طبیعی آندومتر مشاهده شد (۱۸). در مطالعه حاجی‌شفیعی و همکاران (۲۰۰۶) در مواردی که در سونوهیستروگرافی یافته مثبتی نداشت (یعنی ضخامت آندومتر ۵ میلی‌متر)، آندومتر منظم با حدود مشخص و لایه میومتر داخلی واضح بود؛ در کورتاژ تشخیصی نیز یافته مثبتی دال بر هایپرپلازی، سرطان توده‌های فوکال مثل پولیپ و فیبروئید و غیره وجود نداشت (۱۹).

در بیماران مطالعه حاضر حدود ۱۳ نفر (۱/۱) از موارد نسج غیرکافی داشتند که بر اساس مطالعه هارمنلی و همکاران (۲۰۰۴) مقدار نسج ناکافی می‌تواند رد کننده نئوپلاسم آندومتر به خاطر ارزش پیشگویی منفی که دارد، باشد (۲۰).

نتیجه‌گیری

پاتولوژی‌های ماژور و بدخیم از قبیل کارسینوم و متاپلازی می‌توانند در مقادیر کمتر از ۸ میلی‌متر و حتی نزدیک ۵ میلی‌متر وجود داشته باشند. با وجود آن‌که سونوگرافی ترانس واژینال یک روش تشخیصی مناسب برای ارزیابی بیماران پری‌منوپوز می‌باشد، در بیماران پرخطر از نظر سرطان آندومتر هرگونه خونریزی غیر طبیعی رحمی صرف نظر از یافته‌های سونوگرافی و ضخامت آندومتر باید با نمونه‌گیری و D&C بررسی گردد (در مقادیر کمتر از ۸ میلی‌متر نیز ضروری به نظر می‌رسد).

تشکر و قدردانی

مطالعه حاضر برگرفته از پایان‌نامه دکترای حرفه‌ای پزشکی با شماره پایان‌نامه ۷۳۷۱ و کد طرح تحقیقاتی ۹۳۱۴۱۰ می‌باشد. بدین‌وسیله از معاونت تحقیقات و فناوری دانشگاه علوم پزشکی مشهد که حمایت مالی این مطالعه را برعهده داشتند تشکر و قدردانی می‌گردد.

1. Albers JR, Hull SK, Wesley MA. Abnormal uterine bleeding. *Am Fam Phys* 2004; 69(8):1915-26.
2. Speroff L, Fritz MA. Menopause and the perimenopausal transition, clinical endocrinology. In: Speroff L, Fritz MA, editors. *Clinical gynecologic endocrinology and infertility*. 8th ed. Philadelphia: Lippincott Williams & Wilkins; 2011. P. 628.
3. Grimes DA. Diagnostic dilatation and curettage: a reappraisal. *Am J Obstet Gynecol* 1982; 142(1):1-6.
4. Telner DE, Jakubovicz D. Approach to diagnosis and management of abnormal uterine bleeding. *Can Fam Physician* 2007; 53(1):58-64.
5. Mathew M, Gupta R, Krolikowski A. Role of transvaginal ultrasonography and diagnostic hysteroscopy in the evaluation of patients with abnormal uterine bleeding. *Int J Gynaecol Obstet* 2000; 71(3):251-3.
6. Fukuda M, Shimizu T, Fukuda K, Yomura W, Shimizu S. Transvaginal hysterosonography for differential diagnosis between submucous and intramural myoma. *Gynecol Obstet Invest* 1993; 35(4):236-9.
7. Bernard J, Lecuru F, Darles C, Robin F, De Bievre P, Taurelle R. Saline contrast sonohysterography as first-line investigation for women with uterine bleeding. *Ultrasound Obstet Gynecol* 1997; 10(2):121-5.
8. Parihar M, Parihar A. Peri-and postmenopausal uterine bleeding transvaginal ultrasound with hysterosonography and diagnostic correlation with hysteroscopy. *Donald Sch J Ultrasound Obstet Gynecol* 2011; 5(4):343-52.
9. Dijkhuizen FP, Brolmann HA, Potters AE, Bongers MY, Heinz AP. The accuracy of transvaginal ultrasonography in the diagnosis of endometrial abnormalities. *Obstet Gynecol* 1996; 87(3):345-9.
10. Bhosle A, Fonseca M. Evaluation and histopathological correlation of abnormal uterine bleeding in perimenopausal women. *Bombay Hosp J* 2010; 52(1):69-72.
11. Getpook C, Wattanakumtornkul S. Endometrial thickness screening in premenopausal women with abnormal uterine bleeding. *J Obstet Gynaecol Res* 2006; 32(6):588-92.
12. Pillai SS. Sonographic and histopathological correlation and evaluation of endometrium in perimenopausal women with abnormal uterine bleeding. *Int J Reprod Contracept Obstet Gynecol* 2016; 3(1):113-7.
13. Rezk M, Masood A, Dawood R. Perimenopausal bleeding: Patterns, pathology, response to progestins and clinical outcome. *J Obstet Gynaecol* 2014; 35(5):517-21.
14. Najeeb R, Awan AS, Bakhtiar U, Akhter S. Role of transvaginal sonography in assessment of abnormal uterine bleeding in perimenopausal age group. *J Ayub Med Coll Abbottabad* 2010; 22(1):87-90.
15. Jetley S, Rana S, Jairajpuri ZS. Morphological spectrum of endometrial pathology in middle-aged women with atypical uterine bleeding: a study of 219 cases. *J Midlife Health* 2013; 4(4):216-20.
16. Machado LS, Mathew M, Al-Hassani A, Vaclavinkova V. Correlation of endometrial thickness, cycle day and histopathology in women with abnormal uterine bleeding. *Saudi Med J* 2005; 26(2):260-3.
17. Aslam A. Ghazala, role of TVS in cases of abnormal uterine bleeding. *Professional Med J* 2009; 16(1):127-34.
18. Dadgar S, Pourhosseini SA. Non puerperal uterine inversion due to submucous myoma: a case report. *J Fam Reprod Health* 2018; 12(3):169-72.
19. Haji Shafieh M, Zubiri T, Boroumand F, Oruji R, Rajabpour M. Comparison of Sonohysterography findings and diagnostic curettage in patients with abnormal uterine bleeding. *Urmia Med J* 2006; 17(2):15-9. (Persian).
20. Harmanli OH, Shunmugham S, Shen T, Houck KL, Chatwani AJ. The negative predictive value of "inadequate" endometrial biopsy in diagnosing endometrial neoplasia. *J Gynecol Surg* 2004; 20(1):13-6.