

# آنژین قلبی و گرفتاری شدید آئورت در هیپرکلسترولمی فامیلیال هموزیگوت – گزارش یک مورد نادر – پسر بچه ۱۰ ساله

مجید جعفر نژاد<sup>۱</sup> - مراد هاشم‌زهی<sup>۲</sup>

## چکیده

بیماری هیپرکلسترولمی فامیلیال هموزیگوت، یک اختلال لیپوپروتئینی نادر است که به صورت اتوزوم غالب منتقل می‌شود و شیوع آن ۱ مورد در هر یک میلیون نفر تخمین زده می‌شود. معمولاً گرفتاری مجرای عروق کرونر و افزایش ضخامت اترواسکلروتیک لت‌های دریچه و دیواره آئورت وجود دارد و به نارسایی آئورت و تنگی آئورت می‌انجامد که در بعضی موارد ممکن است شدید باشد.

بیمار مورد گزارش ما پسر بچه ۱۰ ساله‌ای است با گزانتوماهای پوستی و تاندونی که با سابقه آنژین فعالیت از ۸ سالگی، همراه با گرفتاری اترواسکلروتیک شدید دریچه و ریشه آئورت، به صورت تنگی نسبتاً شدید آئورت و نارسایی متوسط آئورت از یکی از روستاهای بیرجند معرفی شده و با توجه به اینکه تنگی‌های خفیف در ۷۰٪ موارد گزارش شده، این مورد در واقع یک نمای بالینی کمیاب‌تر از این بیماری نادر است. کلسترول توتال ۷۶۶ و LDL-C ۶۵۸ میلی‌گرم در دسی‌لیتر، تری‌گلیسرید طبیعی ۱۶۰ و HDL-C معادل ۴۶ میلی‌گرم در دسی‌لیتر گزارش گردید. تشخیص قطعی با وجود ضایعات پوستی و تاندونی تیپیک شامل گزانتوم‌های پوستی زرد نارنجی، گزانتوم‌های تاندونی در آشیل، قوس قرنیه، دیس لیپوپروتئینی تیپ IIa جدول فریدریکسون و سופل دریچه آئورت همراه با یافته‌های مشخص اکوکاردیوگرافی بصورت افزایش ضخامت قابل توجه دیواره‌ای ریشه آئورت و لت‌های آئورت (به علت تجمع و رسوب کلسترول)، حاصل شد.

**نتیجه‌گیری:** با توجه به نبود گزارش‌ها و آمار‌های کافی در این مورد در کشور و گزارش موارد نسبتاً بالای آن در بعضی از کشورهای منطقه، گزارش موارد بیشتر آن باعث شناخت بهتر بیماری و همچنین امکان یافتن تعداد زیادی بیمار بدون علائم پوستی از نوع هتروزیگوت به ازای کشف هر بیمار هموزیگوت و درمان نسبتاً ساده آنها با دارو می‌شود.

**کلید واژه‌ها:** هیپرکلسترولمی فامیلیال هموزیگوت؛ آئورت؛ گزانتوم

افق دانش؛ فصلنامه دانشگاه علوم پزشکی و خدمات بهداشتی درمانی گناباد (دوره ۱۴؛ شماره ۱؛ بهار سال ۱۳۸۷)

پذیرش: ۱۳۸۷/۷/۱۵

اصلاح نهایی: ۱۳۸۷/۶/۲۲

دریافت: ۱۳۸۶/۸/۲۵

۱- نویسنده مسؤول؛ استادیار گروه آموزشی قلب و عروق، دانشکده پزشکی، دانشگاه علوم پزشکی بیرجند

آدرس: بیرجند، خیابان غفاری - بیمارستان ولی عصر (عج) - بخش قلب

تلفن: ۰۵۶۱ - ۴۴۴۳۰۰۰ پست الکترونیکی: m\_jefarnejad@yahoo.com

۲- استادیار گروه جراحی قلب، دانشکده پزشکی، دانشگاه علوم پزشکی بیرجند

## مقدمه

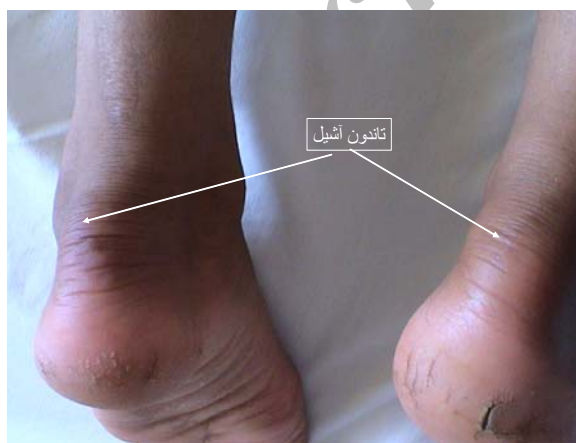
بیماری هیپرکلسترولمی فامیلیال هموزیگوت، بیماری نادری است که شیوع آن ۱ مورد در هر یک میلیون نفر تخمین زده می‌شود (۱-۳). معمولاً گرفتاری مجرای عروق کرونر و افزایش ضخامت اترواسکلروتیک لت‌های دریچه آئورت (بوژه در سطوح آئورتی) (۴) وجود دارد و به نارسایی آئورت و تنگی معمولاً خفیف و گاهی شدید آئورت می‌انجامد (۵,۶).

در سیر پیشرفت علم پزشکی، مشخص شدن چگونگی و مسیر ورود مولکولهای پیچیده از طریق رسپتورها (بصورت اندوسیتوز) به داخل سلول و کشف رسپتورهای LDL نقطه عطفی در بیولوژی سلولی و علم پزشکی بالینی پدید آورد (۷) که یکی از نتایج آن درک بهتر هیپرکلسترولمی فامیلیال (FH) است. این اختلال بصورت یک صفت ارثی اتوزوم غالب و با بروز ژنی تقریباً ۱۰۰٪ منتقل می‌شود. بطوری که اگر تنها یکی از والدین مبتلا باشد در نیمی از نوزادان این صفت بروز میکند (۸) و باعث نقص در ساختار و عملکرد رسپتورهای LDL می‌شود. بطوری که رسپتورها یا بطور کامل بوجود نمی‌آید و یا دچار جهش (موتاسیون) می‌شود (۹). شیوع نوع هتروزیگوت آن در کشورهای غربی نظیر آمریکا و اروپا ۱ به ۵۰۰ است. البته باید توجه داشت که این شیوع ممکن است در بعضی کشورها بیشتر باشد و از جمله در جوامع دارای ازدواج‌های بسته ممکن است شیوع نوع هتروزیگوت تا ۱ مورد در کمتر از ۱۰۰ نفر افزایش یابد (۳). از جمله در مناطقی مانند هند، لبنان و آفریقای جنوبی شیوع بیشتری گزارش شده است (۲). در نوع هتروزیگوت تقریباً نیمی از گیرنده‌های LDL از نظر تعداد و عملکرد وجود دارد و سطح کلسترول خون به ۳۵۰ تا ۵۰۰ میلی‌گرم در دسی‌لیتر می‌رسد و بیماری قلبی عروقی در مردان در حدود ۵۰ و در زنان در حدود ۶۰ سالگی بروز می‌کند (۲).

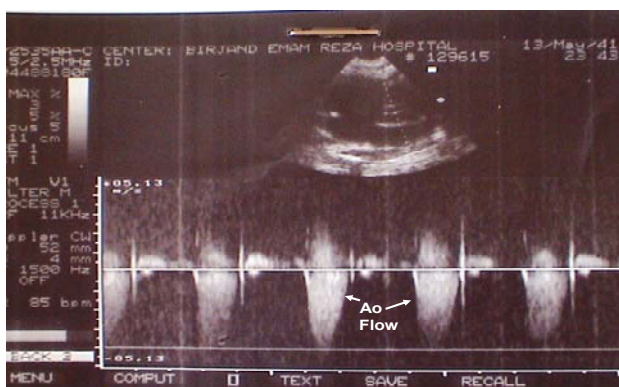
همانطور که اشاره شد شیوع نوع هموزیگوت حدود یک مورد در هر یک میلیون نفر جمعیت تخمین زده می‌شود (۱-۳) و در واقع در آنها رسپتورهای LDL تقریباً اصلاً وجود ندارد. کلسترول توتال آنها به ۶۰۰ تا ۱۲۰۰ میلی‌گرم در صد می‌رسد (۱۰, ۱۱). بیماری عروق کرونر در زیر ۲۰ سال دیده می‌شود و حتی انفارکتوس قبل از ۲ سالگی هم در این بیماران گزارش شده است. یافته‌های بالینی شامل گزانتوم‌های پوستی، گزانتوم‌های

تاندونی و قوس قرنیه و اترواسکلروز پیشرفته است. وجود گزانتوم‌های پوستی که معمولاً در کفها، پلکها و مخاط دهان دیده می‌شود قویاً به نفع FH است. گزانتوم‌های تاندونی کمتر اختصاصی است و در بعضی بیماری‌های نادر دیگر نیز مشاهده می‌شود. قوس قرنیه هم یک یافته غیر اختصاصی محسوب می‌شود و مشاهده آن در یک فرد سفید پوست در زیر ۳۵ سالگی نشانه یک اختلال زمینه‌ای متابولیک است (۲).

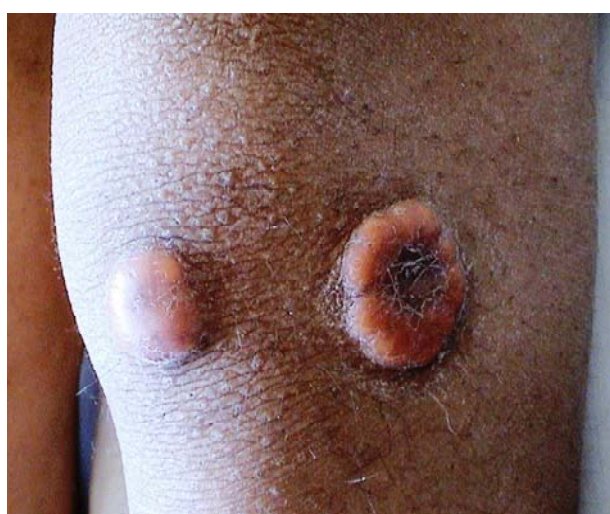**گزارش بیماری:** بیمار مورد گزارش ما در ۱۰ سالگی، تنگی شدید آئورت (گرادیان ۶۷ میلی‌متر جیوه) نارسایی متوسط آئورت و آنزین قلبی فعالیتی از حدود یک سال قبل از مراجعه داشت و از یکی از روستاهای بیرجند معرفی شده بود. علت اولیه مراجعه سمع سوفل قلبی توسط پزشک عمومی روستا بود. در معاینه یک سوفل سیستولیک خشن در کانون آئورت، با انتشار به تمام ناحیه جلو سینه قابل شنیدن بود. درد سینه را از حدود بیش از یک سال قبل در هنگام فعالیت‌های کمی شدیدتر از معمول، ذکر میکرد. سابقه قبلی از وجود سوفل قلبی ذکر نمی‌شد و بیمار از آن اطلاعی نداشت. در نوار قلب تنها افزایش خفیف ولتاژ و تغییرات مختصر و غیر اختصاصی موج ST,T داشت. با توجه به سوفل قلبی و تب خفیف و علائم آنفلوآنزایی از حدود یک هفته قبل از مراجعه، در ابتدا بیمار جهت بررسی از نظر آندوکاردیت عفونی بستری گردید. روز بعد، در هنگام معاینه، ضایعات پوستی در آرنج بیمار جلب توجه کرد و با معاینه دقیق گزانتوم‌های متعدد پوستی در ناحیه زانو، آرنج، کف و همچنین گزانتوم تاندونی در تاندون‌های آشیل مشاهده گردید بطوری که تاندون‌های آشیل به وضوح پهن و سطح آن درشت و ناهموار بود (شکل ۱).



شکل ۱: افزایش ضخامت تاندون‌های آشیل در بیمار



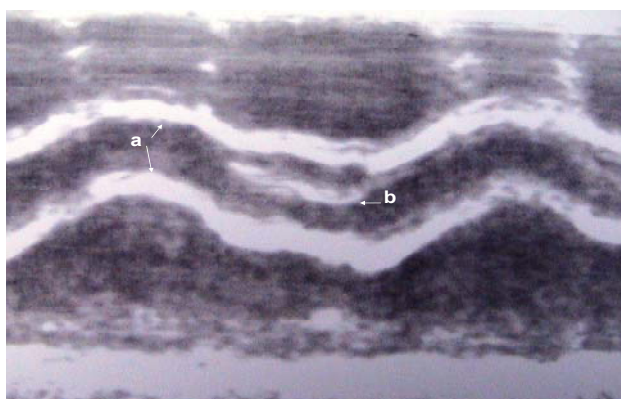
شکل ۴: افزایش گرادیان و تنگی شدید آنورت در داپلر continuous آنورت



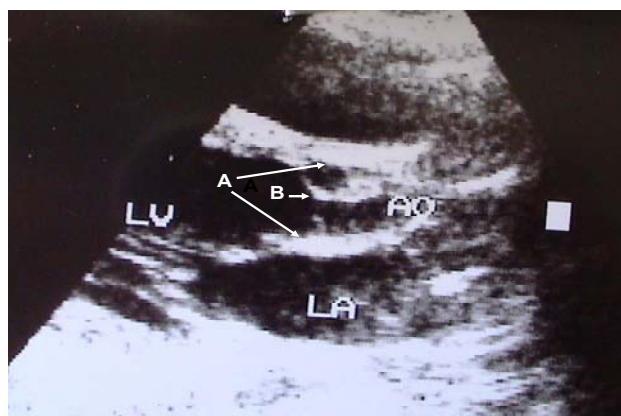
شکل ۵: گزانتوم های پوستی در زانو

خصوصیات اکوکاردیوگرافیک دریچه آنورت، مانند مرکزی بودن نقطه تلاقی لتهای دریچه از یک طرف و ضخامت قابل توجه و غیر عادی دیواره های ریشه آنورت از طرف دیگر، وجود آنورت دو لته را بعنوان عامل تنگی رد می کرد (شکل ۲ و ۳). گرچه هم تنگی شدید و هم تنگی خفیف در مقالات مختلف خارجی گزارش شده، ولی در بیشتر موارد تنگی از نوع خفیف و نارسایی متوسط بوده است (۵، ۱۲، ۱۳). یافته های فوق قویاً مطرح کننده هیپرکلسترولمی فامیلیال است. بنابراین آزمایش چربی های خون انجام شد که نتایج آن به شرح ذیل است: کلسترول توتال ۷۶۶ و LDL-C ۶۵۸ میلی گرم در دسی لیتر همراه با تری گلیسرید طبیعی (۱۶۰) و HDL-C معادل ۴۶ میلی گرم در دسی لیتر گزارش گردید. اختلال چربی خون از نوع تیپ IIa جدول فریدریکسون است و با توجه به یافته های آزمایشگاهی فوق تمام ویژگیهای هیپرکلسترولمی

سابقه وجود گزانتوم ها از سالها قبل و دوران شیرخوارگی ذکر می شد ولی چون علائمی ایجاد نمی کرد به آن توجهی نشده بود. اکوکاردیوگرافی افزایش ضخامت قابل توجه هم در لتهای دریچه و هم در ریشه آنورت (aortic root) را نشان میداد که مورد اخیر از خصوصیات گرفتاری آنورت در هیپرکلسترولمی فامیلیال و بعلت رسوب و تجمع کلسترول روی دیواره های آنورت است (شکل ۲ و ۳).



شکل ۲: افزایش ضخامت ریشه (a) و لت های (b) آنورت در اکوکاردیوگرافی m-mode



شکل ۳: افزایش ضخامت ریشه (A) و لت های (B) آنورت در اکوکاردیوگرافی دو بعدی (2D)

تنگی نسبتاً شدید و نارسایی متوسط آنورت در شکل ۴ قابل مشاهده است. گرادیان تنگی به ۶۷ میلی متر جیوه می رسد.

توده های کلسترولی در ریشه آئورت و دریچه آئورت است (۴,۵,۶,۱۳,۱۸) و مواردی که در سنین کودکی مشاهده شود مربوط به نوع هموزیگوت بیماری است (۵,۱۹).

**درمان:** درمان اختلال چربی های خون در بیماران پرخطر بطور کلی یک اقدام مفید و مؤثر است (۲۰). از نظر درمانی در نوع هموزیگوت برای کنترل سطح کلسترول معمولاً علاوه بر دارو درمانی توأم شامل استاتین ها و ezetimibe، به پلاسما فرزیس معمولاً ماهی یک بار نیاز پیدا می شود (۲۱,۲۲). پیوند سلولهای کبدی نیز در مواردی انجام می شود در مواقع عدم دسترسی به پلاسمافرزیس هنوز عمل شنت پورتوکاو در مواردی کاربرد دارد. در مورد بیمار ما درمان با ۴۰ میلیگرم آتوروستاتین و ۱۰ میلیگرم ezetimibe شروع شد. یک ماه بعد کلسترول توتال به ۳۸۴ و LDL به ۲۷۶ میلیگرم در دسی لیتر کاهش یافت. همچنین در پدر و مادر بیمار درمان آتوروستاتین شروع شد و در مورد ۶ نفر دیگر از وابستگان بیمار درمان آتوروستاتین شروع و یا توصیه شد. در مواردی نیز داروهای گیاهی در جلوگیری از پیشرفت آترواسکلروز در مدل های حیوانی FH مؤثر شناخته شده است (۲۳). ژن درمانی هنوز به مرحله کاربرد بالینی نرسیده ولی بسرعت در حال پیشرفت است (۱۹).

### نتیجه گیری

به عنوان نتیجه گیری از این گزارش می توان به اهمیت معاینه دقیق بیماران تاکید نمود. شناخت و دقت در علائم پوستی توسط متخصصین مختلف و پزشکان عمومی و سم دقیق قلب و ارجاع آن به متخصصین قلب در صورت یافته های غیر طبیعی در سمع، هر دو در اینگونه بیماران می تواند به تشخیص زودرس بیماری کمک نماید. همچنین توجه به این علائم بیماری و در نتیجه کشف موارد بیشتر این بیماری با توجه به اینکه شیوع این اختلال در بعضی کشورهای منطقه بیشتر از کشورهای اروپایی گزارش شده (۱,۲)، اهمیت بیشتر آن را یادآور می شود و میتواند بطور معکوس (۳) به بیماریابی وابستگان بیمار که هنوز علائم بیماری قلبی و نشانه های پوستی بیماری را ندارند و به علت هیپرکلسترولمی فامیلیال نوع هتروزیگوت در خطر مرگ زودرس هستند پرداخت. زیرا معمولاً در این موارد بیمار و در موارد بسیاری حتی پزشک که آزمایش کلسترول را

فامیلیال هموزیگوت شامل گزانتوم های پوستی زرد نارنجی (شکل ۵)، گزانتوم های تاندونی در آشیل (شکل ۱) قوس قرینه (corneal arcus) و سوفل دریچه آئورت و یافته های اکوکاردی و گرافی مربوط به آئورت در بیمار ما وجود داشت (۱,۲). پدر و مادر بیمار به ترتیب سن ۴۴ و ۴۰ سال داشتند و هر دو دچار هیپرکلسترولمی بودند. پدر بیمار به ترتیب کلسترول ۳۷۸ و LDL ۲۸۱ و مادر بیمار کلسترول ۳۵۴ و LDL ۲۸۱ داشتند، لذا درمان با آتوروستاتین در آنها شروع گردید. پدر بیمار سابقه حملات آنزین قلبی داشت. بیماری قلبی و مرگ در سنین جوانی در وابستگان درجه یک و دو مادری و پدری شایع بود. از جمله فوت عمومی بیمار در سن ۵۰ سالگی در اثر بیماری قلبی و گرفتاری عروق کرونرو آنژیوگرافی در خاله بیمار در سن ۴۸ سالگی ذکر شد. ضایعات پوستی در آرنج و زانوی دایی بیمار در سن ۵۴ سالگی گزارش گردید.

مسأله احتمال آندوکاردیت با منفی شدن کشت خون و قطع شدن خود بخود تب خفیف و علائم آنفلونزایی و مرور دوباره شرح حال، رد شد.

### بحث

هیپرکلسترولمی فامیلیال هموزیگوت (HFH) را می توان به دو دسته فاقد رسپتور (کمتر از ۰/۲) و کاهش شدید رسپتور (بین ۵ تا ۳۵٪) تقسیم کرد. وقتی گرفتاری شدید آئورت در سن ۱۰ سالگی اتفاق می افتد انتظار می رود هیپرکلسترولمی فامیلیال از نوع شدیدتر آن باشد (۱۴). یعنی این بیمار تقریباً فاقد رسپتورهای LDL است و بنابراین می توان گفت که این بیمار نوع کمیاب تر این بیماری نادر می باشد (۱۴,۱۵).

در مرور گزارش های مختلف مشاهده می شود که گرفتاری آئورت در موارد بیشتری بصورت نارسایی همراه با تنگی خفیف و در موارد کمتری بصورت تنگی شدید آئورت است که مورد گزارش ما از نوع اخیر می باشد (۵,۶,۱۳,۱۶). یعنی تنگی شدید همراه با نارسایی متوسط دریچه دارد و جزء موارد گرفتاری شدید محسوب می شود. آنزین های قلبی بیمار می تواند علاوه بر بیماری آترواسکلروتیک زودرس عروق قلبی (۱۷) به همین تنگی شدید آئورت نیز مربوط باشد. تنگی سوراخ عروق کرونر در محل منشأ گرفتن از ریشه آئورت نیز در این بیماران شایع است (۴,۶). گرفتاری آئورت در هیپرکلسترولمی فامیلیال بعلاوه تجمع

**تشکر و قدردانی**

از جناب آقای بهروز جعفرنژاد دانشجوی مهندسی فناوری اطلاعات، به خاطر همکاری در امور رایانه تشکر و قدردانی می شود.

بررسی میکند بدون توجه به احتمال FH، میزان خطر را کمتر از واقع ارزیابی میکند (۱۷). بنابراین به این ترتیب می توان تعداد زیادی از بیماران در معرض خطر ولی کم علامت را به ازای هر بیمار هموزیگوت تشخیص داده و با روش نسبتاً ساده دارو درمانی (۲۴) آنها را از مرگ زودرس نجات داد.

**References:**

- 1- Elena C, Gregory W, Francisco T. Familial Hypercholesterolemia. 2007 May 18. Available from: www.emedicine.com.
- 2- John AF, Antonio MG. Dyslipidemia and other risk factors for coronary artery disease, Braunwald Heart Disease, 5<sup>th</sup> ed. 1997: 1142-1143.
- 3- Lahiri K, Lahiri B.Ch. Familial Hypercholesterolemia. Indian J Dermatol Venereol Leprol; 2001; 67(4): 219-225.
- 4- Nalini M.R., William D. Ed. Hypercholesterolemic Aortic-Valve Disease; N. Eng J. Med. 2003; 349(7): 717-718.
- 5- Laali M, Thomas D, Isnard R, Bruckert E, Pavie A, Gandjbakhch I. Treatment of obstructive aortic atheroma in homozygotic familial hypercholesterolemia; Arch Mal Coeur Vaiss. 2006; 99(6): 575-8.
- 6- Rallidis L, Naoumova RP, Thompson G R, Nihoyannopoulos P. Extent and severity of atherosclerotic involvement of the aortic valve and root in familial hypercholesterolaemia. Heart 1998; 80: 583-590.
- 7- Jacques G, Peter L, Antonio M, Gotto Jr . Lipoprotein disorders and cardiovascular disease. Braunwald Heart Disease, Text book of Cardiovascular Medicine, Saunders, 7<sup>th</sup> ed. 2005: 1020.
- 8- Fard-Esfahani P, Zeinali C, Rouhi D, Taghikhani M, Khatami S. A novel mutation in exon 4 of the low density lipoprotein (LDL) receptor gene in an Iranian familial hypercholesterolemia patient. Iranian Biomedical Journal 2005; 9(3): 139-142.
- 9- Aliev G, Castellani RJ, Petersen RB, Burnstock G, Perry G, Smith MA. Pathobiology of familial hypercholesterolemic atherosclerosis. J Submicrosc Cytol Pathol. 2004; 36(3-4): 225-40.
- 10- Somwanshi PR, Agarwal NS. Homozygous Familial Hypercholesterolemia . Indian J Dermatol Venereol Leprol. 2000; 66(6): 331-332.
- 11- Teruel L, Lasunción MA. Cutaneous xanthomas in homozygous familial hypercholesterolemia. N. Eng. J. Med. 1995; 17: 1137-1141.
- 12- Kawaguchi A, Miyatake K, Yutani C, Beppu Sh, Tsushima M, Yamamura T, Yamamoto A. Characteristic cardiovascular manifestation in homozygous and heterozygous familial hypercholesterolemia. American Heart Journal 1999; 137(3): 410-418.
- 13- Elghobary T, Allal J, Menu P, Menu P. Homograft replacement of the calcified aortic root in familial hypercholesterolemia. The Annuals of Thoracic Surgery; 2006; 81(1): e4-e5.
- 14- Al-Shaikh AM, Abdullah MH, Barclay A, Cullen-Dean G, Mc Crindle BW. Impact of the characteristics of patients and their clinical management on outcomes in children with homozygous familial hypercholesterolemia. Department of Pediatrics, The Hospital for Sick Children and University of Toronto, Ontario, Canada Cardiol Young. 2002; 12(2): 105-12.
- 15- W. Koh T, Aortic root involvement in homozygous familial hypercholesterolemia-transesophageal echocardiographic appearances of supravalvular aortic stenosis. AJ CV Ultrasound & Applied Tech. 2005; 22 (10).

- 16- Vaturi M, Beigel Y, Adler Y, Mansur M, Fainaru M, Sagie T. Transthoracic echocardiographic assessment of proximal ascending aorta elasticity in familial heterozygous hypercholesterolemia patients. *Isr Med Assoc J.* 2003; 5(7): 475-8.
- 17- Durrington PN. Rigorous detection and vigorous treatment of familial hypercholesterolaemia. *The Lancet.* 2001; 357(9256): 574-575.
- 18- Genest, Jr J, Lavoie M A. Homozygous Familial Hypercholesterolemia, *N Eng. J. Med.* 1999; 341: 490-494.
- 19- Marais AD, Firth JC, Blom DJ. Homozygous familial hypercholesterolemia and its management. *Semin Vasc Med.* 2004; 4(1): 43-50.
- 20- P Mcelduff, M Jaefarnezhad, Paul N Durrington. American, British and European recommendations for statins in the primary prevention of cardiovascular disease applied to British men studied prospectively. *Heart (Journal of British Cardiac Society)* 2006; 92: 1213-1218.
- 21- K Demetriou, H'Maltezou E, A Pierides M. Familial homozygous hypercholesterolemia: effective long-term treatment with cascade double filtration plasmapheresis. *Blood Purification* 2001; 19: 308-313.
- 22- Brian Boudi F, Ahsan Ch. Atherosclerosis; Nov. 6, 2007, Last Updated: August 17, 2006, Available from: [www.emedicine.com/med/specialties/medicine/obgyn/psychiatry/surgery/cardiology/](http://www.emedicine.com/med/specialties/medicine/obgyn/psychiatry/surgery/cardiology/).
- 23- Park WH, Hong MY, Chung KH, Kim HM, Lee YC, Kim CH. Effects of traditional herbal medicine, Hwaotang, on atherosclerosis using the spontaneous familial hypercholesterolemia model, Kurosawa and Kusanagi-hypercholesterolemic rabbits and the venous thrombosis rats, *Phytother Res.* 2005; 19(10): 846-53.
- 24- Real JT, Chaves FJ, Martínez-Usó I, García-García AB, Ascaso JF, Carmena R. Importance of HDL cholesterol levels and the total/ HDL cholesterol ratio as a risk factor for coronary heart disease in molecularly defined heterozygous familial hypercholesterolaemia. *European Heart Journal* 2001; 22(6): 465-471.

## Homozygous Familial Hypercholesterolemia; and severe involvement of aortic valve and aortic root- a case report of a 10-year old boy

M. Ja'farnezhad<sup>1</sup>, M. Hashemzahi<sup>2</sup>

### Abstract

Homozygous Familial Hypercholesterolemia (HFH) is a rare lipoprotein Disorder. Transmission is autosomal codominant. The prevalence of (HFH) is estimated at approximately 1:1000,000. Aortic root and valve leaflets become atherosclerotic and thick due to cholesterol deposition and then aortic insufficiency and stenosis appears which sometimes may be severe.

We report a 10 year-old boy with multiple Cutaneous and tendinous xanthomata, exertional angina from age 8 and severe atherosclerotic involvement of aortic valve and aortic root who was referred from one of villages of Birjand. Considering that 70% of the reported cases with aortic involvement have relatively mild aortic stenosis, our case is one of less frequent ones. His plasma total cholesterol was 766, LDL cholesterol was 658 mg/dl, Triglyceride 150 and HDL was 46 mg/dl.

Diagnosis was confirmed by typical skin and tendon lesions, including typical yellowish orange skin xanthomas, achili xanthomas, corneal arcus and the typical type IIa Fredrickson dyslipoproteinemia, and echocardiographic changes of aortic valve and root.

Considering very few reports in this regard in our country, and a relatively high prevalence of the disorder in nearby countries, such case reports may improve our knowledge and also help to find and treat many families of such patients with heterozygous FH who have not got pathognomonic skin or tendon lesions.

**Key Words:** Homozygous Familial Hypercholesterolemia; Aortic Valve; Xanthoma

*Ofogh-e-Danesh. GMUHS Journal. 2008; Vol. 14, No. 1*

1- **Corresponding Author;** Assistant Professor, Department of Cardiology, Faculty of Medicine, Birjand University of Medical Sciences and Health Services, Birjand, Iran. **Tel:** +98-9153149813 **E-mail:** M\_jefarnejad@yahoo.com

2- Assistant Professor, Department of Cardiac Surgery, Faculty of Medicine, Birjand University of Medical Sciences and Health Services, Birjand, Iran.