

# بیماری کیست هیداتیک پستان

## گزارش یک مورد بیماری

سیدهادی اخباری<sup>۱</sup> - علیرضا احسان بخش<sup>۲</sup> - نسرين خراشادیزاده<sup>۳</sup>

### چکیده

هیداتیدوز در انسان معمولاً به صورت درگیری ریه و کبد می باشد. درگیری پستان به کیست هیداتیک نادر است. بیمار خانم ۲۶ ساله ای بود که به علت توده قابل لمس در پستان راست مراجعه نموده و در بررسی سونوگرافیک ضایعه کیستیک نشان داده شد. در ماموگرافی تصویر یک ضایعه اوپاک با حدود شارپ و کاملاً مشخص و یک حاشیه نازک کلسیفیه در ناحیه تحتانی داخلی پستان راست به ابعاد ۳×۴ سانتیمتر مشاهده شد. ضایعه بدون تخریب بافتی و میکروکلسیفیکاسیون بود. تشخیص کیست هیداتیک پستان بر اساس یافته های فوق مطرح و در پاتولوژی ثابت گردید.

**کلید واژه ها:** کیست هیداتیک؛ پستان؛ ماموگرافی

افق دانش؛ فصلنامه دانشگاه علوم پزشکی و خدمات بهداشتی درمانی گناباد (دوره ۱۵؛ شماره ۱؛ بهار سال ۱۳۸۸)

دریافت: ۱۳۸۷/۵/۲۱ اصلاح نهایی: ۱۳۸۸/۲/۲۶ پذیرش: ۱۳۸۸/۳/۴

Archive of SID

۱ - دانشیار، فوق تخصص روماتولوژی، دانشگاه علوم پزشکی بیرجند

۲ - نویسنده مسؤل؛ استادیار، گروه آموزشی رادیولوژی، دانشگاه علوم پزشکی بیرجند

آدرس: بیرجند - خیابان آیت ا... غفاری - بیمارستان ولی عصر(عج) - بخش رادیولوژی

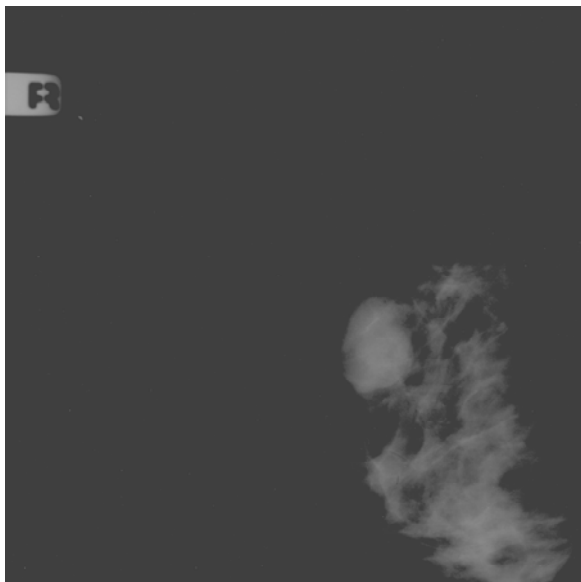
پست الکترونیکی: a.r.ehsanbakhsh@gmail.com

تلفن: ۹ - ۴۴۴۳۰۰۱ - ۰۶۱ - ۲۲۳۳۴۲۷ - ۰۵۶۱

۳ - استادیار، گروه آموزشی رادیولوژی، دانشگاه علوم پزشکی بیرجند

## مقدمه

درخواست شد. در ماموگرافی انجام شده (شکل ۱) تصویر یک ضایعه اوپاک با حدود کاملاً مشخص به ابعاد ۳×۴ سانتیمتر همراه با یک حاشیه نازک کلسیفیه در اطراف آن در محل ربع تحتانی داخل پستان راست مشاهده شد. علائمی از افزایش ضخامت پوست روی ضایعه و یا تخریب بافت پستانی و یا میکروکلسیفیکاسیون مشاهده نشد. با توجه به شرح حال بیمار، یافته های ماموگرافیک و سونوگرافیک ضایعه و سیر بیماری، کیست هیداتیک پستان به عنوان اولین تشخیص برای بیمار مطرح گردید. در بررسی های تکمیلی از نظر احتمال بیماری در سایر ارگانها شامل سونوگرافی کبد و شکم و نیز رادیوگرافی قفسه صدری یافته پاتولوژیکی مشاهده نشد. بیمار تحت عمل جراحی لامپکتومی قرار گرفته و گزارش پاتولوژی نیز آنرا تأیید نمود.



شکل ۱: تصویر توده هیپردنس با حدود شارپ و ریم کلسیفیه در ربع تحتانی داخلی پستان راست

## بحث

درصد انتشار کیست هیداتیک در اعضاء مختلف بدن متفاوت است و بر اساس میزان شیوع به ترتیب عبارتند از: کبد ۶۶٪، ریه ۲۲٪، کلیه ۳٪، مغز ۲٪ و ارگانهای دیگر (از جمله عضلات، طحال، کره چشم، قلب، تیروئید، پستان و ...) ۶٪ (۱).

اکینوкокوس گرانولوزیس<sup>۱</sup> یکی از کوچکترین انواع کرمهای انگلی می باشد که فقط پنج میلیمتر طول داشته و از یک سر (scolex) و سه قطعه (segment) تشکیل شده است. کرمهای بالغ در روده کوچک سگ و سگ سانان زندگی می کنند. در انسان فقط شکل لاروی عفونت دیده می شود که باعث بیماری هیداتیک می شود. شیوع بیماری در مناطق مختلف جهان براساس میزان پرورش دام و نیز ارتباط انسان با سگ های آلوده متفاوت است. ریسک عفونت در دارندگان سگ ۲۱ مرتبه بیشتر از افراد عادی می باشد. انتقال بیماری به انسان بیشتر در مواردی است که مسائل بهداشتی رعایت نمی شود و با خوردن کیست ها به ویژه از طریق Hand-oral way صورت می گیرد. کیست ها در صورت قرار گرفتن در معرض نور مستقیم آفتاب بلافاصله از بین می روند اما در مکانهای تاریک و مرطوب می توانند تا ماهها زنده بمانند. عفونت می تواند از طریق آب یا سبزیجات آلوده نیز منتقل شود. کبد و ریه اعضای شایع درگیری در انسان می باشند (۱-۳).

## گزارش بیماری

بیمار خانم ن - ش ۲۶ ساله (ساکن زاهدان) و دارای سه فرزند می باشد که از چند ماه قبل از مراجعه، در تابستان ۱۳۸۶ متوجه توده ای در پستان راست می شود. پس از مراجعه به پزشک و معاینات بالینی با توجه به سن بیمار در اولین قدم تشخیص سونوگرافی جهت بیمار درخواست می شود. در سونوگرافی انجام شده تصویر یک ضایعه کیستیک با حدود مشخص به ابعاد ۳۸ × ۲۷ میلیمتر در ربع تحتانی داخل پستان راست مشخص می شود. به دلیل اینکه بیمار در موقع مراجعه دارای حاملگی سه ماهه بود و با توجه به عدم وجود ریسک فاکتور برای کانسر پستان و نیز عدم وجود آدنوپاتی های اگزیلاری در معاینات و نیز مشخص شدن ماهیت کیستیک ضایعه در سونوگرافی به بیمار توصیه می شود که جهت بررسی بیشتر تا موقع زایمان تحت نظر باشد. پس از طی دوره حاملگی و زایمان، توده مزبور پیشرفت نکرد و لذا ماموگرافی برای بیمار

1- Echinococcus granulosus

جراحی سیتولوژی آسپیراسیون سوزنی<sup>۱</sup> استفاده کرد که ممکن است خود انگل یا مامبران laminated را نشان دهد. هیچگونه راکسیون آنافیلاکتیک و یا حساسیتی urticari به عنوان عارضه این عمل گزارش نشده است و به عنوان یک روش تشخیصی بی خطر قبل از جراحی توصیه می شود (۲۸).

MRI نیز می تواند در این موارد کمک کننده باشد. در صورتی که در معاینات فیزیکی آبه پستانی رد شود، یک ضایعه کیستیک با مارژین شارپ همراه با رگ شدن جداری (enhancement) در MRI با تزریق کنتراست با گادولینیوم مطرح کننده کیست هیداتیک می باشد (۲۹).

در این بیماران سونوگرافی شکم و CXA جهت رد گرفتاری کبدی و ربوی ضروری است. تستهای سرولوژیک نیز می تواند به تشخیص کمک کند.

سیستکتومی درمان ارجح است که کاملاً کوراتیو می باشد. می توان با تزریق محلول نمک ۳٪ در بستر کیست از احتمال جایگزینی تصادفی کیست موقع عمل نیز جلوگیری کرد که بدون هیچگونه عارضه زخم می باشد.

### نتیجه گیری

به طور خلاصه کیست هیداتیک پستان نادر است اما باید در تشخیص افتراق یک توده پستانی در مناطق اندمیک بیماری هیداتیک مطرح باشد. از نظر کلینیکی ممکن است تابلوی یک فیبروآدنوما، ماستوپاتی های کیستیک، تومورهای Phylloides، آبه های مزمن یا حتی کارسینوما را تقلید کند (۳۰).

در یک مطالعه در فرانسه در سال ۱۹۸۹ (۲) بر روی ۴۰ مورد لوکالیزاسیون غیر معمول کیست هیداتیک که در طی ۱۹ سال جمع آوری شده بود بعد از کبد و ریه، گرفتاری طحال بیشتر از بقیه ارگانها گزارش شده است (۴/۹٪) و اعضای مثل کلیه، پانکراس و پستان به صورت بسیار نادر به بیماری کیست هیداتیک گرفتار می شوند (۱/۳۴-۰/۲۷٪).

همچنین در مطالعه دیگری در ترکیه در سال ۲۰۰۳ (۳) در مورد محلهای غیر شایع کیست هیداتیک در انسان بعد از کبد (۷۵٪) و ریه (۱۵٪)، نواحی غیر معمول در سایر نواحی بدن فقط ۱۰٪ موارد کیست هیداتیک را شامل می شود و از بین آنها گرفتاری پستان فقط در ۰/۲٪ کل موارد گزارش شده است (۴).

در مقالات مختلف منتشر شده در این زمینه نواحی غیر معمول و نادر دیگری نیز در بیماری کیست هیداتیک گرفتار میشوند که عبارتند از :

مغز (۵) و فضاهای داخل جمجمه ای خارج مغزی منجمله نواحی پاراسلار (۶،۷) که در مجموع ۲٪ ضایعات فضاگیر مغزی را شامل می شود، غدد بزاقی تحت فکی (۸،۹)، غده تیروئید (۱۰،۱۱)، قلب (۱۲)، پلور و جدار قفسه صدری (۱۳،۱۴)، فضاهای رتروپریتونئال و رتروکرورال (۱۵،۱۶)، کلیه ها (۱۷،۱۸)، طحال (۱۹،۲۰)، پانکراس (۲۱،۲۲)، کاویته پریتون و کانال اینگوینال (۲۳) و سیستم موسکولواسکلتال (۲۴).

به دلیل شیوع بسیار پایین کیست هیداتیک پستان (فقط ۰/۲۷٪ موارد) (۲۵) تشخیص قبل از عمل بیماری باید با دقت فراوان به ویژه در نواحی اندمیک صورت گیرد. از نظر کلینیکی بیماری به صورت یک توده کیستیک در حال رشد در پستان که از سایر جهات کاملاً سالم می باشد، ظاهر پیدا می کند.

نمای ماموگرافیک کیست هیداتیک به ویژه اگر همراه باریم کلسیفیه باشد، مطرح کننده تشخیص بوده اما غیر پاتوگنوموتیک است (۲۶).

سونوگرافی نیز ماهیت کیستیک بودن ضایعه را نشان می دهد (۲۷). در صورت لزوم می توان به عنوان تشخیص قبل از عمل

1- Fine Needle Aspiration Cytology (FNAC)

**References:**

- 1- David Sutton. Textbook of radiology and medical imaging. 7<sup>th</sup> ed. Churchill living stone 2003.
- 2- Abi F, Fares F, Khais D, Bouzidi A. Unusual localization of hydatid cysts. Apropos of 40 cases. J Chir (Paris) 1989; 26: 307-312.
- 3- Kiresi DA. Uncommon locations of hydatid cysts. Acta Radiologica 2003; 44: 622.
- 4- Niron EA, Ozer H. Ultrasound appearances of liver hydatid disease. Br J Radio 1981; 54: 335-8.
- 5- Demir K, Karsli AF, Kaya T, Devrimci E, Alkan K. Cerebral hydatid cyst: CT findings. Neuroradiol 1993; 92: 899-900.
- 6- Behari S, Banerji D, Phadke RV, Shukla S, Krishnani N, Chhabra DK. Multiple infected extradural parasellar hydatid cysts. Surg Neurol 1997; 48: 53-7.
- 7- Sardhana VR, Dharker SR, Mitta RS, Nathani R. Multiple intracranial hydatid cysts. Neurol India 1991; 39: 205-8.
- 8- Bouckaert MMR, Raubenheimer EJ, Jacobs FJ. Maxillofacial hydatid cysts. Oral surg. Oral Med. Oral Pathol. Oral Radiol. Endod 2000; 89: 230- 42.
- 9- Onerci Turan E, Ruacan S. Submandibular hydatid cyst: a case report J Cranio-Max-Fac. Surg 1991; 19: 359-61.
- 10- Gurses N, Baysal K, Gurses N. Hydatid cyst in the thyroid and submandibular salivary glands in a child. Z. kinderchir 1986; 41: 362-3.
- 11- Rasa G, Cannizzaro MA, Reina A, Nicotra P, Amodeo C. Echinococcus cyst of the thyroid. chir Ital 1975; 27: 642-3.
- 12- Cantoni S, Frola C, Gatto R, Loria F, Terzi MI, vallebona A. Hydatid cyst of the interventricular septum of the heart: MR findings. AJR 1993; 161: 753-4.
- 13- Aguilar X, Fernandez-Muixi J, Magarolas R, Sauri A, Vidal F, Richart C. An unusual presentation of secondary pleural hydatidosis. Eur Respir J 1998; 11: 243-5.
- 14- Skerrett SJ, Plorde JJ. Parasitic infection of the pleural space. Semin Respir Med 1992; 13: 242-58.
- 15- Angulo JC, Escibano J, Diego A, Sanchez-chabado M. Isolated retrovesical and extrarenal retroperitoneal hydatidosis clinical study of 10 cases and literature review. J Uro 1998; 159: 76-82.
- 16- Gossios KJ, Kontoyiannis DS, Dasclogiannaki M, Gourtsoyiannis NC. Uncommon locations of hydatid disease: CT appearances. Eur Radiol 1997; 7: 1303-8.
- 17- Odeva K, Kilinc M, Arslan A, et al. Renal hydatid cysts and the evaluation of their radiologic images Eur Urol 1996; 30: 40-9.
- 18- Kalavidouris A, Pissiotis S, Pontifex GR, Gouliamos A, Pentas S, papavasiliou C. CT characterization of multivesicular hydatid cysts. J Comput Assist Tomogr 1986; 10: 428-31.
- 19- Von Sinner WN, Stridbeck H. Hydatid disease of the spleen. Ultrasonography , CT and MR imaging. Acta Radiol 1992; 33: 459-61.
- 20- Urrita M, Mergo PJ, Ros LH, Torres GM, Ros PR. Cystic masses of the spleen: radiologic-pathologic correlation. Radiographics 1996; 16: 107-29.
- 21- Coskun T, Kama NA, Dener C, Gozalan U. Primary hydatid disease of the pancreas. Am J Gastro 1997; 92: 899-900.

- 22- Kaybal I, Gokcora IH, Ormeci N. Surgical treatment of hydatid cysts of the pancreas. *Int Surg* 1991; 79: 185-8.
- 23- Lewall DB, McCorkell SJ. Rupture of echinococcal cysts: diagnosis, classification, and clinical implications. *AJR* 1986; 146: 391-4.
- 24- Engin G, Acunas B, Rozanes I, Acunas G. Hydatid disease with unusual localization. *Eur Radiol* 2000 ; 10: 1904- 12.
- 25- Rami J, Yaghan. *Am J Top Hyg* 1999; 61(5): 714-715.
- 26- Vaga A, Ortega E, Cavada A, Garijo E. Hydatid cyst of the breast: Mammographic findings. *AJR*. 1994; 162: 825-826.
- 27- Caremani M. Sonographic diagnosis of hydatidosis: the sign of the cyst wall. *Eur J Ultrasound* 2003; 16: 217-23.
- 28- Sagin HB, Kiroglu Y, Aksoy F. Hydatid cyst of the breast diagnosed by fine needle aspiration biopsy. A case report. *Act Cytol* 1994; 38: 961-967.
- 29- Tukul S, Erden I, Koeak SM. Hydatid cyst of the breast: MR imaging findings. *AJR Am J Roentgenol* 1997;168: 1386.
- 30- Schechner C, Schechner Z, Boss J, Horowitz J, Yeshurun D. Echinococcus cyst of the breast imitating carcinoma. *Harefuah* 1992;122: 502-503.

## Hydatid disease of the breast, case report

S.H. Akhbari<sup>1</sup>, AR. Ehsanbakhsh<sup>2</sup>, N. Khorashadizadeh<sup>3</sup>

### Abstract

Hydatidosis usually is seen in lung and liver in human. Involvement of the breast by hydatid cyst is rare. A 26 years old woman referred to our clinic due to a palpable mass in her right breast. In ultrasonography a cystic lesion was seen. In mammography an opaque well defined lesion with a thin calcified margin was seen in her right inferomedial maxillary zone with 3 and 4 cm diameters without breast tissue destruction or microcalcification. Diagnosis of hydatid cyst was suggested and confirmed by pathology.

Hydatid disease of the breast is rare. However, it might constitute a potentially serious differential diagnosis of a breast lump in areas endemic for this disease.

**Key words:** Hydatid cyst; Breast; Mammography

*Ofogh-e-Danesh. GMUHS Journal. 2009; Vol. 15, No. 2*

1- Associate Professor, Department of Internal Medicine, Birjand University of Medical Sciences, Birjand, Iran.

2- **Corresponding Author;** Assistant Professor, Department of Radiology, Valie-Asr Hospital, Southern Khorasan University of Medical Sciences, Birjand, Iran.

**Tel:** +98-561-4443001

**Fax:** +98-561-2233427

**E-mail:** a.r.ehsanbakhsh@gmail.com

3- Assistant Professor, Department of Radiology, Birjand University of Medical Sciences, Birjand, Iran.