

گزارش یک مورد خونریزی حاد و گسترده در هایپر پلازی ندولار کانونی

سید محمد علی رئیس السادات¹ - محمد علی یعقوبی² - پژمان حافظ³ - علی میرصادقی⁴ مژگان ظریف⁵

چکیده

هایپر پلازی ندولار کانونی دومین تومور شایع کبد بعد از همانژیوم می باشد. خونریزی و پارگی در این بیماری بسیار نادر است. بر اساس دانسته های ما تنها 8 مورد پارگی و خونریزی در این بیماری در مقالات انگلیسی زبان منتشر شده است. بیمار خانم 40 ساله ای بود که با شکایت از درد حاد در قسمت راست و فوقانی شکم مراجعه نموده بود. سونوگرافی یک توده غیر هموژن زیر کپسولی بزرگ در لوب راست کبد را نشان داد. سی تی اسکن با تزریق ماده حاجب وریدی، هماتوم زیر کپسولی بزرگ در سگمان خلفی لوب راست کبد را نشان داد. بیمار با تشخیص احتمالی آدنوم کبدی هموراژیک تحت عمل جراحی قرار گرفت که در حین عمل متوجه یک مرکز ندولار در توده کبدی برداشته شده، شدیم. یافته های پاتولوژیک هایپر پلازی ندولار کانونی (نوع کلاسیک) با خونریزی و نکروز گسترده را مطرح کرد. این اولین مورد گزارش خونریزی هایپر پلازی ندولار کانونی در ایران بود که باید در تشخیص افتراقی این بیماری با آدنوم کبدی دقت بیشتری شود.

کلیدواژه ها: آدنوم کبدی؛ هایپر پلازی ندولار کانونی؛ همانژیوم

افق دانش؛ فصلنامه ی دانشگاه علوم پزشکی و خدمات بهداشتی درمانی گنبد (دوره ی16؛ شماره ی2؛ تابستان سال 1389)

پذیرش: 1389/5/26

اصلاح نهایی: 1389/4/17

دریافت: 1388/6/21

1- نویسنده ی مسؤول؛ استادیار، فوق تخصص جراحی اطفال، گروه جراحی، دانشکده ی پزشکی، دانشگاه آزاد اسلامی، واحد مشهد

آدرس: مشهد - پیچ دوم تلگرد - بخش جراحی - بیمارستان 22 بهمن

تلفن: 0511-2595516 - 0511-2573500 نمابر: 0511-2573500 پست الکترونیکی: ma_rais@yahoo.com

2- دستیار تخصصی بیماری های داخلی دانشگاه علوم پزشکی مشهد

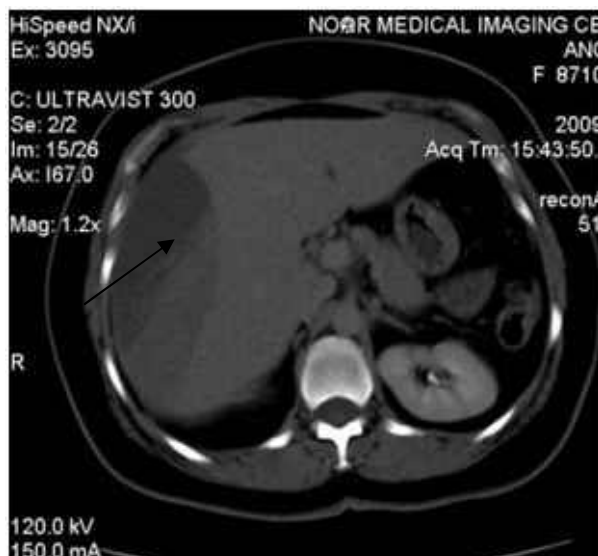
3- دستیار جراحی عمومی، دانشگاه UKM مالزی

4- جراح عمومی، دانشکده ی پزشکی، دانشگاه آزاد اسلامی، واحد مشهد

5- استادیار، گروه آموزشی آسیب شناسی، دانشکده ی پزشکی، دانشگاه آزاد اسلامی، واحد مشهد

مقدمه

آلکالین فسفاتاز، آنزیم های کبدی بیمار در محدوده ی طبیعی قرار داشت. گروه خونی بیمار +AB و مطالعه ی گزهای خون شریانی اسیدوز متابولیک را نشان داد. سونوگرافی شکم یک توده غیر یکنواخت زیر کپسولی بزرگ در لوب راست کبد به اندازه 10 سانتی متر را نشان داد. کیسه صفرا و مجاری صفراوی طبیعی بودند. بر اساس سونوگرافی تشخیص آدنوم کبدی عارضه دار شده با هماتوم برای بیمار گذاشته شد. سی تی اسکن شکم با تزریق وریدی ماده حاجب یک توده به اندازه $6 \times 10 \times 7$ را در سگمان خلفی لوب راست کبد با حاشیه غیر منظم را نشان داد که به ناحیه زیر کپسولی طرفی و فوقانی گسترده شده بود (شکل 1).



شکل 1: CT اسکن شکم با تزریق وریدی حاجب، یک هماتوم زیر کپسولی بزرگ در سگمان خلفی لوب راست کبد (بیکان) را نشان داد. هیچ ضایعه کانونی در تصویر دیده نشد.

بیمار قبل از عمل 2 واحد خون فشرده شده دریافت کرد و سپس تحت لاپاراتومی با تشخیص قبل عمل آدنوم هموراژیک قرار گرفت. در خلال جراحی یک هماتوم زیر کپسولی بزرگ که تمام لوب راست کبد را درگیر کرده بود، مشاهده گردید. هماتوم با لوبکتومی راست کبد خارج گردید. همچنین بیمار حین عمل 1 لیتر مایع کریستالوئید، 3 واحد خون فشرده شده، 2 واحد پلاسما منجمد شده و 3 واحد پلاکت نیز دریافت کرد. لوب راست کبد برداشت شده به آسیب شناسی ارسال گردید (شکل 2) که تشخیص آسیب

هایپر پلازی ندولار کانونی دومین تومور شایع کبد بعد از همانژیوم می باشد. علت این بیماری ناشناخته و پاتوژنز آن به خوبی روشن نشده است (1). اغلب موارد این بیماری بدون علامت بوده و برای بیماران بدون علامت، انتخاب درمان حمایتی است (2,3). اما بعضی از موارد این بیماری باعث درد ناحیه فوقانی و راست شکم¹ یا اپی گاستر می شود. این بیماری تمایل اندک برای پارگی و خونریزی دارد و به ندرت نیاز به جراحی پیدا می کند (4-9). تنها 8 مورد از پارگی و خونریزی خود بخود تا سال 2007 در مقالات انگلیسی گزارش شده است (4,8,9,10). در این مطالعه ضمن معرفی یک مورد نادر از خونریزی حاد و گسترده در هایپر پلازی ندولار کانونی به تشخیص و برخورد درمانی در کنار مرور سایر گزارشهای این بیماری نادر خواهیم پرداخته می شود.

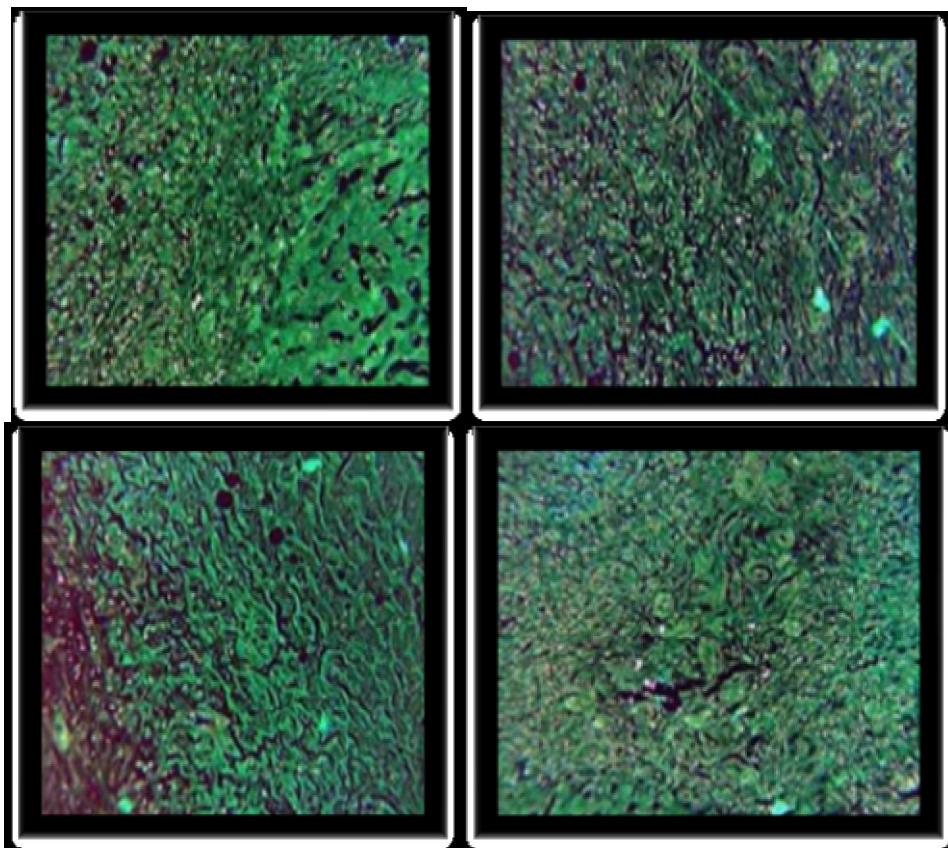
گزارش مورد

بیمار یک خانم 40 ساله با سابقه درد ناحیه اپی گاستر و فوقانی راست شکم بود که از حدود 6 ساعت قبل از مراجعه شروع شده بود. درد بیمار با فعالیت تشدید می شد. بیمار سابقه سوء هاضمه را ذکر می کرد اما هر گونه تروما یا جراحی قبلی در شکم را اظهار نمی داشت. بیمار برای مدت 13 سال قرص های پیشگیری از بارداری مصرف می کرده، که مصرف آن را از 4 سال قبل از مراجعه متوقف کرده بود. حال عمومی بیمار خوب و علائم حیاتی شامل فشار سیستولیک 125/80 میلی متر جیوه، درجه حرارت 37 درجه سلسیوس (دهانی)، ضربان 85 و تعداد تنفس 14 بار در دقیقه بود. در معاینه فیزیکی زردی نداشت و معاینه شکم وی تندر نس متوسط RUQ را نشان می داد ولی علائم تحریک صفاق (پریتونیت) را نداشت. معاینه انگشتی مقعد طبیعی بود و اسمیر مدفوع از نظر وجود خون مدفوع منفی بود. معاینات ژنیکولوژیک و لگنی بیمار نیز طبیعی بود. در بررسی پاراکلینیک هموگلوبین 7/5 mg/dl، بیلی روبین توتال 3/5 mg/dl و مستقیم 1/9 mg/dl داشته و میزان سدیم، پتاسیم، قند خون، اوره و کراتینین، زمان پروترومبین،

1- Right Upper Quadrant(RUQ)

کلاسیک با نکروز و خونریزی گسترده بود. اما علی رغم مراقبت های ویژه، بیمار به علت خونریزی مجدد و نارسایی کلیه فوت گردید.

شناسی با هایپرپلازی ندولار کانونی مطابقت داشت. سپس بیمار به ICU منتقل شد. گزارش میکروسکوپی و میکروسکوپی آسیب شناسی هایپر پلازی ندولار کانونی



شکل 2: نمای آسیب شناسی نمونه لوب راست کبد که هایپرپلازی ندولار کانونی نوع کلاسیک با نکروز و خونریزی گسترده را نشان می دهد. بالا و راست: الگوی ندولار متشکل از هایپر پلازی سلول های کبدی، بالا و چپ: احاطه مجاری صفراوی توسط تیغه های فیبروزی، پایین و راست: نکروز و خونریزی گسترده و پایین و چپ: تکثیر مجاری صفراوی

حاجب وریدی، یک هماتوم زیر کپسولی حجیم در سگمان خلفی لوب راست کبد را نشان داد که اسکار مرکزی-که مشخصه هایپر پلازی ندولار کانونی می باشد-را نداشت؛ بنابراین بیمار با تشخیص قبل از عمل آدنوم کبد تحت جراحی قرار گرفت.

بعد از برداشت جراحی متوجه مرکز ندولار در قسمتی از توده خارج شده گشتیم. آزمایش میکروسکوپی لوب راست کبد کانون های خونریزی گسترده در بافت را نشان داد. آزمایش میکروسکوپی، بیانگر بافت کبد با الگوی ندولار متشکل از هپاتوسیت های واکنشی و طبیعی بدون آتیپی سیتو نوکلئار با تیغه های فیبر و در اطرافشان، ارتشاح سلول های التهابی حاد و مزمن و تکثیر مجاری صفراوی بود.

بحث

بر خلاف آدنوم کبدی، پارگی، خونریزی و بدخیمی در هایپر پلازی ندولار کانونی بسیار نادر است (4-9) و تنها 8 مورد ثبت شده در مقالات انگلیسی زبان تاکنون گزارش شده است (4,8,9,10) در این مطالعه، ما یک مورد پارگی و خونریزی در این بیماری که نیاز به جراحی داشت، را گزارش می کنیم.

CT و MRI دو وسیله تشخیصی مهم برای هایپر پلازی ندولار کانونی است اما با این روش ها تشخیص قطعی قبل از عمل برای برخی موارد کلاسیک و همه موارد غیر کلاسیک آن مشکل است (8). در بیمار ما سی تی اسکن شکم با ماده

نتیجه گیری

تجربه اخیر ما و سایر مطالعات نشان داده است که درمان حمایتی و انتظاری برای هایپر پلازی ندولار کانونی بدون علامت توصیه می شود، اما مداخله سریع جراحی باید همیشه و بویژه در موارد بزرگ این بیماری مد نظر قرار گیرد.

تشکر و قدردانی

بدینوسیله از پرسنل بیمارستان 22 بهمن مشهد مقدس که ما را در انجام این گزارش یاری کردند تشکر و قدردانی می گردد.

References:

- 1- Bouyn CI, Leclere J, Raimondo G, Le Pointe HD, Couanet D, Valteau-Couanet D, et al. Hepatic focal nodular hyperplasia in children previously treated for a solid tumor; Incidence, risk factors, and outcome. *Can* 2003; 97(12): 3107-13.
- 2- Venturia A, Piscaglia F, Vidilia G, Floria S, Righinia R, Golfierib R, et al. Diagnosis and management of hepatic focal nodular hyperplasia. *J Ultras* 2007; 10(3): 116-127.
- 3- Yuan H K, Jing H W, Sheng N L, Chao H H, Yu C W, Tsung H H, et al. Natural course of hepatic focal nodular hyperplasia: A long-term follow-up study with sonography. *J Clin Ultras* 2008; 37(3): 132 – 137.
- 4- Becker YT, Raiford DS, Webb L, Wright JK, Chapman WC, Pinson CW. Rupture and hemorrhage of hepatic focal nodular hyperplasia. *Am Surg* 1995; 61:210-214.
- 5- De Carlis L, Pirota V, Rondinara GF, et al. Hepatic adenoma and focal nodular hyperplasia: diagnosis and criteria for treatment. *Liver Transpl Surg* 1997; 3: 160–165.
- 6- Terkivatan T, de Wilt JH, de Man RA, van Rijn RR, Zondervan PE, Tilanus HW, et al. Indications and long-term outcome of treatment for benign hepatic tumors: a critical appraisal. *Arch Surg* 2001; 136:1033–1038.
- 7- Cherqui D, Rahmouni A, Charlotte F, et al. Management of focal nodular hyperplasia and hepatocellular adenoma in young women: a series of 41 patients with clinical, radiological, and pathological correlations. *Hepat* 1995; 22: 1674–1681.

کانون های خونریزی گسترده و انفارکت بدون تکثیر آنژیوماتوزیس یا تغییرات بد خیمی دیده شد و تشخیص با هایپر پلازی ندولار کانونی نوع کلاسیک سازگار بود که الگوی خونریزان آن می توانست ثانوی به مصرف قرص های پیشگیری از بارداری باشد (11).

شن و همکاران در یک مطالعه گذشته نگر با بررسی 65 بیمار مبتلا به هایپر پلازی ندولار کانونی، تنها در یک مورد کانون خونریزی و نکروز را مشاهده کردند (8). رحیلی و همکاران وی، در سال 2005 اولین مورد خونریزی خود بخود در هایپر پلازی ندولار کانونی که نیاز به 2 جراحی متوالی داشت را منتشر کردند (12).

- 8- Shen YH, Fan J, Wu ZQ, Ma ZC, Zhou XD, Zhou J, et al. Focal nodular hyperplasia of the liver in 86 patients. *Hepatob Panc Dis Int* 2007; 6(1): 52-57.
- 9- Li T, Qin LX, Ji Y, Sun HC, Ye QH, Wang L, et al. Atypical hepatic focal nodular hyperplasia presenting as acute abdomen and misdiagnosed as hepatocarc. *Hepatol Res* 2007; 37(12):1100-5.
- 10- Demarco MP, Shen P, Bradley RF, Levine EA. Intraoperative hemorrhage in a patient with hepatic focal nodular hyperplasia. *Am Surg* 2006; 72(6): 555-9.
- 11- Scott, LD, Katz, AR, Duke, JH, et al. Oral contraceptives, pregnancy, and focal nodular hyperplasia of the liver. *JAMA* 1984; 16: 1461–1463.
- 12- Rahili A, Cai J, Trastour C, Juwid A, Benchimol D, Zheng M, et al. Spontaneous rupture and hemorrhage of hepatic focal nodular hyperplasia in lobus caudatus. *J Hepatob Panc Surg* 2005;12(2): 138-42.

Acute Massive Hemorrhage in Focal Nodular Hyperplasia: A case report

Seyyed Mohammad Ali Raisolsadat¹, Mohammad Ali Yaghoubi², Pejman Hafez³,
Ali Mirsadeghi⁴ and Mojgan Zarif⁵

Abstract

Focal nodular hyperplasia (FNH), after hemangioma, is the second most common benign tumor of the liver. Rupture and hemorrhage in FNH is rare. To the best of our knowledge, only eight cases of rupture and hemorrhage in FNH have been reported in English literature. A 40-year-old woman presented acute onset of right upper quadrant pain. Ultrasonography of the abdomen demonstrated a large sub-capsular hematoma along the right side of the liver with non-homogenous mass with a diameter of 10 cm. Abdominal CT scan with IV contrast revealed a huge sub-capsular hematoma in the posterior segment in the right lobe of the liver. The patient underwent surgery with presumptive diagnosis of hemorrhagic adenoma. During the operation, we noticed a nodular center in the resected liver mass. Pathologic examination revealed Focal Nodular Hyperplasia (classical type) in Right Liver lobe with extensive hemorrhage and necrosis. This is the first report of ruptures and hemorrhage in FNH in Iran which must be distinguished from liver adenoma.

Keywords: Focal nodular hyperplasia, hemangioma, liver adenoma

Ofogh-e-Danesh. GMUHS Journal. 2010; Vol. 16, No. 3

1- **Corresponding Author:** Assistant Professor, Department of Pediatric Surgery, Faculty of Medicine, Islamic Azad University, Mashhad Branch, Mashhad, Iran. Tel: +98 511 2595516-17 Fax: +98 511 2573500
E-mail: ma_rais@yahoo.com

2- Internal Medicine Resident, Mashhad University of Medical Sciences, Mashhad, Iran

3- General Surgery Resident, UKM University, Malaysia

4- General Surgeon, Faculty of Medicine, Mashhad Azad University of Medical Sciences, Mashhad, Iran

5- Assistant Professor, Department of Pathology, Faculty of Medicine, Mashhad Azad University of Medical Sciences, Mashhad, Iran