Archive of SID

مطالعه بافت شناسی روند تکوین پیوند اتوگرافت بافت بلاستما در درم پوست خرگوش نیوزیلندی

محمد علیزاده نمینی[1*]، دکتر ناصر مهدوی شهری[2]، دکتر سید محمد علی شریعت زاده [3]، ساره رضاییان یزدی[4]

۱- مربی، کارشناسی ارشد فیزیولوژی جانوری، عضوهیئت علمی گروه زیست شناسی، دانشکده علوم پایه، دانشگاه فردوسی مشهد

۲- دانشیار، عضوهیئت علمی گروه زیست شناسی، دانشکده علوم پایه، دانشگاه فردوسی مشهد

۳ - دانشیار، عضو هیئت علمی دانشکده علوم، دانشگاه اراک

٤- دانشجوی کارشناسی ارشد فیزیولوژی جانوری، دانشکده علوم، دانشگاه ارومیه

تاریخ دریافت ۸۵/٤/۱۸، تاریخ پذیرش۸۵/٦/۲۹

چکیده

مقدمه: بافت بلاستما گروهی از سلول‌های تمایز نیافته هستند که در ناحیه پانچ شده لاله گوش خرگوش به صورت حلقوی تشکیل می‌گردند و قادرند به سرعت تقسیم و متمایز شوند. این سلول‌ها می‌توانند در پیدایش و تکامل سلول‌های ناحیه پانچ شده شرکت نموده و آن ناحیه را پس از دو ماه کاملاً ترمیم نمایند. این ویژگی در هیچ پستاندار دیگری دیده نمی‌شود. هدف اصلی از این پژوهش مطالعه هیستولوژی توان تکوینی بافت بلاستما در موضع کاشت (ناحیه درم) پشت خرگوش است.

روش کار: در این مطالعه تجربی تعدادی خرگوش نر نژاد نیوزیلندی(n= ۵) با وزن حدود ۳-۲ کیلوگرم و محدوده سنی ۲/۵-۲ ماهه انتخاب گردیدند. پس از بی حس کردن گوش حیوان با اسپری لیدوکائین، توسط دستگاه پانچ ۳ سوراخ به قطر ۴ میلی‌متر در گوش راست حیوان ایجاد گردید. پس از گذشت ۳ روز (بلاستمای ۳ روزه) توسط دستگاه پانچ دیگری با قطر ۸ میلی‌متر حلقه بلاستمائی در شرایط استریل جدا و بلافاصله در ناحیه پشت همان حیوان پس از ایجاد شکافی در منطقه درم قرار داده شد و بخیه گردید. سپس در روزهای ۹، ۱۰و ۱۳ از ناحیه کاشت (پیوند)، نمونه‌برداری شد و مطالعات هیستولوژیکی انجام گرفت. هم‌زمان با پانچ گوش راست، یک سوراخ در گوش چپ نیز ایجاد شده و قطعه بافتی جدا شده به عنوان گروه کنترل در ناحیه درم پشت همان طرف قرار داده شد. اطلاعات به دست آمده با استفاده از آزمون‌های آماری تحلیل واریانس یک طرفه و توکی تجزیه و تحلیل شد.

نتایج: مشاهدات نشان داد که در تمامی نمونه‌هائی که بافت بلاستما پیوند شده بود (گروه آزمایش) در مقایسه با گروه کنترل، افزایش بافت پوششی (اپیدرم) و رگ‌های خونی، معنی‌دار بود ($p<۰/۰۵$). هم‌چنین افزایش غدد چربی و فولیکول‌های موکه در این تحقیق بیشتر مورد توجه بودند، معنی‌دار می‌باشند($p< ۰/۰۵$).

نتیجه گیری: با توجه به تمامی موارد ذکر شده و ویژگی‌های منحصر به فرد بافت بلاستمای گوش خرگوش شاید بتوان چنین نتیجه‌گیری کرد که این بافت به دلیل دارا بودن ویژگی pluripotent می‌تواند در محل پیوند تحت تأثیر سیگنال‌های محیطی قرار گرفته و به بافت‌های مختلف تبدیل گردد.

واژگان کلیدی: بلاستما، پیوند، لاله گوش خرگوش، ترمیم

* **نویسنده مسئول :** مشهد ، دانشگاه فردوسی مشهد، دانشکده علوم، بخش زیست شناسی

E-mail: malizadeh_n@yahoo.com

www.SID.ir

Archive of SID

مقدمه

امروزه تلاش‌های فراوانی به منظور درک مکانیزم‌های کامل تر فرآیندهای القاء سلولی و بهره‌گیری از این تجربیات در توسعه علم مهندسی بافت انجام می‌گردد(۱، ۲). در این رابطه به منظور انجام تجربیات آزمایشگاهی از حیوانات آزمایشگاهی مختلفی استفاده گردیده است(۵-۳). یکی از این حیوانات خرگوش می‌باشد که اگر سوراخی را در لاله گوش آن ایجاد نمائیم تمام بافت‌های از بین رفته شامل غضروف، پوست، مو، غدد و..... ترمیم می‌شوند که این ویژگی در هیچ پستاندار مطالعه شده دیگری مشاهده نشده است(٦). بررسی‌های قبلی نشان داده‌اند که خرگوش‌ها و به خصوص لاله‌های گوش[1] این جانوران می‌توانند مدل‌های تجربی زنده جالبی به منظور مطالعات فرآیند ترمیم، تمایز سلولی و تکوین سلولی باشند(۳، ۷). بنابراین برداشت و کاشت یا پیوند بافت‌های جنین یا بافت‌های مشابه به بافت‌های جنین مثل بافت بلاستما از روش‌های تجربی ارزشمندی می‌باشند که در مطالعات فرآیند القاء و تمایزات سلولی توسط محققین مختلف در طی چند دهه قبل به کار گرفته شده است(۸).

هدف اصلی از این پژوهش مطالعه هیستولوژی تکوین بافت بلاستمای حاصل از پانچ نمودن لاله‌های گوش خرگوش بعد از کاشت (پیوند اتوگراف) در ناحیه درم پوست همان خرگوش است.

روش کار

این بررسی یک مطالعه تجربی است. خرگوش‌های مورد استفاده در این بررسی از حیوان‌خانه بیمارستان قائم مشهد تهیه شده بودند. این خرگوش‌ها از جنس نر و نژاد سفید نیوزیلندی بودند که پس از انتقال به حیوان‌خانه دانشکده علوم دانشگاه فردوسی مشهد، در شرایط ۱۲ ساعت روشنایی و ۱۲ ساعت تاریکی مسکن داده شده بودند. آنها به وسیله غذای مخصوص تغذیه شدند. خرگوش‌های مذکور پس از انقضاء سه روز که در این محل زندگی می‌کردند، توزین شدند. وزن آنها حدود ۲ تا ۳ کیلوگرم و محدوده سنی این خرگوش‌ها ۲/۵ ـ ۲ ماهه بود. در این تجربیات جمعاً از ٦ رأس خرگوش استفاده گردید.

جهت بیهوشی آنها قبل از عمل جراحی و پیوند، از کتامین با دوز ۱میلی‌لیتر بر کیلوگرم استفاده گردید. این ماده توسط سرنگ انسولین به ناحیه ران جانور تزریق شد. مدت زمان بیهوشی حدود ۲۰ دقیقه طول می‌کشید. به منظور کاهش درد ناشی از سوراخ کردن گوش از اسپری لیدوکائین۲ درصد نیز استفاده گردید. آن گاه به وسیله انبر مخصوصی که به همین منظور ساخته شده بود، در لاله گوش راست ۳ سوراخ (گروه تست) و در لاله گوش چپ یک سوراخ هر کدام به قطر ٤ میلی‌متر ایجاد گردید. قطعه بافتی جدا شده ازگوش چپ بلافاصله در درم پوست ناحیه پشت همان طرف قرار داده شده و بخیه و پانسمان گردید(گروه کنترل). پس از گذشت ۳ روز (بلاستمای ۳ روزه)، انبرهای پانچ بزرگتری انتخاب گردید. آنگاه در موضع پانچ قبلی حلقه‌ای به قطر ۸ میلی متر ایجاد گردید. حلقه‌های ایجاد شده از عمل پانچ نمودن بلافاصله به درون سرم فیزیولوژی (نرمال سالین) انتقال یافتند. سپس با استفاده از وسایل جراحی استریل سه شکاف هر کدام به طول یک سانتی متر در سمت راست ایجاد گردید و حلقه‌های بلاستمایی به این نواحی (ناحیه درم پوست) انتقال یافت و موضع مربوط بلافاصله بخیه گردید (گروه آزمایش). بعد از گذشت ۹، ۱۰ و ۱۳ روز بعد از پیوند، از مواضع فوق نمونه برداری گردید. سپس با اجرای روش‌های هیستولوژی و استفاده از رنگ آمیزی‌های مختلف (H&E،PAS ،

[1] - Pinna.

www.SID.ir

Archive of SID

آبی تولوئیدین و پیکروفوشین) نمونه‌ها رنگ آمیزی گردیدند.

به منظور تهیه بلاستمای ۷روزه در خرگوش دیگری مطابق با مرحله بلاستمای ۳ روزه، پس از بیهوشی حیوان ۳ سوراخ در گوش راست ایجاد و قطعه بافتی پانچ شده از گوش راست بلافاصله در ناحیه پشت همان طرف قرار داده شد(گروه کنترل). پس از گذشت ۷ روز (بلاستمای ۷ روزه)، با استفاده از انبر پانچ بزرگ‌تر، حلقه بلاستمائی از گوش راست تهیه شد و طبق مرحله قبل(بلاستمای ۳ روزه) به پشت حیوان منتقل، بخیه و سپس پانسمان گردید(گروه آزمایش). پس از گذشت ۱۲، ۱٦ و ۲۰ روز، از مواضع فوق نمونه‌برداری و مراحل تکنیک به همان نحوی که قبلا توضیح آن گذشت بر روی بافت مورد نظر اعمال شد.

برای نشان دادن شکل سلول‌های بلاستمائی قبل از انتقال به ناحیه پشت و مقایسه این سلول‌ها قبل از این که تحت تأثیر سیگنال‌های محیطی قرار گیرند با سلول‌های بلاستمای انتقال یافته به ناحیه پشت حیوان، در خرگوش دیگری در هر گوش یک سوراخ به قطر ٤ میلی‌متر ایجاد و سپس حلقه‌های بلاستمائی با استفاده از دستگاه پانچ تهیه و بلافاصله داخل ثابت کننده(بوئن) قرار داده شدند. پس از ثبوت بافت بلاستما مراحل تکنیک بافت شناسی اعمال گردید(شکل ۱).

تجزیه و تحلیل اطلاعات به دست آمده با استفاده از آزمون‌های تحلیل واریانس یک طرفه و تست توکی انجام شد.$p<۰/۰۵$ به عنوان سطح معنی دار در نظر گرفته شد.

نتایج

با بررسی دقیق نمونه‌های میکروسکوپی این نتایج حاصل گردید: ۱- افزایش تشکیل بافت سازنده غدد چربی در نمونه آزمایش(شکل ۳) نسبت به نمونه کنترل (شکل۲) ۲- تبدیل و تمایز سلول‌های بافت بلاستما به بافت پوششی در نمونه‌های آزمایش(شکل ٤) نسبت به نمونه کنترل(شکل ۲) ۳- تشکیل فولیکول‌های مو به همراه غدد چربی در نمونه آزمایش (شکل۵ و٦) ٤- ادامه فرآیند رشد و تکوین بلاستما در موضع پیوند(شکل۷).

نمودارهای ۱ و ۲ غدد چربی و فولیکول‌های مو تولید شده از بافت بلاستما را به ترتیب بین ۲۷تا٤۹ درصد برای غدد چربی و ۱۷ تا۵ /۲٦ درصد برای فولیکول مو نشان می‌دهد. اما این که کاهش غدد چربی و فولیکول مو به میزان ۱۰ درصد در روز دهم را چگونه می‌توان تفسیر نمود نکته‌ای است که بایستی در مورد آن بیشتر تامل نمود. البته یادآوری این نکته نیز ضروری است که با توجه به نمودارهای ۱و۲ بین گروه آزمایش و کنترل در روز های ۹، ۱۰ و۱۳ بعد از کاشت بلاستما در زیر درم ناحیه پشت حیوان اختلاف معنی‌داری دیده می‌شود($p<۰/۰۵$).

در مورد نمودارهای ۳ همان طور که مشاهده می‌شود درصد غدد چربی کاهش مختصری از روز ۱۲ تا روز ۲۰را نشان می‌دهد که خود میتواند قابل تامل باشد. در حالی که درصد فولیکول‌های مو در روزهای فوق بر اساس نمودارهای ٤ افزایش چشم‌گیری را نشان می‌دهد که در مقایسه با گروه کنترل دارای اختلاف معنی‌داری می‌باشد($p<۰/۰۵$).

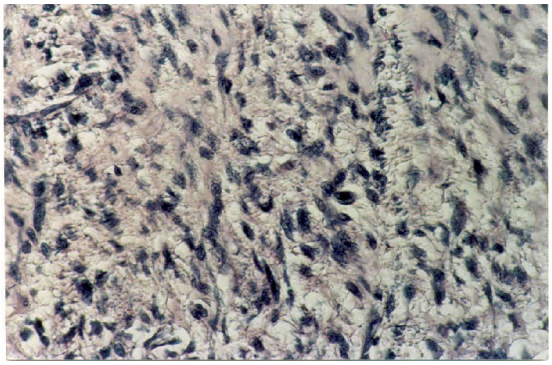

شکل ۱. مقطع از بافت بلاستما: حلقه بلاستمائی تهیه شده بلافاصله ثابت شده وتکنیک بافت بر روی آن اعمال گردیده است(رنگ آمیزی: H&E ، درشت نمائی ۲۱۰ ×) .

www.SID.ir

Archive of SID

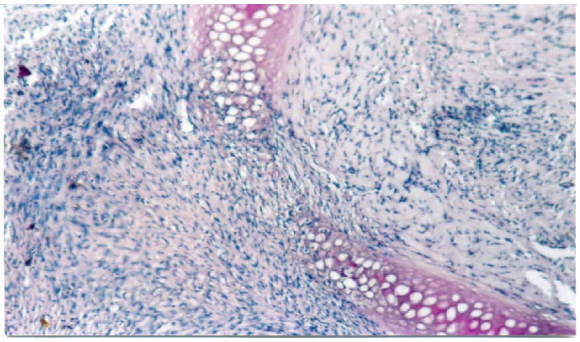

شکل۲. نمونه کنترل : قطعه جدا شده از لاله گوش و قرار دادن آن در ناحیه درم پشت حیوان (رنگ آمیزی: H&E ، درشت نمائی ٤٢٠×) .

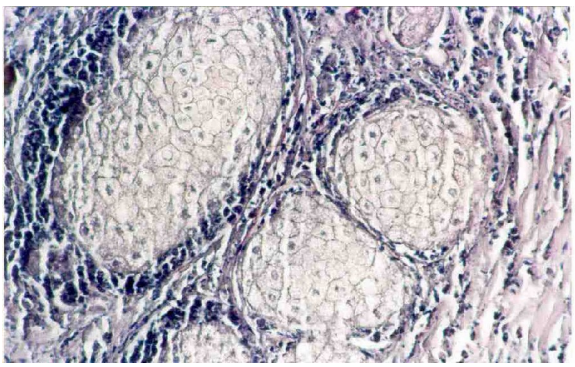

شکل۳. نمونه آزمایش (A): افزایش تعداد غدد چربی در مقایسه با نمونه کنترل (شکل۱)، (رنگ آمیزی: H&E ، درشت نمائی ٤٢٠×).

نمونه آزمایش (B): افزایش تعداد غدد چربی در مقایسه با نمونه کنترل (شکل۱)، (رنگ آمیزی: H&E ، درشت نمائی ٤٢٠×).

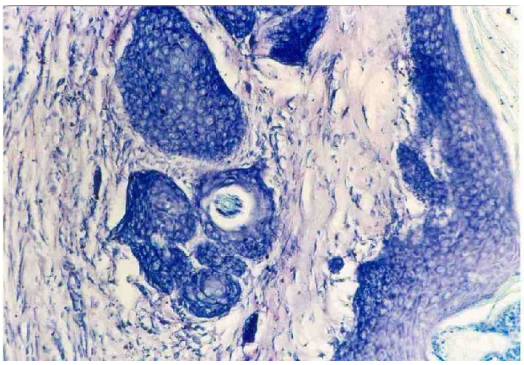

شکل٤. A : تبدیل و تمایز سلول‌های بافت بلاستما به بافت پوششی در نمونه آزمایش نشان (در این شکل علاوه بر بافت پوششی فولیکول مو نیز دیده می‌شود)، (رنگ آمیزی : آبی تولوئیدین، درشت نمائی ۲۱۰ ×).

B: غدد چربی در زیر بافت پوششی (رنگ آمیزی: H&E ، درشت نمائی ۲۱۰ ×) .

شکل ٥. تشکیل فولیکول‌های مو به همراه غدد چربی. (به فولیکول موکه برش طولی خورده است توجه شود)، (رنگ آمیزی : H&E ، درشت نمائی ۲۱۰ ×).

www.SID.ir

Archive of SID

شکل ٦. تشکیل فولیکول‌های مو به همراه غدد چربی (در این شکل بافت غضروفی نیز مشاهده می شود)، (رنگ آمیزی : پاس و پیک، درشت نمائی ۱۰۵ ×).

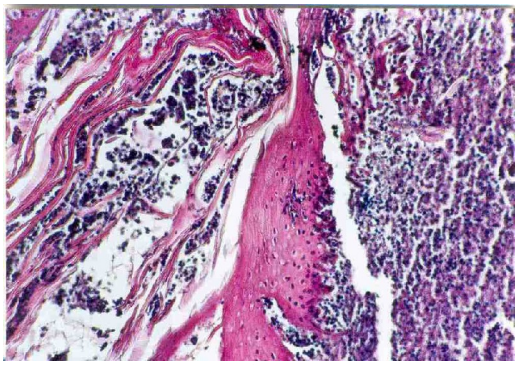

شکل ۷. ادامه فرآیند رشد و تکوین بلاستما در موضع پیوند (رنگ آمیزی : H&E ، درشت نمائی ۱۰۵ ×).

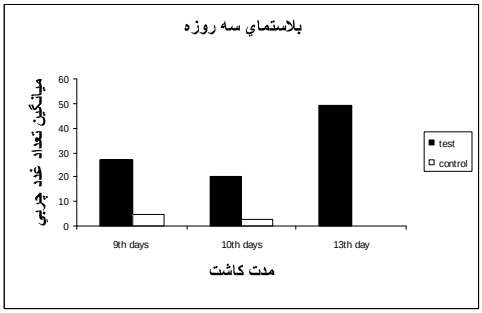

نمودار ۱. درصد تعداد غدد چربی در گروه آزمایش و کنترل در روزهای ۹ و ۱۰ و ۱۳ (p<۰/۰۵)

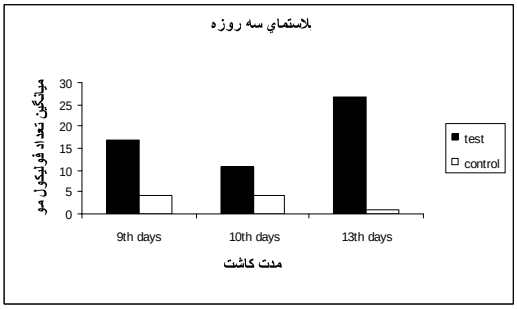

نمودار ۲. مقایسه فولیکول‌های مو در گروه آزمایش و کنترل در روزهای ۹ و ۱۰ و ۱۳(p<۰/۰۵)

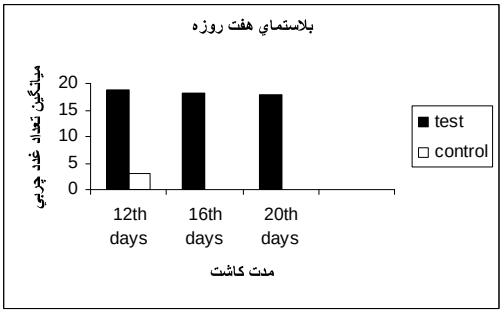

نمودار ۳. مقایسه میانگین غدد چربی در گروه آزمایش و کنترل در روزهای ۱۲ و ۱٦ و ۲۰(p<۰/۰۵)

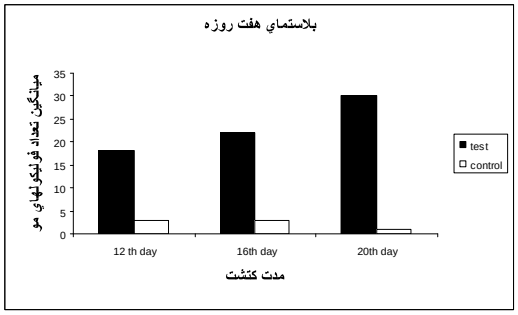

نمودار ٤. مقایسه میانگین فولیکول‌های مو در گروه آزمایش و کنترل در روزهای ۱۲ و ۱٦ و ۲۰(p<۰/۰۵)

بحث

در پژوهش حاضر از ویژگی‌های بافت بلاستمای ایجاد شده در لاله گوش خرگوش استفاده شده و در واقع هدف اصلی از این پژوهش مطالعه هیستولوژی توان تکوینی بافت بلاستما در موضع کاشت (ناحیه درم) پشت خرگوش می‌باشد.

تا کنون تئوری‌های زیادی در مورد قابلیت بازسازی اندام حرکتی در دوزیستان دم دار توسط محققین مختلفی ارائه گردیده است(٤). اساس تمام این تئوری‌ها بر پایه حالت چند پتانسیلی سلول‌های موجود در بافت بلاستما پایه گذاری شده است. هم‌چنین بر اساس بعضی تئوری‌ها تمایز سلول‌های بلاستمائی تحت تأثیر عوامل محیطی شناسائی شده است(٤). تحقیقات دیگر نیز نشان داده است که سن بافت بلاستما و زمان

www.SID.ir

Archive of SID

برداشت بافت در تمایزات آینده سلول‌های این بافت حائز اهمیت می‌باشد(٤).

ویلیام بویس و همکاران در سال ۱۹۸۰ در تجربیات خود نشان دادند که بعد از پانچ لاله‌های گوش خرگوش، با تشکیل بافت بلاستما در حاشیه و اطراف زخم، امکان ترمیم و بازسازی سوراخ‌های ایجاد شده فراهم می‌گردد(۹، ۱۰). چنین تجربیاتی مجددا توسط شهری در سال ۲۰۰۳ تائید گردیده است(۷).

تاکنون تحقیقات زیادی در باره بافت بلاستمای ایجاد شده در لاله‌های گوش خرگوش گزارش نشده است. به این دلیل در این پژوهش تلاش نموده‌ایم به گونه مشابه و بر اساس بعضی از تحقیقات انجام شده بر روی بافت بلاستمای اندام حرکتی دوزیستان، تحقیقاتی را بر روی بافت بلاستمای لاله‌های گوش خرگوش انجام دهیم که پیوند بافت بلاستمای ایجاد شده در لاله‌های گوش خرگوش به زیر پوست(درم) ناحیه پشت حیوان، نمونه‌ای از تحقیقات انجام شده می‌باشد که در این پژوهش در نظر گرفته شده است.

بعضی تحقیقات و تجربیات نشان داده‌اند که با تشکیل بافت بلاستمای چند روزه بعد از پانچ نمودن لاله‌های گوش خرگوش تقریباً تمامی انواع بافت‌های تشکیل دهنده آن در موضع پیوند مجدا بازسازی می‌شوند. لذا با انتقال و پیوند بافت بلاستمای مذکور به زیر پوست منطقه پشت جانور می‌بایستی انتظار داشت که در موضع پیوند، غدد چربی، فولیکول مو و..... بیشتری در نمونه‌های آزمایش در مقایسه با نمونه‌های کنترل ایجاد گردد. در این پژوهش تلاش گردیده است که نتایج کیفی (مطالعات هیستولوژی) و بررسی‌های کمی مورد توجه قرار گیرد که نتایج آنها را می‌توان در نمودارهای ۱ تا ٤ و تصاویر میکروسکوپی شماره ۱ تا ۷ مشاهده نمود. در این تجربیات بلاستمای ۳ روزه و مدت زمان کاشت ۹،۱۰و۱۳ روزه آن در موضع درم و مقایسه با بلاستمای ۷ روزه و مدت زمان کاشت ۱۲، ۱٦و۲۰ روزه در همان موضع مورد بررسی قرار گرفته و درصد غدد چربی و درصد فولیکول‌های مو به صورت کمی مورد ارزیابی قرار داده شده است. نتایج این تحقیق به صورت کلی مشخص نموده است که برداشت و کاشت بافت بلاستمای جوان از نظر تمایز کارائی بیشتری نسبت به بلاستمای مسن‌تر دارد. چنین تحقیقاتی در پژوهش‌های پیچ نیز مورد ارزیابی قرارگرفته و نشان داده شده است که سن بلاستما نقش مهمی در تمایز سلولی دارد(٤،۸).

پیچ برای اولین بار تجربیاتی را در مورد بافت بلاستمای دوزیستان در سال ۱۹٦۱ انجام داد. او نشان داد که بیشتر سمندرها می‌توانند اعضاء از دست رفته خود را ترمیم کنند. وی مشاهده نمود که با قطع دست سمندر از ناحیه مچ، بافت بلاستما تشکیل و سپس عضو قطع شده مجددا ترمیم می‌گردد(۸). وی در تجربیات دیگری نشان داد که در صورت تغییر محل بافت بلاستما در اندام‌های حرکتی قطع شده دوزیستان و پیوند آن به جای دیگر، نتایج متفاوتی ایجاد می‌شود که در واقع این نتایج مستقیما به این ارتباط دارد که بلاستما به چه محلی پیوند گردد(۸،۷). این تجربیات نشان داد که بلاستما سلول‌های توده ای شکل و شبیه به سلول‌های مزانشیمی هستند که به طور واضحی در موضعی که بافت‌ها جراحت دیده‌اند ایجاد می‌گردد و سلول‌های این بافت ویژگی چند توانی[1] دارند. این سلول‌ها در محل پیوند تحت تأثیر سیگنال‌های محیطی قرار می‌گیرند و در نتیجه این سلول‌ها توانائی تبدیل به بافت‌های مختلف را دارند(۱۱).

[1] - pluripotent

www.SID.ir

Archive of SID

در همین راستا تجربیات دیگر نشان داده است که با پانچ نمودن لاله‌های گوش خرگوش در موضع زخم‌های ایجاد شده، بافت بلاستما ایجاد می‌گردد(٦، ٩).

نتیجه گیری

نتایج حاصل از این تحقیق و تحقیقات قبلی در باره بافت بلاستمای ایجاد شده در اندام حرکتی دوزیستان بار دیگر این موضوع را تائید می‌کند که سلول‌های بافت بلاستما، سلول‌هایی با ویژگی‌های سلول‌های جنینی و تا حدودی با اختصاصات و ویژگی‌های سلول‌های بنیادی[1] در دوران جنینی هستند. این سلول‌ها احتمالاً تحت تأثیر عوامل محیطی می‌توانند در جهات مختلف تمایز یابند(١٢). سن بلاستما و موقعیت آناتومیکی سلول‌های این بافت و سلول‌های همسایه و عوامل محیطی نقش بسیار مهمی در جهت تمایزات این بافت خواهند داشت(١٢).

ادامه این پژوهش و پژوهش‌های مشابه دیگر می‌تواند اطلاعات جالب توجهی در باره بافت بلاستما در پستانداران به دانش بشری ارائه نماید. مسلما چنین تحقیقاتی می‌تواند اساس تجربیات پایه‌ای باشد که در مبحث مهندسی بافت و بیوتکنولوژی زخم از اهمیت بسیاری برخوردار خواهد بود.

نمونه‌ای از تحقیقاتی که برای آیندگان پیشنهاد می‌گردد عبارتند از : ١- برداشت سلول‌های بافت بلاستمای استخراج شده از لاله گوش خرگوش و پیوند این سلول‌ها یا بافت مورد نظر به دیگر بافت‌های آسیب دیده ٢ - مطالعه تأثیر عوامل محیطی و بافرهای مختلف بر قابلیت تمایز سلول‌های بافت بلاستمائی ٣ - مطالعه رفتارهای سلولی بافت بلاستما و مطالعه فرا ساختارهای سلول‌های بافت بلاستما

[1]- stem cell

منابع

1. Gospodarowicz D. Humoral control of cell proliferation: the role of fibroblast growth factor in regeneration, angiogenesis, wound healing, and neoplastic growth. Prog Clin Biol Res 1976; 9:1-19.
2. Zenjari C, Boilly B ,Hondermarck H, Boilly–MarerY.Nerve-blastema nteractions induce fibroblast growth factor-1 release during limb regeneration in Pleurodeles walt. Dev Growth Differ1997;39:15-22.
٣. مهدوی شهری ن. معرفی یک مدل تجربی زنده به منظور توسعه پژوهش‌های پایه و بنیادی در مهندسی وبیوتکنولوژی بافت. مجموعه مقالات سومین همایش ملی بیوتکنولوژی جمهوری اسلامی ایران، جلد سوم ، شهریور ١٣٨٢.
4. Pietsch P. The development of muscle and cartilage following deplantation of regenerating limb blastemas of Amblystoma larvae. Dev Biol 1960; 3:255- 64.
5. Santos-Ruiz L, Santamaria JA, Ruiz-Sanchez J, Becerra J. Cell proliferation during blastema formation in proliferation during blastema formation in the regenerating teleost pin . Dev Dyn 2002; 223(2): 262-72.
6. Goos R J, Grimes L N. Epidermal downgrowths in regenerating rabbit ear holes. J Morphol 1975; 146: 533- 42 .
7. Shahri N M. Geometrical and histological model for mammalian wound repair and regeneration. J Wound Repair and Regeneration 2003;11:513-526.
8. Pietsch P. The influence of spinal cord on differentiation of skeletal muscle in regenerating limb blastema of Amblystoma larvae. Anat Rec 1962; 142:169-77.
9. Williams-Boyce P K,Daniel JC. Comparison of ear tissue regeneration in mammals. J Anat 1980; 149: 55-63.
10. Williams- Boyce PK, Daniel JC. Regeneration of rabbit ear tissue. J Exp Zool 1980; 212:243-253.
11. Ferretti P, Corcoran JP. RA regulation of keratin expression and myogenesid suggests different ways of regenerating muscle in adult amphibian limbs. Jaunal of Cell Science 1999; 112: 1385 – 94.
12. Panagiotis A, Tsoni S. Stem cell from differentiated cells. Molecular Interventions 2004; 4:81-83.

www.SID.ir

Archive of SID

Histological study of blastema tissue genesis processes, autografted in Newzealand rabbit derm

Alizadeh M[1], Mahdavi N[2] , Rezaeeyan S[3]

Abstract

Introduction: Blastema tissue is a group of undifferentiated cells that exists circulary in the pinna holes punched region, that has a rapid distinction and division process.These cells could be attended in genesis and development of holes punched regions so that after two months the region will be repaired perfectly. This characteristic is not seen in other mammals. The aim of this investigation is to study blastema tissue genesis process, autografted in rabbits.

Materials and Methods: In this experimental study 6 white Newzealand rabbits, about 2.5kg and 2-2.5 months age were choosen. Their ears were anaesthetized with lidocaine spray and punched-hole manually with a special puncher. Three circular holes, 4 mm in diameter, were punched in right ear (test group). After three days with another puncher (8mm in diameter) a circular blastema from the edge of holes was separated and replaced in the split that was created in the dermis at the back of the same animal. Immediately after punching left ear the punched tissue was inserted into the derm of the left side of back in the same animal(as control group). Then at the 9th,10th and 13th days of experiment under deep anesthesia histologic speciments were cut and histological investigation were made by PAS, H&E and toluidine blue methods. Data was analyzed using one way ANOVA and tukey tests.

Results: Microscopic studies in case group in comparison to control group showed a significant increase of skin epithelial tissue, vascularity and angiogenesis($p<0.05$) and also more sebaceous glands and hair follicles($p<0.05$).

Conclusion:As mentioned above, blastema of rabbit ears shows certain characteristics including pluripotency. Therefore this tissue could be affected by environmental signals and consequently transformed into different tissues.

Key word: Blastema , graft , rabbit ear pinna, repair.

[1] - Instructor, MSC of physiology, department of biology, school of basic sciences, Mashhad Ferdowsy University.
[2] - Associate professor, department of biology, school of basic sciences, Mashhad Ferdowsy University.
[3] - Student of MSC of physiology, department of biology, school of basic sciences, Mashhad Ferdowsy University.

www.SID.ir