

## گزارش یک مورد تیفلیت بلافاصله پس از پایان شیمی درمانی تومر سمینوم بیضه

دکتر جمشید انصاری

۱- متخصص رادیوتراپی و آنکولوژی، دانشگاه علوم پزشکی اراک

تاریخ دریافت ۸۶/۹/۱۳، تاریخ پذیرش ۸۷/۳/۸

## چکیده

**مقدمه:** تیفلیت عارضه‌ای در دستگاه گوارش و روده است که در اثر نوتروپنی شدید و طولانی ایجاد می‌شود. بیماری غالباً در بیماران لوسمی که شیمی درمانی‌های قوی دریافت کرده‌اند و یا سایر تومرها با شیمی درمانی گروه تاکسان ایجاد می‌شود. این عارضه با تب، نوتروپنی، درد عمومی شکم، به خصوص ربع تحتانی راست و احتمالاً توده شکمی در این ناحیه همراه است. این عارضه با مرگ و میر نسبتاً بالایی همراه است لذا تشخیص و درمان به موقع آن اهمیت ویژه‌ای دارد. در این مقاله یک مورد تیفلیت بلافاصله پس از پایان شیمی درمانی تومر سمینوم بیضه گزارش می‌شود.

**مورد:** بیمار مردی ۴۴ ساله، مورد شناخته شده سمینوم بیضه که دو ماه قبل از بستری شدن با بزرگی بیضه راست مراجعه و پس از جراحی درپاتولوژی تشخیص سمینوم داده می‌شود. در بررسی‌های انجام شده در سی تی اسکن یک غده لمفاوی به اندازه ۳/۵ سانتی‌متر در ناحیه پاراکاوال گزارش شده بود و بر اساس آن بیمار کاندیدای شیمی درمانی با داروهای اتوپوزاید و سیس پلاتین گردید که با شروع شیمی درمانی بلافاصله یک روز پس از شیمی درمانی بیمار دچار علائم درد شکم، تب و دفع خون زیاد از روده می‌شود و با تشخیص تب نوتروپنی و سپس تیفلیت بستری و درمان برای وی آغاز می‌گردد.

**نتیجه گیری:** ایجاد تیفلیت فقط محدود به لوسمی و درمان با تاکسان‌ها نیست و داروهای دیگر شیمی درمانی هم می‌توانند باعث تیفلیت شوند. ضمناً نوتروپنی و تیفلیت در افراد حساس می‌تواند بلافاصله پس از شیمی درمانی اتفاق بیفتد و زمان رسیدن به افت شدید گلبول‌های سفید بسیار کوتاه باشد.

**واژگان کلیدی:** تیفلیت، شیمی درمانی، سمینوم بیضه

\*نویسنده مسئول: بیمارستان ولی عصر، دفتر بخش داخلی

Email: Jamshidsa@yahoo.com

## مقدمه

آنتروکولیت ناشی از کاهش گلبول‌های سفید (نوتروپنی) یا همان تیفلیت<sup>۱</sup> یک سندرم کلینیکی است که معمولاً ناشی از شیمی درمانی بدخیمی‌ها می‌باشد (۱). ضایعه معمولاً با درگیری التهابی کولون و روده کوچک می‌باشد. پاتوژن بیماری به طور کامل شناخته شده نیست ولی مجموعه‌ای از عوامل شامل تخریب مخاط به وسیله داروها، نوتروپنی بسیار شدید و کاهش سد دفاعی میزان در مقابل میکروارگانیسم‌ها در ایجاد آن موثر است (۲).

معمولاً بیماری بعد از درمان لوسمی و لمفوم اتفاق می‌افتد ولی به ندرت بعد از درمان تومرهای سولید نیز دیده می‌شود (۳).

شایع‌ترین پاتوژن مولد بیماری سود و مونا آئروژنز می‌باشد ولی ارگانیسم‌های دیگر مثل گروه انتر و باکتر، کلوستریدیا و کاندیدا هم می‌تواند عامل بیماری باشد.

علائم بیماری معمولاً ۱۴-۱۰ روز پس از شیمی درمانی یعنی زمانی که گلبول‌های سفید بیمار به پایین‌ترین حد خود می‌رسد و بیمار دچار تب شده است، شروع می‌شود (۴). علائم شامل: تهوع، استفراغ، اتساع شکمی، اسهال آبکی و هم‌چنین اسهال خونی است. سی تی اسکن در افتراق این بیماری از آپاندیسیت حاد، آبسه آپاندیس و کولیت سود و ممبران موثر است (۵). تشخیص بیماری براساس مجموعه علائم تب، درد شکم و نوتروپنی ناشی از شیمی درمانی داده می‌شود (۶).

در این بررسی یک مورد تیفلیت که در اثر شیمی درمانی تومر بیضه و در فاصله بسیار کوتاهی پس از پایان شیمی درمانی آغاز شده معرفی می‌شود.

## مورد

بیمار مرد ۴۴ ساله‌ای است که با مشکل تومر و بزرگی بیضه راست همراه درد مختصر از حدود ۲ ماه قبل از بستری مواجه شده و پس از مراجعه و انجام سونوگرافی و تشخیص توده در بیضه، تحت عمل رادیکال اریکتومی قرار می‌گیرد.

جواب پاتولوژی، تومر ژرم سل از نوع سمنوم<sup>۲</sup> گزارش شده بود. در بررسی بعد از عمل جهت مرحله بندی بیماری در سی تی اسکن اسپیرال با ماده حاجب خوراکی و وریدی از ناحیه شکم و لگن، یک غده لمفاوی در ناحیه پاراکاوال به اندازه ۳۵ میلی متر مشاهده شده بود اما سایر یافته‌های اسکن طبیعی بود. در بررسی‌های دیگر انجام شده، رادیوگرافی قفسه صدری طبیعی بود. CBC نیز با گلبول سفید ۶۷۰۰ در میکرولیتر، نوتروفیل ۳۲۰۰ در میکرولیتر، هموگلوبین ۱۴ گرم در دسی لیتر و پلاکت ۲۴۳۰۰۰ در میکرولیتر طبیعی بود. در فعالیت کلیوی ۱: CR، ۱۹: BUN؛ در تست‌های کبدی ۴۹: SGOT، ۶۱: SGPT، ۳۹۱: ALP؛ و هم‌چنین تومر مارکرهای  $\alpha$  FP و  $\beta$ HCG طبیعی گزارش شده بود.

با توجه به یافته‌ها مرحله بیماری II بود و بیمار کاندیدای دریافت شیمی درمانی با داروهای سیس پلاتین و اتوپوزاید طبق پروتکل به میزان ۲۰ میلی گرم بر متر مربع سیس پلاتین و ۱۰۰ میلی گرم بر متر مربع اتوپوزاید و هم‌چنین داروهای کیتریل ۳ میلی گرم و دکزامتازون ۱۶ میلی گرم شد. این رژیم درمانی برای ۵ روز متوالی همراه اقدامات لازم جهت کاهش مسمومیت کلیوی سیس پلاتین برای بیمار اجرا شد.

یک روز پس از اتمام دوره شیمی درمانی بیمار دچار علائم تهوع و استفراغ و سپس تب می‌شود. چند ساعت بعد علائم درد کرامپی شکم و همراه آن اسهال که در فاصله کوتاهی خونی شده بود، شروع می‌شود و به سرعت تشدید می‌یابد. ۲۴ ساعت بعد، بیمار به بیمارستان ولی عصر اراک مراجعه می‌کند. در زمان مراجعه کاملاً کم آب بوده و خونریزی واضح مقعدی داشته است. در معاینه انجام شده شدیداً بدحال و توکسیک ولی کاملاً هوشیار بود.

مخاط دهان خشک، فشار خون: ۱۰۰/۷۰، حرارت: ۳۹/۷، نبض: ۱۱۵ و تنفس: ۲۶ بود. در سمع ریه‌ها صداهای ریوی طبیعی و رال و ویز نداشت. در شکم تندرns مختصر عمومی شکم همراه دیستانسیون، در دق صدای تیمپان و در

<sup>۱</sup> -Typhilitis.

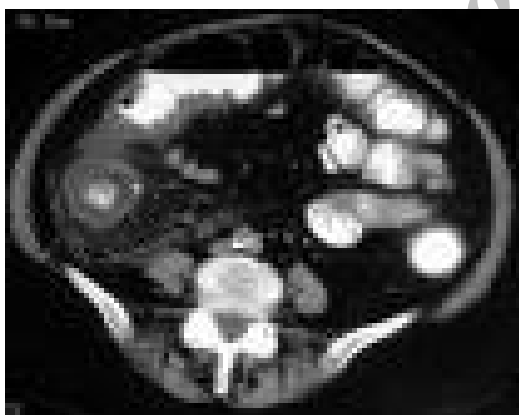
<sup>۲</sup> - Seminoma.

بیوتیک‌ها به ایمی پنم تغییر یافت. جهت بررسی وضعیت روده‌ها و شکم، سی تی اسکن شکم و لگن با ماده حاجب درخواست گردید که در این بررسی آسیت به میزان کم در فضای صفاق مشاهده و همچنین دیستانسیون نسبی روده باریک همراه افزایش ضخامت دیواره سکوم دیده شد (شکل ۱).

دو روز پس از شروع ایمی پنم تب بیمار تا حد ۳۸/۵ کاهش و بعد از ۴ روز کاملاً قطع شد. خونریزی گوارشی متوقف و اتساع و تندرns شکمی نیز بهبود واضح پیدا نمود ولی بیمار هنوز نوتروپنیک بوده و گلبول سفید ۱۰۰۰ در میکرو لیتر داشت.

۸ روز پس از شروع درمان میزان گلبول‌های سفید بالا رفته و نوتروپنی برطرف شد. تغذیه از راه دهان شروع و داروی GCSF قطع شد.

۱۲ روز پس از شروع ایمی پنم با طبیعی شدن کلیه آزمایشات و وضعیت بالینی، بیمار با حال عمومی خوب مرخص شد.



شکل ۱. افزایش ضخامت دیواره سکوم

### بحث

همان طور که ذکر شد، عارضه تیفلیت معمولاً بعد از شیمی درمانی لوسمی‌ها اتفاق می‌افتد ولی به دنبال درمان تومرهای سولید نیز دیده می‌شود. گزارشات ایجاد این بیماری بعد از شیمی درمانی تومرهای پستان، کولون، مری و پروستات وجود دارد. داروهای شیمی درمانی مختلفی

سمع کاهش صداهاى روده‌ای مشخص بود. سایر معاینات طبیعی بود.

با تشخیص تب و نوتروپنی شدید، برای بیمار آنتی بیوتیک با داروهای سفنازیدیم و آمیکاسن پس از ارسال کشت‌های ادرار، خون، مدفوع و هم‌چنین گرفتن گرافی قفسه صدري و ایستاده شکم شروع شد. ضمناً آمپول GCSF به میزان ۵ میلی گرم بر کیلوگرم نیز روزانه زیر جلدی تزریق شد.

در گرافی ایستاده شکم فقط علائم تجمع گاز و دیستانسیون روده کوچک دیده شد. جواب کشت‌های گرفته شده از بیمار نیز احتمالاً به دلایل آزمایشگاهی و تکنیکال منفی گزارش شد.

جهت استراحت دستگاه گوارش و کاهش دیستانسیون شکم، بیمار NPO و لوله بینی - معده برای وی قرار داده شد. بیمار به علت اسهال و خونریزی مدفوع، دچار افت شدید فشار خون تا حد سیستول ۷۰ میلی متر جیوه گردید و علائم شوک سپتیک سرد ظاهر شد. تب بیمار قطع و لرز همراه تعریق شروع شد، لذا علاوه بر مایعات وریدی دوپامین با میزان ۱۰ میکرو گرم بالا نیز تجویز شد.

در روز سوم در آزمایش CBC گلبول سفید ۲۰۰ در میکرو لیتر و پلاکت به ۱۶۰۰۰ در میکرو لیتر می‌رسید و در سطح بدن پستی ظاهر شد که برای بیمار پلاکت تزریق شد و هم‌چنین پتاسیم خون تا ۲/۵ میلی اکی والان در لیتر افت نمود که پتاسیم وریدی آغاز شد. به علت افت فشار خون و کم آبی، علائم نارسایی حاد کلیوی خفیف به صورت افزایش کراتینین تا حد ۲ ایجاد شد.

روز بعد درد و تندرns شکم همراه گاردینگ تشدید گردید و به خصوص در ربع تحتانی راست متمرکز شد. در مشاوره جراحی، تشخیصی پریتونیت گذاشته شد ولی به علت پایین بودن گلبول سفید و پلاکت بیمار و هم‌چنین وضعیت عمومی نامناسب فقط درمان نگهدارنده پیشنهاد گردید.

به علت افزایش مجدد تب تا حد ۴۰/۲ و وضعیت بحرانی جسمی و درد و تندرns مشخص ربع تحتانی راست و ادامه خونریزی گوارشی؛ با تشخیص تیفلیت، آنتی

می‌توانند باعث این عارضه شوند از جمله تاکسول، فایو - اف - یو و وینورلین (۷، ۸).

میزان بروز این عارضه در منابع مختلف متفاوت ذکر شده است و از ۰/۸ درصد تا ۲۶ درصد بوده است. در مورد سمینوم بیضه درصدی ذکر نشده و فقط در درمان عود بیماری یک مورد گزارش شده است. در مطالعه مارکوس و همکاران میزان مرگ و میر بیماری تا ۵۰ درصد گزارش شده است (۹).

در اکثر موارد گزارش شده، نویسندگان معیارهای تشخیصی دقیقی برای بیماری ذکر نکرده‌اند ولی به نظر می‌رسد وجود سه عامل در پاتوژنز بیماری ضروری است، شامل: ۱- بیمار باید نوتروپنیک باشد ۲- التهاب وجود داشته باشد ۳- التهاب دیواره روده را فرا گرفته باشد (۱۰).

قسمت انتهایی ایلئوم و کولون صعودی و سکوم شایع‌ترین محل‌های درگیر می‌باشند. تورم مخاطی و یا دیواره روده، زخم مخاط، خونریزی موضعی و نکروز شایع‌ترین یافته‌های پاتولوژی می‌باشند. از نظر بالینی تشخیص بین علل عفونی و غیر عفونی مشکلات شکمی در بیماران نوتروپنیک مشکل می‌باشد. علائم درد شکم، اسهال، تهوع و استفراغ غیر اختصاصی بوده و در هر دو مشترک است ولی غالباً وجود تب، درد و تندرین شکمی را بیشتر به نفع تیفلیت می‌دانند (۹). یکی از تشخیص‌های افتراقی مهم تیفلیت، کولیت پسودوممبران می‌باشد که عامل افتراق آنها از هم، یکی این است که در کولیت پسودوممبران بیماری بعد از مصرف آنتی بیوتیک ایجاد می‌شود و دیگر این که در ۹۰ درصد این بیماران، بر خلاف تیفلیت عارضه در کولون سمت چپ دیده می‌شود (۱۱).

سونوگرافی و سی تی اسکن از روش‌های با ارزش در تشخیص بیماری می‌باشند و علائمی چون تورم و افزایش ضخامت جدار روده در ناحیه ایلئوم و سکوم را نشان می‌دهند. علاوه بر این ممکن است دیستانسیون لوپ‌های روده کوچک و هم‌چنین آسیت هم وجود داشته باشد (۱۲).

درمان تیفلیت الگوی ثابتی نداشته و اتفاق نظر بین افراد وجود ندارد. هیچ مطالعه تصادفی جهت مقایسه درمان

مدیکال و یا مداخله جراحی انجام نشده است. در بررسی ۱۷۸ بیمار توسط اورباخ و همکاران، ۹۷ نفر درمان مدیکال دریافت نمودند که ۴۸ درصد مرگ میر داشتند و ۸۱ بیمار تحت جراحی قرار گرفتند که در این گروه ۲۱ درصد مرگ میر گزارش شد (۲).

درمان نگهدارنده، شامل استراحت گوارشی، مایع درمانی و آنتی بیوتیک وسیع الطیف علیه ارگانیزم‌های گرم منفی هوازی روده‌ای و بی‌هوازی‌ها مثل کلوستریدیا می‌باشد. لذا از داروهایی مثل ایمپی پنم، مروپنم و پیراسیلین تازوباکتام استفاده می‌شود. گاهی درمان ضد قارچ و ضد ویروسی نیز برای بیمار در نظر گرفته می‌شود (۱۳).

درمان‌های لازم جهت بر طرف نمودن نقصان سلول‌های سفید با داروهای محرک کولونی گرانولوسیت، اصلاح پلاکت و هموگلوبین با تزریق پلاکت و خون متراکم و هم‌چنین بر طرف نمودن اختلالات انعقادی لازم است (۱).

در بیمار معرفی شده در این مقاله، دو نکته حائز اهمیت است: اول این که مواردی از تیفلیت که به دنبال درمان خط اول تومر سمینوم با داروهای سیس پلاتین و اتوپوزاید ایجاد می‌شود نادر است. دوم این که ایجاد نوتروپنی و هم‌چنین تیفلیت بلافاصله پس از اتمام شیمی درمانی در زمانی که هنوز توقع نداریم رده‌های سلولی مغز استخوان افت قابل توجه کرده باشد دیده شده است. یکی از عللی که شاید توجه کننده ایجاد تیفلیت در این بیمار باشد استفاده از داروی دگزامتازون به میزان ۱۶ میلی گرم روزانه برای ۵ روز است. چرا که استروئیدها خود باعث مهار سیستم ایمنی می‌شود و استفاده از این میزان کورتون به مدت ۵ روز متوالی کمتر در پروتکل‌های شیمی درمانی دیده می‌شود. بنابراین مصرف دگزامتازون ممکن است باعث تشدید اثرات مهار سیستم ایمنی توسط داروهای سیس پلاتین و اتوپوزاید شده و با حساس شدن و تخریب مخاط توسط داروهای سیتوتوکسیک زمینه جهت نفوذ میکروارگانیزم‌ها و ایجاد التهاب در جداره روده فراهم شده است.

non lymphocytic leukaemia. *Cancer* 1986; 57(3): 603-609.

7. Hayes Jr D, Leonardo J M. Neutropenic enterocolitis in a woman treated with 5 - Fluorouracil and leucovorin for colon carcinoma. *NC Med J* 2002; 63(3): 132-4.

8. Polee MB, Verweij J, Siersema PD, Tilanus H W, Splinter TA, Stoter G, et al. Phase I study of a weekly schedule of a fixed dose of cisplatin and escalating with advanced esophageal cancer *Eur J cancer* 2002; 38(11): 1495-500.

9. Gorschlüter M, Mey U, Strehl J, Ziske C, Schepke M, Schmidt-Wolf IG, Sauerbruch T, et al. Neutropenic enterocolitis in adults : Systematic Analysis of Evidence quality. *Eur J Haematol* 2005; 75(1): 1-13.

10. Buchheidt D, Böhme A, Cornely OA, Fätkenheuer G, Fuhr HG, Heussel G, et al. Diagnosis and treatment of documented infections in neutropenic patients--recommendations of the Infectious Diseases Working Party (AGIHO) of the German Society of Hematology and Oncology (DGHO). *Ann Hematol* 2003; 82(suppl 2): s127-132.

11. Kelly CP, Pothoulakis C, Lamont JT. Clostridium Difficile colitis. *N Engl J Med* 1994; 330: 257-262.

12. McCarville MB. Evaluation of typhlytis in children: CT versus US. *J Pediatr Radiol* 2006; 36 (2): 155-7.

13. Schlutter M, Synder K, Freyer D. Successful nonoperative management of typhlitis in pediatric oncology patient. *J Pediatr Surg* 2005; 37(8): 1151-5.

## نتیجه گیری

بنابراین به نظر می‌رسد در درمان تومرهای بیضه با رژیم معمول آن باید به احتمال وقوع آنتروکولیت نکروزان توجه داشت و در بیمارانی که با علائم گوارشی مذکور مراجعه می‌نمایند بایستی یکی از تشخیص‌های افتراقی را تیفلیت در نظر داشت تا بتوان درمان به موقع در اسراع وقت برایشان شروع نمود.

## منابع

1. Brahm HS, Thomas J W, Juan C, Steven M. Infections in the cancer patient. *Cancer Principle and Practice of Oncology* 2005; 53: 2503.
2. Urbach DR, Rotstein OD. Typhlitis. *Can J Surg* 1999; 42 : 415.
3. D'Amato G, Rocha Lima C, Mahany JJ, Muro-Cacho C, Haura EB. Neutropenic enterocolitis associated with docetaxel therapy in a patient with non- small cell lung cancer. *J Lung Cancer* 2004; 44: 381-390.
4. Schnoll-Sussman F, Kurtz RC. Gastrointestinal emergency in the critically ill cancer patient. *Semin Oncol* 2000; 27: 270.
5. De Brito D, Barton E, Spears KL, et al. Acute right lower quadrant pain in a patient with leukaemia. *Ann Emerg Med* 1998; 32: 98.
6. Shamberger RC, Weinstein HJ, Delorey MJ, Levey RH. The medical and surgical management of typhlitis in children with acute

## A Case report of typhlitis immediately after chemotherapy for seminoma of testes

Ansari J<sup>1</sup>

### Abstract

**Introduction:** Typhlitis is a complication in GI tract specially in ileum and cecum due to sever prolonged neutropenia. The syndrome usually occurs in patients with leukaemia who take aggressive chemotherapy or in solid tumor treated with taxane base regimen. The syndrome is accompanied with neutropenia, fever, generalized abdominal pain specially in right lower quadrant and probably a mass in this area.

**Case:** The patient is a 44 year old man which was presented with enlargement of right testes since two months ago. In sonographic evaluation of testes a mass was defined and surgery was done for him, which pathologic result was seminoma. Staging workup was done and in CT Scan a lymph node with size of 35 mm was detected in paracaval area . According to this result the patient received chemotherapy with Cisplatin and Etoposide. One day after completion of chemotherapy he developed abdominal pain , fever and bloody diarrhea and referred to hospital and admitted with diagnosis of typhlitis.

**Conclusion:** Typhlitis is not restricted to a complication of leukaemia treatment or taxane base chemotherapy and other cytotoxic drugs can induce this problem. On the other hand, neutropenia and typhlitis can occur immediately after chemotherapy in sensitive patient and so the time of nadir value of white blood cell is too short.

**Key words:** Typhlitis, chemotherapy, Seminoma, teste

Corresponding author;  
Email: Jamshidsa@yahoo.com  
Address: Vali-e-Asr hospital, Arak, Iran.

<sup>1</sup> - Assistant professor, school of medicine, radiotherapist & oncologist, Arak University of medical sciences, Arak, Iran.