

## اثرات حفاظتی عصاره تام زردچوبه بر دژنراسیون سلول‌های نوروگلیای شاخ قدامی نخاع پس از کمپرسیون عصب سیاتیک در رت

دکتر مریم طهرانی پور<sup>1\*</sup>، دکتر جینا خیاط زاده<sup>2</sup>، ریحانه جواهری فرد<sup>3</sup>

1- استادیار، دکترای فیزیولوژی جانوری، گروه زیست‌شناسی، دانشگاه آزاد اسلامی واحد مشهد، مشهد، ایران

2- استادیار، دکترای تکوینی جانوری، گروه زیست‌شناسی، دانشگاه آزاد اسلامی واحد مشهد، مشهد، ایران

3- دانش‌آموخته کارشناسی ارشد علوم جانوری، دانشگاه آزاد اسلامی واحد مشهد، مشهد، ایران

تاریخ دریافت 88/6/17، تاریخ پذیرش 88/10/23

### چکیده

**زمینه و هدف:** به دنبال کاهش تعداد نورون‌ها ناشی از ضایعات عصبی محیطی، سلول‌های نوروگلیا نیز به علت نرسیدن فاکتورهای حیاتی کاهش می‌یابند اهداف از این تحقیق تعیین اثرات حفاظتی عصاره تام زردچوبه بر دژنراسیون سلول‌های نوروگلیای شاخ قدامی نخاع پس از کمپرسیون عصب سیاتیک در رت می‌باشد.

**مواد و روش‌ها:** در این تحقیق تجربی - آزمایشگاهی رت‌های نر نژاد ویستار در 5 گروه 6 تایی کنترل، کمپرسیون، تیمار 1، 2 و 3 قرار گرفتند. در گروه‌های کمپرسیون و تیمار برای ایجاد ضایعه، عصب سیاتیک پای راست از ناحیه بالای ران به وسیله قیچی قفل‌دار تحت کمپرسیون قرار گرفت. در گروه‌های تیمار تزریق عصاره با دوز 100 میلی گرم بر کیلوگرم در گروه 1 (3 بار در طول دوره)، گروه 2 (6 بار) و گروه 3 (9 بار) انجام شد. پس از 28 روز رت‌ها بیهوش و متد پرفیوژن انجام و از قطعات کمری نخاع نمونه‌برداری شد و بعد از طی مراحل بافتی برش‌های سریال 7 میکرونی با آبی تلوئیدن رنگ آمیزی و شمارش سلول‌های گلیال به روش استریولوژی انجام گردید.

**یافته‌ها:** کاهش معنی‌دار تعداد سلول‌های نوروگلیا در گروه کمپرسیون ( $6913 \pm 208$ ) در مقایسه با کنترل ( $10184 \pm 791$ ) مشاهده شد. همچنین با مقایسه گروه کمپرسیون با گروه‌های تیمار 1 ( $7077 \pm 293$ )، تیمار 2 ( $9372 \pm 252$ ) و تیمار 3 ( $8715 \pm 252$ ) اختلاف معنی‌داری بین دانسیته نورگلیای گروه‌های 2 و 3 با گروه کمپرسیون به دست آمد ( $p < 0/05$ ).

**نتیجه‌گیری:** عصاره زردچوبه به علت اثرات آنتی‌اکسیدانی، دانسیته سلول‌های نوروگلیال را پس از کمپرسیون عصب سیاتیک افزایش داده است. احتمالاً خاصیت آنتی‌اکسیدانی این عصاره مسیرهای آپوپتوزی فعال شده در اثر ضایعه محیطی عصب را غیر فعال می‌سازد.

**واژگان کلیدی:** زردچوبه، دژنراسیون، نوروگلیا

\*نویسنده مسئول: مشهد، دانشگاه آزاد اسلامی واحد مشهد، گروه زیست‌شناسی دانشکده علوم

Email: maryam\_tehranipour@mshdiau.ic.ir

## مقدمه

جسم سلولی یک نورون محل سنتز اجزای سیتوپلاسمی و غشای سطحی سلول می‌باشد. هنگام قطع یک آکسون، بخش جدا شده از سلول دچار دژنراسیون می‌شود و غلاف میلین نیز به قطعات کوچکتری شکسته می‌شود. چگونگی تخریب آکسون‌های صدمه دیده با فرایند والرین متفاوت می‌باشد زیرا تخریب و فاگوسیتوز کردن قطعات در سیستم عصبی مرکزی با سرعت بسیار کمتری انجام می‌شود (1).

هنگامی که آکسون‌های مغز یا نخاع قطع می‌شود قسمت پروگزیمال محل قطع دوباره رشد می‌کند و جوانه‌هایی از آن به ناحیه ضایعه می‌رود ولی این رشد بعد از 2 هفته پایان می‌یابد. این نوع رشد بی‌ثمر در سیستم عصبی مرکزی پستانداران، پرندگان و خزندگان وجود دارد. علل عدم تشکیل دوباره آکسون‌ها در سیستم عصبی مرکزی رده‌های بالای حیوانات هنوز معلوم نیست. تئوری‌های موجود درباره مواد محرک و مهار کننده رشد بحث می‌کنند (2). چند پروتئین وجود دارد که باعث بقای نورون و رشد آکسون می‌شود، این مواد توسط انواع مختلف سلول از جمله نورون‌ها و سلول گلیال تولید می‌گردد (1).

در سیستم عصبی سلول‌های نوروگلیا به عنوان یک بافت پشتیبان عمل می‌کنند. این سلول‌ها عموماً کوچک هستند و به ازای هر نورون 10 سلول گلیال وجود دارد و در برش‌های معمولی فقط هسته آنها دیده می‌شود. این سلول‌ها که سازنده میلین و بیگانه خوار هستند به صورت یک سیستم دینامیک در تبادل مایعات و گازها بین نورون‌های سیستم عصبی مرکزی با محیط اطراف شرکت دارند. این سلول‌ها بر خلاف نورون‌ها تقسیم می‌شوند. نوروگلیاها می‌توانند مولکول‌های نوروتروفیک مانند آنکفالین و سوماتوستاتین آزاد کنند که سبب بقای نورون‌ها می‌شود. همچنین این میانجی‌ها مستقیماً می‌توانند نورون‌های پس‌سیناپسی را تحریک کنند و سبب پاسخ شوند (3).

هدف از این تحقیق بررسی اثرات حفاظتی عصاره زردچوبه بر سلول‌های نوروگلیای شاخ قدامی نخاع پس از کمپرسیون عصب سیاتیک در رت است.

## مواد و روش‌ها

در این تحقیق ریزوم زرد چوبه به طریق تجارتي تهیه شد و توسط مرکز هرباریوم دانشکده علوم پایه دانشگاه آزاد اسلامی مشهد تایید شد (کدهرباریم: 6766).

ریزوم زرد چوبه توسط دستگاه خرد کننده (آسیاب) کاملاً آسیاب گردید. پودر زردچوبه تا زمان عصاره‌گیری در جای خشک و خنک نگهداری گردید.

از پودر زردچوبه عصاره الکلی به روش سوکسله تهیه شد. روش سوکسله یک روش متداول عصاره‌گیری است؛ در این روش مقدار 100 گرم پودر زردچوبه را ابتدا داخل کاغذ مخصوص کارتوش ریخته در دستگاه قرار می‌دهیم. دستگاه عصاره‌گیری شامل یک کیسه حرارتی است.

حدود 600 سی سی الکل 70 درصد داخل بالن ریخته می‌شود. همچنان که کیسه حرارتی آرام آرام گرم می‌شود الکل را نیز گرم می‌نماید و آرام آرام عصاره زردچوبه با الکل مخلوط شده به بالن بر می‌گردد. مبرد کار سرد کردن بخارات اضافی را بر عهده دارد بدین ترتیب از حجم کل محلول کاسته نمی‌شود. بدین ترتیب عصاره‌گیری با حرارت شوف بالن انجام می‌شود تا مایع نسبتاً غلیظی در ته بالن جمع گردد (4).

عصاره‌گیری سه روز متوالی از صبح تا شب صورت گرفت تا اطمینان حاصل شود که تمام عصاره قابل حل در الکل از پودر استخراج شده است. در پایان از عصاره الکلی حذف حلال صورت گرفت و عصاره خالص به دست آمده که مقدار آن 18/02 گرم بود. این عصاره را می‌توان برای مدت‌ها در فریز 20- درجه سانتی‌گراد نگهداری کرد. عصاره‌گیری در اتاق تحقیقات گیاهی دانشکده علوم دانشگاه آزاد اسلامی صورت گرفت.

مطالعه از نوع تجربی آزمایشگاهی است که در سال 87 انجام شد. تعداد 30 رت نر بالغ نژاد ویستار با وزن 300-350 گرم استفاده شده است. این رت‌ها از بخش

شمارش ذرات یعنی سلول‌های گلیال روش دایسکتور به کار گرفته شد. برای آنالیز داده‌های خام نیاز به پارامترهایی مانند  $\sum Q$ ,  $\sum frame$ ، میانگین و  $Vdisector$  است که این پارامترها چنین تعریف می‌شوند:

$\sum Q$ : مجموع نورن‌های شمارش شده در یک نیمه نمونه.  
 $\sum frame$ : مجموع دفعات نمونه‌برداری شده.  
 $Vdisector$ : حجم چهارچوب نمونه‌برداری که برابر است با:  $Vdisector = A \times H$

$A$ : مساحت چهارچوب نمونه‌برداری.

$H$ : فاصله بین دو برش یا ضخامت هر برش.

میانگین  $\frac{\sum Q}{\sum frame}$  حاصل تقسیم مجموع نورن‌های شمارش شده در یک نیمه نمونه بر

مجموع دفعات نمونه‌برداری. برای بررسی داده‌ها با استفاده از برنامه‌های آماری مانند آزمون تی در درون گروه‌ها و میان گروه‌ها نیاز به پارامتر دیگری است بنام  $NV$  (Numerical Density) یا دانسیته تعداد. که از فرمول

$$NV = \frac{\sum Q}{\sum frame \times Vdisector} \text{ محاسبه می‌گردد (6).}$$

در این تحقیق برای به دست آوردن اندازه واقعی مساحت دایسکتور بر روی نمونه و با مقیاس میکرون از لام میکرومتری استفاده شد. آنالیز داده‌ها با نرم افزار مینی تب 14، آزمون آنوا، تی و با  $p < 0/05$  انجام شد.

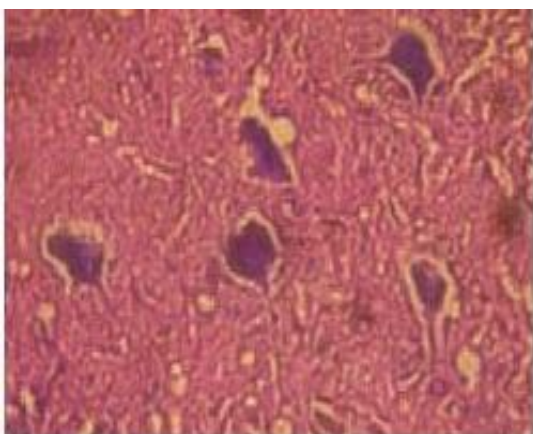
#### یافته‌ها

نتایج حاصل از بررسی پدیده دژنراسیون مرکزی در طول 28 روز پس از کمپرسیون و همچنین بررسی اثر حفاظتی (نوروپروتکتیو) گروه‌های تیمار شده با عصاره تام زردچوبه به صورت شمارش سلول‌های گلیال در شاخ قدامی نخاع به گونه‌ای است که میانگین دانسیته سلول‌های نوروگلیا در گروه کمپرسیون  $(6913 \pm 208)$  در مقایسه با گروه کنترل  $(10184 \pm 791)$  کاهش یافته است؛ یعنی کمپرسیون عصب باعث کاهش تعداد سلول‌های نوروگلیا در گروه کمپرسیون شده است (شکل 1 و 2).

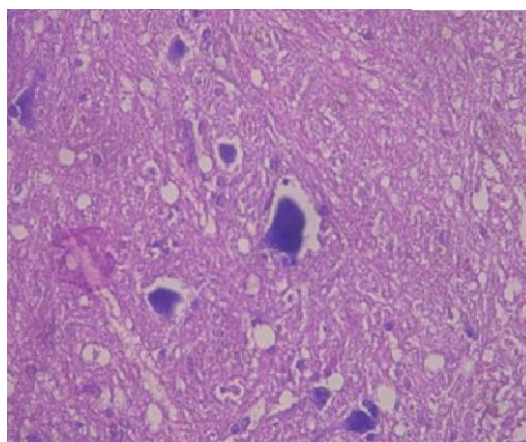
حیوانات مؤسسه سرم سازی رازی خریداری شد؛ در شرایط نوری 12 ساعت تاریکی و 12 ساعت روشنایی و درجه حرارت 22 تا 24 درجه سانتی‌گراد و رطوبت مناسب در اتاق حیوانات دانشکده علوم دانشگاه آزاد اسلامی مشهد از چند روز قبل از آزمایش نگهداری شدند. در مرحله بعد رت‌ها به طور تصادفی در 5 گروه 6 تایی کنترل، کمپرسیون، تیمار 1، تیمار 2 و تیمار 3 قرار گرفتند.

برای انجام عمل کمپرسیون رت‌های هر گروه با تزریق داخل صفاتی 7 میلی گرم به ازای هر کیلوگرم رامپون و 70 میلی گرم به ازای هر کیلوگرم کتامین بیهوش گردیدند. سپس عصب سیاتیک پای راست در ناحیه سر استخوان ران توسط پنس قفل‌دار، قفل دوم، 60 ثانیه تحت کمپرسیون قرار گرفت. پس از کمپرسیون محل ضایعه ضد عفونی و توسط گیره فلزی بخیه زده شد (5). در طول مدت آزمایش رت‌ها اجازه داشتند تا به قدر کافی از آب آشامیدنی شهر و خوراک مخصوص رت که از شرکت جوانه خراسان تهیه شده بود، استفاده نمایند. در طول 28 روز پس از کمپرسیون در گروه‌های تیمار تزریق صفاتی عصاره با دوز 100 میلی گرم به ازای هر کیلوگرم در گروه 1 (3 بار) در طول دوره، گروه 2 (6 بار) و گروه 3 (9 بار) انجام شد.

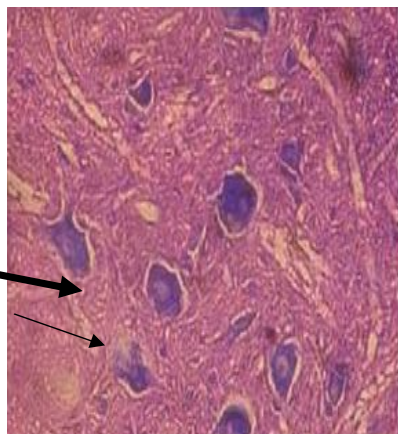
پس از روز 28 از قطعات نخاعی مربوط به عصب سیاتیک L4 و L5 نمونه‌برداری انجام شد برای فیکساسیون از متد پرفیوژن استفاده شد. پس از اتمام پرفیوژن نمونه‌برداری از نخاع انجام گردید. برای یکسان بودن نمونه‌برداری در همه نمونه‌ها نخاع به طور کامل تا انتهای دم اسب جدا گردید و از انتهای دم اسب به اندازه 18 میلی‌متر بالا رفته و نمونه‌هایی به طول 8 میلی‌متر تهیه شد. بعد از نمونه‌برداری نمونه‌ها وارد مرحله پاساژ شدند. نمونه‌ها پس از طی مراحل پاساژ وارد مرحله برش شده و از آنها به صورت سریال برش‌های 7 میکرونی تهیه شد که با آبی تولوئیدین رنگ آمیزی شد. با استفاده از دستگاه فتو میکروسکپ تحقیقاتی (Zeiss, Germany) از منطقه شاخ قدامی در لام‌های تهیه شده عکس‌های لازم با حفظ ترتیب و شماره برای مطالعات بعدی گرفته شد. برای شمارش نورونی از روش نمونه‌برداری سیستماتیک استفاده شده است و برای



شکل 3. نورون های حرکتی آلفا و سلول های گلیال در نیمه راست شاخ قدامی نخاع در گروه تیمار 1 (درشت نمای 400x . رنگ آمیزی آبی تولوئیدین)

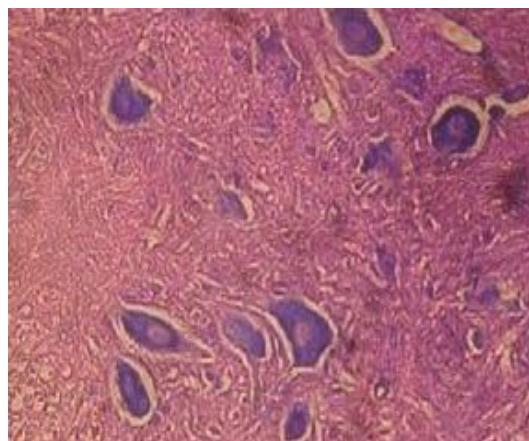


شکل 1. نورون های حرکتی آلفا و سلول های گلیال در نیمه راست شاخ قدامی نخاع در گروه کمپرسیون (درشت نمای 400x . رنگ آمیزی آبی تولوئیدین)

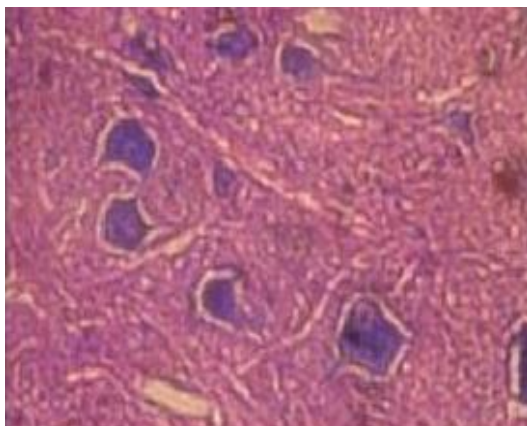


نورونهای آلفا  
سلول گلیال

شکل 4. نورون های حرکتی آلفا و سلول های گلیال در نیمه راست شاخ قدامی نخاع در گروه تیمار 2 (درشت نمای 400x . رنگ آمیزی آبی تولوئیدین)



شکل 2. نورون های حرکتی آلفا و سلول های گلیال در نیمه راست شاخ قدامی نخاع در گروه کنترل (درشت نمای 400x . رنگ آمیزی آبی تولوئیدین)



شکل 5. نورون های حرکتی آلفا و سلول های گلیال در نیمه راست شاخ قدامی نخاع در گروه تیمار 3 (درشت نمای 400x - رنگ آمیزی آبی تولوئیدین)

مقایسه گروه تیمار 1 ( $7077 \pm 293$ )، گروه تیمار 2 ( $9372 \pm 252$ ) و گروه تیمار 3 ( $8715 \pm 286$ ) با گروه کمپرسیون و آنالیزهای آماری داده ها اختلاف معنی داری ( $p < 0/05$ ) بین دانسیته سلول گلیال گروه کمپرسیون، گروه های تیمار 2 و 3 نشان می دهد، در این گروه ها دانسیته سلولی نسبت به گروه کمپرسیون افزایش داشته است (شکل 3، 4 و 5)

## بحث

علاوه بر این در مطالعات اخیر چندین ژن جدید که توسط کورکومین تنظیم می‌شوند شناسایی شده‌اند. این ژن‌ها عبارتند از ژن‌های آلدو-کتو ردوکتاز، گلوکز 6 فسفات دهیدروژناز و آلدئید اکسیداز که موجود زنده را علیه استرس اکسیداتیو حفاظت می‌کنند. همچنین افزایش بیان چند ژن کنترل سیکل سلولی مثل پروتئین‌های رله کننده آپوپتوزیس (Pim) و فاکتورهای رشد شبه انسولینی (IGF) از جمله عملکردهای این ماده است (21).

نتایج حاصل از این تحقیق نشان می‌دهد که در تمام گروه‌های تیمار شده به وسیله عصاره تام گیاه زردچوبه دانسته نوروگلیاها افزایش می‌یابد. آنالیز آماری داده‌ها اختلاف معنی‌داری ( $p < 0/05$ ) را بین گروه کمپرسیون و تیمار 2 (6 بار تزریق) و تیمار 3 (9 بار تزریق) نشان می‌دهد. این اثر می‌تواند احتمالاً ناشی از اثرات آنتی‌اکسیدانی یا ضد التهابی عصاره باشد که از پیشبرد دژنراسیون جلوگیری نموده است؛ لذا نتایج تحقیق حاضر هم راستا با تحقیقات مربوطه می‌باشد (20). هر چند برای اظهار نظر دقیق‌تر مکانیسم موثر بر این پدیده در تحقیق حاضر، ضروری است در تحقیقات مرتبط آینده، ترکیبات موثره گیاه خالص سازی و به تفکیک اثرات مربوطه مورد بررسی قرار گیرد، کما اینکه شاید اثرات دیگری از ترکیبات موجود در این گیاه که تا کنون ناشناخته‌اند، علت بروز نتایج این تحقیق باشد. لذا موارد پیشنهادی فوق چشم انداز تحقیقات آینده را فراهم می‌نماید.

## نتیجه گیری

احتمالاً عصاره گیاه زردچوبه به علت داشتن اثرات آنتی‌آپوپتوزی، آنتی‌التهابی و آنتی‌اکسیدانی در جلوگیری از پیشبرد دژنراسیون سلول‌های پشتیبان نوروگلیا بسیار موثر است، چنانچه نتایج حاصل از این تحقیق در گروه‌های 2 و 3 این موضوع را ثابت می‌نماید.

## تشکر و قدردانی

بدینوسیله از گروه زیست‌شناسی دانشکده علوم پایه دانشگاه آزاد اسلامی مشهد که ما را در انجام این تحقیق یاری نمودند تشکر و قدردانی می‌گردد. این مقاله از پایان

با توجه به تحقیقات هیاشی و همکاران در 1998 مشخص شده که مرگ سلولی پس از کمپرسیون یا انقباض کرومیک عصب سیاتیک از نوع مرگ سلولی برنامه‌ریزی شده یا آپوپتوزیس بوده که در آزمایشات مختلف بیان ژن‌های پیش‌آپوپتوتیک، ژن‌های آپوپتوز از جمله فاکتور فعال کننده آپوپتوتیک (Apaf-1)، باکس، کاسپاز 3 و 9 بعد از آسیب سیاتیک دیده شده است (7). همچنین ایشیکاوا و ناکانی شی در 1999 نشان داد که استفاده از موادی مثل PBN (فنیل 3-N بوتیل نیتروژن) که خنثی کننده قوی ROS است، 1 تا 3 روز بعد از آسیب عصب سیاتیک سطح mRNA باکس و فاکتور 1-آپوپتوتیک و کاسپاز 9 را کاهش داد؛ یعنی اکسیژن فعال در طول آسیب عصب سیاتیک باعث مرگ سلولی آپوپتوز در جسم سلولی نوروهای ریشه قدامی نخاع می‌شود و اگر بتوان این اکسیژن فعال را با موادی که خاصیت آنتی‌اکسیدانی دارند غیر فعال کرد شاید بتوان از آپوپتوز نوروهای نخاع و سلول‌های پشتیبان آن جلوگیری کرد (8).

کورکومین اولین بار در سال 1815 از گیاه جدا شد و ساختمان شیمیایی آن به وسیله روکونی و همکاران در سال 1973 کشف شد (9). کورکومین و دیگر عصاره‌های کورکوما لانگا در رت‌ها فعالیت هیپولیمیک دارند. همچنین کلسترول، اسید چرب و تری گلیسرید را در توکسیسیته الکلی پایین می‌آورند (10، 11). گزارش شده که کورکومین فعالیت آنتی‌باکتریال، آنتی‌آمیبی، آنتی HIV دارد (12). این ماده فعالیت آنتی‌اکسیدانی (11، 13، 14)، آنتی‌توموری (15، 16، 17) و ضد سرطانی (18، 19) نیز نشان می‌دهد. بر طبق مطالعات اخیر کورکومین سبب کاهش آسیب اکسیداتیو و آپوپتوز می‌شود. با استفاده از آنالیزهای DNA ثابت شده که یک دوز پایین از کورکومین به مخلوط کشت آستروسیت و الیگودندروسیت (سلول‌های C6 گلیومای رت) مسیر پنتوز فسفات میزان NADH (نیکوتین امید آدنین دی نوکلوتید هیدروژن) را تنظیم می‌کند و گلوکاتیون و آلدئید اکسیداز را فعال می‌نماید (20).

damage on skin cell in vitro: its implication for wound healing. *J Trauma* 2001; 51(5): 927-31.

12. McPhail LT, Stirling DP, Tetzlaff W, Kwiczen JM, Ramer MS. The contribution of activated phagocytes and myelin degeneration to axonal retraction/dieback following spinal cord injury. *Eur J Neurosci* 2004; 20: 1984-94.

13. Song EK. Diarylheptanoids with free radical scavenging and hepatoprotective activity in vitro from *Curcuma longa*. *Planta Med* 2001; 67(9): 876-7.

14. Bhaumik S, Jyothi MD, Khar A. Differential modulation of nitric oxide production by curcumin in host macrophages and NK cells. *FEBS Lett* 2000; 483: 78-82.

15. Choudhuri T, Pal S, Aggarwal ML, Das T, Sa G. Curcumin induces apoptosis in human breast cancer cells through p53- dependent Bax induction. *FEBS Lett* 2002; 512(1-3): 334-40.

16. Goel A, Boland CR, Chauhan DP. Specific inhibition of cyclooxygenase-2(COX-2) expression by dietary curcumin in HT- 29 human colon cancer cells. *Cancer Lett* 2001; 172(2): 111-8.

17. Sreepriya M, Bali G. Chemopreventive effects of embelin and curcumin against N-nitrosodiethylamine/Phenobarbital-induced hepatocarcinogenesis in Wistar rats. *Fitoterapia* 2005; 76(6): 549-55.

18. Surh YJ, Chun KS, Cha HH, Han SS, Keum YS, Park KK, et al. Molecular mechanism underlying chemopreventive activities of anti-inflammatory phytochemicals: down regulation of COX-2 and iNOS through suppression of NF- $\kappa$ B activation. *Mutat Res* 2001; 480/481: 243-68.

19. Chattopadhyay I, Biswas K, Bandyopadhyay U, Banerjee RK. Tumeric and curcumin: biological actions and medicinal application. *Curr Sci* 2004; 87(1): 44-53.

20. Panchal HD, Vranizan Karen, Lee CY, Ho Jacqueline, Ngai John, Timiras PS. Early anti-oxidative and anti-proliferative curcumin effects on neuroglioma cells suggest therapeutic targets. *Neurochemical Research* 2008; 33(9): 1701-10.

21. Cole GM, Teter B, Frautschy SA. Neuroprotective effects curcumin. *Adv Exp Med Biol* 2007; 595: 197-212.

نامه کارشناسی ارشد استخراج شده است که بخشی از هزینه‌های این تحقیق بر عهده دانشجو بوده است.

#### منابع

1. Kiernal JA. The human nervous system. Translated by: Ghaffarian S, Fazel AR. 7<sup>th</sup> ed. Masshad: Jahad University of Mashhad; 2004.

2. Nona S, Cronly-Dillon J, Stafford C, Ferguson M. Development and regeneration of the nervous system. London: Chapman & Hall; 1992.

3. Perry VH, Brown MC. Role of macrophages in peripheral nerve degeneration and repair. *Bioessays* 1992; 14(6): 401-6.

4. Cicchetti E, Chaintreau A. Comparison of extraction techniques and modeling of accelerated solvent extraction for the authentication of natural vanilla flavors. *J Sep Sci* 2009; 32(11): 1957-64.

5. Behnam Rasoli M, Mahdavi Shahri N, Tehranipour M, Nikravesh MR. [Post-operative time effects after sciatic nerve crush on the number of alfa motoneurons, using a stereological counting method]. *Iranian Biomedical J* 2000; 4(1): 45-9.

6. Tehranipour M, Kabiri M. The effect of exogenous testosterone administration on peripheral nerves regeneration after sciatic nerve compression in rat. *J Biol Sci* 2009; 9: 692- 6.

7. Hyashi T, Sakurai M, Abe K, Sadahiro M, Tabayashi K, Itoyama Y. Apoptosis of motor neurons with induction of caspases in the spinal cord after ischemia. *Strok* 1998; 29: 1007-13.

8. Ishikawa T, Nakanishi O. Development of apoptosis of spinal cord neurons in rat neuropathic pain. *Pain Res* 1999; 14(2): 81-7.

9. Rukkumani R, Sri Balasubashini M, Menon VP. Protective effects of curcumin and photo-irradiated curcumin on circulatory lipids and lipid peroxidation products in alcohol and polyunsaturated fatty acid-induced toxicity. *Phytother Res* 2003; 17: 925-9.

10. Wu HY, Liu J. Effects of ingested tumeric oleoresin on glucose and lipid metabolism in obese diabetic mice. *J Agric Food Chem* 2006; 54(24): 9055-62.

11. Phan TT, See P, Lee ST, Chan SY. Protective effects of curcumin against oxidative

## The protective effects of curcuma longa total extract on spinal cord neuroglia cell degeneration after the sciatic nerve compression in rats

Tehranipour M<sup>1\*</sup>, Khayyatzade J<sup>2</sup>, Javaheri Fard R<sup>3</sup>

1-Assistant Professor, PhD of Physiology, Department of Biology, Islamic Azad University of Mashhad, Mashhad, Iran

2-Assistant Professor, PhD of Evolutionary animal Sciences, Department of Biology, Islamic Azad University of Mashhad, Mashhad, Iran

3-MSc in Animal Sciences, Islamic Azad University of Mashhad, Mashhad, Iran

Received 8 Sep, 2009 Accepted 13 Jan, 2010

### Abstract

**Background:** Following the reduction of neurons due to peripheral nervous injuries, the number of neuroglial cells also decline because of not receiving vital factors. The aim of this study was to determine the protective effects of curcuma longa total extract on spinal cord neuroglia cell degeneration after sciatic nerve compression in rats.

**Materials and Methods:** In this experimental clinical- trial, Wistar rats were categorized in five groups (control, compression, treatment1, treatment 2 and treatment 3), each including six rats. For inducing the injury in the compression and treatment groups, the right sciatic nerve in the upper thigh was compressed using clamp forceps. In the treatment groups, 100mg/kg doses of the extract were injected in group1(3 times a day), group 2 (6 times a day) and in group3 ( 9 times a day). After 28 days, following being anesthetized, the rats underwent perfusion and samples were taken out of the lumbar segments of their spinal cord. Then the samples, after going through tissue processes, were cut in 7 m serial sections and stained in blue toluidine. Through the stereological quantitative technique, neuroglial cells were counted.

**Results:** A significant decrease was seen in the number of neuroglial cells in the compression group ( $6913 \pm 208$ ) in comparison with the control group ( $10184 \pm 791$ ). Also, through the comparison of the compression group with treatment group 1( $7077 \pm 293$ ), treatment group2 ( $9372 \pm 252$ ) and treatment group 3 ( $8715 \pm 252$ ) a significant difference among density of neuroglial cells in groups and 3 with compression group was seen. A remarkable increase in the numerical density of neuroglial cells was obtained ( $p < 0.05$ ).

**Conclusion:** Due to its antioxidant effects, curcuma longa extract increased the numerical density of neuroglia cells following the compression of the sciatic nerve. The antioxidant effects of this extract probably inactivate the apoptosis channels which have been activated due to peripheral nerve injuries.

**Keywords:** Curcuma longa, degeneration, neuroglial

\*Corresponding author;

Email: maryam\_tehranipour@mshdau.ic.ir

Address: Department of Biology, Mashhad branch of Islamic Azad University, Mashhad, Iran