

گزارش یک مورد عفونت منتشر پوستی هرپس سیمپلکس

دکتر مینا میرنظامی^{1*}، دکتر فرشیده دیدگر²، دکتر اکبر حسن پور³، دکتر حسین سرمدیان²

1-استادیار، متخصص پوست، گروه پوست، دانشگاه علوم پزشکی اراک، اراک، ایران

2- استادیار، متخصص عفونی، گروه عفونی، دانشگاه علوم پزشکی اراک، اراک، ایران

3-متخصص پاتولوژی، گروه پاتولوژی، دانشگاه علوم پزشکی اراک، اراک، ایران

تاریخ دریافت 88/9/22، تاریخ پذیرش 88/11/28

چکیده

زمینه و هدف: علامت بالینی بیماری هرپس سیمپلکس به صورت وزیکول‌هایی بر روی زمینه اریتماتو است که بعد از بهبودی ضایعات اولیه، ویروس در گانگلیون‌های عصبی حسی باقی مانده و در بعضی موارد از جمله انجام جراحی داخل مجامه‌ای بر روی اعصاب، جراحی دندان، استرس‌ها و هیجان‌ها مجدداً فعال می‌شود. نوع منتشر یا سیستمیک عفونت در افراد مبتلا به نقص سیستم ایمنی و گاهی در افراد سالم مشاهده می‌شود. در بیشتر موارد نوع منتشر عفونت، درگیری ارگان‌های داخلی دیده شده است و درگیری پوست به صورت منتشر تنها در یک مورد گزارش شده و بیمار ما دومین مورد عفونت منتشر پوستی با هرپس سیمپلکس می‌باشد.

مورد: آقای 38 ساله متعاقب تصادف و ضربه به سر به علت هماتوم اپیدورال تحت عمل جراحی کرانیوتومی وسیع قرار می‌گیرد و حدود 10 روز بعد از عمل ضایعات وزیکولی منتشر ابتدا در صورت و سر و سپس تنه و اندام‌ها با اریتم اطراف ظاهر می‌شود. تب از 5 روز قبل از ظهور بثورات وجود داشته، در معاینه سیستمیک و بررسی‌های آزمایشگاهی به جز کم خونی و لکوسیتوز نکته دیگری وجود نداشت. بیمار با تشخیص احتمالی عفونت هرپس سیمپلکس و مولوسکوم کونتاژیوزم و با احتمال کمتر بیماری‌های تاولی تحت بیوپسی پوست قرار گرفت. در بیوپسی پوست وزیکول داخل اپیدرمی همراه با نکروز وسیع اپیدرم به همراه سلول‌های غول آسای چند هسته‌ای به همراه اجسام داخل هسته‌ای مشاهده گردید. در داخل وزیکول‌ها تعداد زیادی سلول‌های نوتروفیلیک و در درم زیرین ارتشاح سلول‌های التهابی دیده شد. با توجه به گزارش پاتولوژی عفونت با ویروس هرپس انسانی تأیید گردید.

نتیجه گیری: درگیری منتشر پوستی با ویروس هرپس انسانی حتی بدون داشتن زمینه در افراد سالم هم می‌تواند دیده شود.

واژگان کلیدی: عفونت منتشر پوستی، ویروس هرپس انسانی، پوست

*نویسنده مسئول: اراک، بیمارستان ولیعصر

مقدمه

عفونت با ویروس هرپس سیمپلکس (Herpes Simplex Virus) یکی از شایع‌ترین عفونت‌ها در سراسر دنیا می‌باشد (1، 2). تیپ یک ویروس به طور کلاسیک صورت را درگیر می‌کند در حالی که ویروس تیپ دو عمدتاً ناحیه ژنتالیا را مبتلا می‌کند (1-4).

عفونت با این ویروس دارای دو مرحله می‌باشد: عفونت اولیه که پس از آن ویروس در عقده عصبی مستقر می‌گردد و عفونت ثانویه که با عود بیماری در همان محل مشخص می‌شود. قسمت عمده عفونت‌های اولیه بدون علامتند و فقط بر اساس افزایش عیار آنتی بادی می‌توان آن را مشخص کرد. وزیکول‌های گروهی روی زمینه اریتماتو نمای بالینی عفونت با HSV است که طی 2 تا 6 هفته طول کشیده و بدون اسکار بهبود می‌یابد. طی عفونت اولیه ویروس مستقیماً از ضایعات وارد انتهای عصبی موجود در پوست می‌شود و از راه اعصاب محیطی صعود می‌کند و به گانگلیون‌های ریشه پشتی می‌رسد و در آنجا به حالت نهفته باقی می‌ماند (1-6).

ضربه‌های موضعی به پوست مثل مواجهه با اشعه فرا بنفش یا ساییدگی پوست (2، 4، 6)، تب، قاعدگی، خستگی (2، 4)، استرس‌های روحی (2)، اعمال جراحی (2، 6) و رادیاسیون سبب تجدید فعالیت ویروس می‌شوند (2).

ویروس در طول اعصاب محیطی نزول می‌کند و پس از رسیدن به محل عفونت اولیه، عفونت مشخص کانونی راجعه را به وجود می‌آورد. عفونت راجعه به صورت گروهی از وزیکول‌ها بر روی زمینه اریتماتو ظاهر شده که گنبدی شکل و سفت بوده و به سرعت نافدار شده و طی چند روز پاره گردیده و تشکیل دلمه می‌دهند. بر خلاف عفونت اولیه علائم سیستمیک و لنفادنوپاتی به ندرت دیده می‌شود (1-5).

در افراد با نقص سیستم ایمنی مثل دریافت کنندگان پیوند اعضا (3، 5)، افراد مبتلا به ایدز (5، 7)، افراد تحت درمان با داروهای سرکوبگر ایمنی (1، 3، 5)، سوء تغذیه

و سوختگی (3) عفونت با HSV شدیدتر بوده و احتمال درگیری احشایی نیز در این افراد نسبت به افراد عادی بالاتر است (1، 3، 5، 8). شایع‌ترین ارگان درگیر کبد می‌باشد (5). نوع منتشر یا سیستمیک عفونت در افراد مبتلا به نقص سیستم ایمنی و گاهی در افراد سالم مشاهده می‌شود. در مطالعات انجام شده بیشتر موارد نوع منتشر عفونت، درگیری ارگان‌های داخلی دیده شده است و درگیری پوست به صورت منتشر تنها در یک مورد گزارش شده و بیمار ما دومین مورد عفونت منتشر پوستی با هرپس سیمپلکس می‌باشد (8).

مولوسکوم کونناژیوزوم، واریسلا زوستر، بیماری دست، پا و دهان جزء تشخیص افتراقی‌های بیماری هرپس سیمپلکس می‌باشند (2).

شایع‌ترین روش تشخیصی، تست تزانک می‌باشد که یک تست غیر اختصاصی به شمار می‌رود. کشت ویروس، بیوپسی پوست و تست‌های سرولوژی نیز از راه‌های تشخیصی دیگر است (1-4).

جهت درمان ضایعات پوستی از کمپرس‌های مرطوب و در موارد شدید بیماری و درگیری سیستمیک از آسیکلوویر خوراکی یا وریدی استفاده می‌شود (2).

مورد

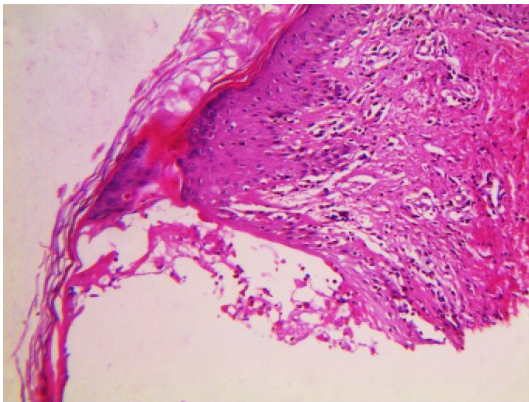
بیمار آقای 38 ساله متعاقب تصادف (سقوط از موتور) و ضربه به سر به علت هماتوم وسیع اپیدورال تحت عمل جراحی کرایوتومی جهت تخلیه هماتوم قرار می‌گیرد و به علت کاهش سطح هوشیاری در بخش مراقبت‌های ویژه بستری می‌شود. ده روز بعد از عمل جراحی به علت ضایعات وزیکولر که ابتدا در سر و صورت و سپس به صورت منتشر در تنه و اندام‌ها ایجاد شده با سرویس پوست مشاوره می‌گردد.

بیمار با سطح هوشیاری (Glasgow Coma Scale- GCS) برابر 4 در ICU بستری شد و سپس تحت کرایوتومی و تخلیه هماتوم قرار گرفت. وی سابقه بیماری خاص و مصرف داروهای مختلف از جمله داروهای

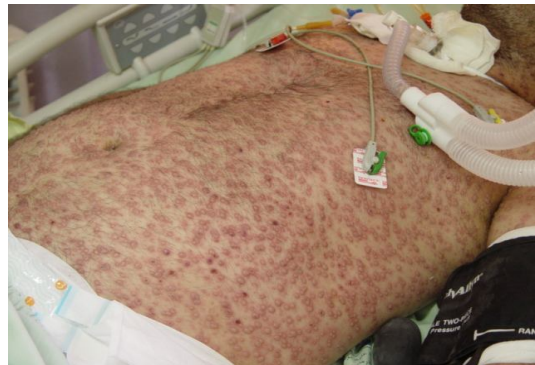بیمار با تشخیص احتمالی عفونت هرپس سیمپلکس و مولوسکوم کونتاز یوزرم و با احتمال کمتر بیماری‌های تاولی تحت بیوپسی پوست قرار گرفت. در بیوپسی پوست وزیکول داخل اپیدرمی همراه با نکروز وسیع اپیدرم به همراه سلول‌های غول آسای چند هسته‌ای به همراه اجسام داخل هسته‌ای مشاهده گردید. در داخل وزیکول‌ها تعداد زیادی سلول‌های نوتروفیلیک و در درم زیرین ارتشاح سلول‌های التهابی دیده شد (شکل 2، 3). با توجه به گزارش پاتولوژی عفونت با ویروس هرپس انسانی تایید گردید. آنتی بیوتیک سیستمیک قطع شد. برای بیمار آسیکلوویر وریدی و کمپرس مرطوب با محلول پرمنگنات رقیق و کالامین شروع شد. تب بیمار پس از 4 روز قطع شد. در طی ده روز ضایعات بیمار خشک و دلمه دار شد (شکل 4). محلول پرمنگنات و کالامین قطع و آنتی بیوتیک موضعی تجویز گردید. بیمار پس از 32 روز بستری در ICU به بخش جراحی مغز و اعصاب منتقل و با حال عمومی خوب مرخص شد.

سرکوبگر ایمنی و استروئید را نداشته است. سابقه بیماری آبله مرغان و هرپس (تبخال) در بیمار وجود داشته است. بیمار در معاینه هوشیار نبوده، اینتوبه بوده، تب از 5 روز قبل از ظهور بثورات وجود داشته، فشار خون برابر $80/110$ بوده است. در معاینه سیستمیک نکته مثبتی دیده نشد. لنفادنوپاتی نداشت.

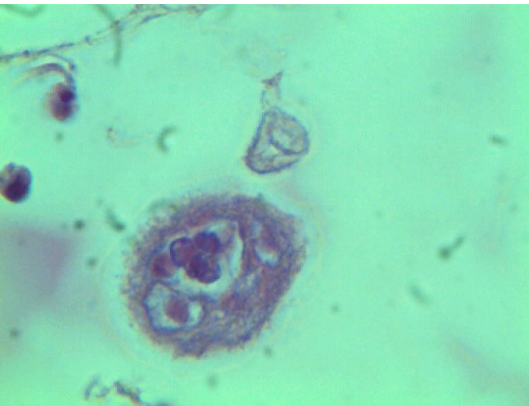
وزیکول‌های گروهی با اریتم اطراف با اندازه‌های یکسان در سر و صورت، تنه و اندام‌ها دیده شد که تعدادی از آنها در مرکز نافدار بودند (شکل 1). در مخاطها (چشم - دهان - ژنتالیا) ضایعه‌ای دیده نشد. در آزمایشات انجام شده تنها لکوسیتوز و کم خونی رویت شد. تست‌های کبدی طبیعی و مارکرهای هپاتیت و ایدز منفی بود (جدول 1). CXR نرمال گزارش شد. در سونوگرافی شکم یافته غیر طبیعی دیده نشد. بررسی از نظر سپسیس (Sepsis) و علل عفونی تب منفی بود. بیمار در حین بستری به علت پنومونی اسپیراسیون تحت درمان آنتی بیوتیکی قرار گرفت و با وجود دریافت آنتی بیوتیک و بهبودی علائم، تب بیمار هم چنان ادامه داشت. بیمار استروئید دریافت نکرده بود.



2. تاول داخل اپیدرم



1. ضایعات بیمار قبل از درمان



3. سلول‌های غول آسا چند هسته‌ای

جدول 1. آزمایشات بیمار مبتلا به عفونت منتشر پوستی هرپس سیمپلکس

14000	WBC
در هر هزار میکرولیتر	
80 درصد	PMN
905 گرم در دسی لیتر	HB
22 واحد در لیتر	SGOT
27 واحد در لیتر	SGPT
منفی	HBSAg
منفی	HCVAb
منفی	HIVAb

متوترکسات و انفلکسیماب بود و ضایعات پوستی منتشر هرپس سیمپلکس بدون درگیری ارگان‌های داخلی بود که به درمان با آسیکلوویر به خوبی پاسخ داد(8). در پژوهش باس و همکاران سه مورد هرپس سیمپلکس منتشر شدید به صورت هپاتیت در دو مورد گیرنده پیوند کبد و یک مورد گیرنده پیوند کلیه گزارش شد(10).

در مطالعه‌ای که توسط کریشنا و همکاران بر روی بیماران بستری در بخش مراقبت‌های ویژه انجام شد، یک مورد انسفالیت هرپسی در پسر 8 ساله که به علت صرع پارشیال مرکب مقاوم به درمان تحت عمل جراحی داخل جمجمه‌ای قرار گرفته بود توسط بورگیس و همکاران گزارش شده است(11).

تاکب و همکاران نیز هپاتیت ویروسی را در مرد 49 ساله ژاپنی متعاقب عمل جراحی برداشتن تیموس به علت تیموما گزارش کرده‌اند(9).

دینوتا و همکاران نیز یک شکل غیر معمول عفونت هرپسی را در مرد 52 ساله هم جنس باز مبتلا به ایدز به صورت ضایعات اریتماتو متعدد در اطراف مقعد، باسن و انگشت سوم دست گزارش کرده‌اند(7).

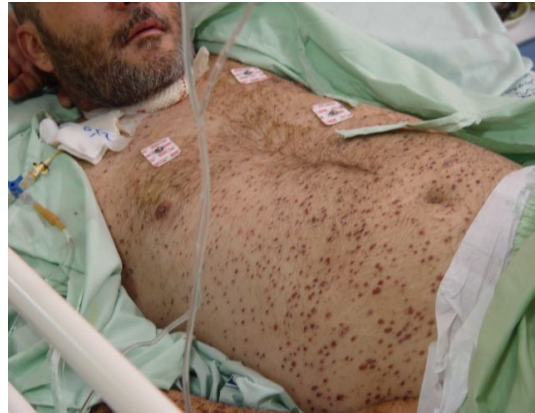ارتباط قوی بین کاهش پاسخ ایمنی و استرس در بعضی مطالعات نشان داده شده است به این صورت که استرس با مهار فعالیت سلول‌های کشنده طبیعی، کاهش تکثیر لنفوسیتها، کاهش اینترلوکین 2 و اینترفرون گاما همراه است(11-15).

نتیجه گیری

درگیری منتشر پوستی با ویروس هرپس انسانی حتی بدون داشتن زمینه در افراد سالم هم می‌تواند دیده شود.

منابع

1. James WD, Berger TG, Elston DM. *Andrews' diseases of skin, clinical dermatology* 10th ed. W. B. Saunders: Philadelphia; 2005.
2. Burns T, Breathnach S, Cox N, Griffiths C. *Rook's textbook of dermatology*. 7th ed. Oxford: Blackwell Science; 2004.



4. ضایعات بیمار بعد از درمان

بحث

بعد از بهبودی عفونت اولیه، ویروس در عقده عصبی مستقر می‌شود. ضربه‌های موضعی به پوست، تب، اعمال جراحی، استرس‌های روحی، درمان با داروهای سرکوبگر ایمنی از جمله مواردی هستند که سبب فعال شدن مجدد ویروس می‌شوند(2، 4، 6).

تظاهر بالینی بسته به مکانیسم دفاعی بیمار دارد که تا چه حد می‌تواند تکثیر و انتشار ویروس را محدود نماید. بیماری در افراد مبتلا به بدخیمی‌های خونی یا لنفورتیکولار، بیماران مبتلا به ایدز، دریافت کنندگان پیوند، افراد تحت درمان با داروهای سرکوبگر ایمنی و به طور کلی افراد با نقص سیستم ایمنی شدیدتر بوده و حتی در این افراد نسبت به افراد با عملکرد طبیعی سیستم ایمنی احتمال درگیری ارگان‌های داخلی بالاتر است(1، 3، 5، 7، 8).

از میان عوامل ذکر شده در مطالعات، تب، استرس ناشی از تصادف، عمل جراحی کرانیوتومی و وسیع جهت تخلیه هماتوم وسیع اپیدورال از عوامل دخیل در عود مجدد ویروس هرپس انسانی در بیمار مورد مطالعه ما بودند(2، 4، 6، 9).

در بیشتر مطالعات انجام شده، موارد منتشر ویروس هرپس انسانی، اکثراً به صورت درگیری احشایی بوده است. درگیری پوستی منتشر تنها در یک مورد توسط جاستیک و همکاران در یک خانم 49 ساله گزارش شد که به علت بیماری آرتریت روماتوئید تحت درمان با استروئید،

3. Mandell GL, Bennett JE, Dolin R. Mandell, Douglas and Bennett's Principles and practice of infectious diseases. 5th ed. Philadelphia: Churchill Livingstone; 2000.
4. Habif TP, Campbell JL, Chapman SM, Dinulos JGH, Zug KA. Skin Disease: diagnosis and treatment. Translated by: Balighi K, Sobhanian Kh. 1th ed. Arjmand; 2008.
5. Herget GW, Riede UN, Schmitt Graff A, Lubbert M, Neumann-Haeflin D, Kohler G. Generalized herpes simplex virus infection in an immunocompromised patient-report of a case and review of the literature. *Pathol Res Pract* 2005; 201(2): 123-9.
6. Sundar KM, Ludwig KA, Alward WT, Pearce MJ, Bishop CT, Hammond RC, et al. Clinical course and spectrum of intensive care unit patients reactivating herpes simplex-1 virus: A retrospective analysis. *Indian J Crit Care Med* 2008; 12(4): 145-52.
7. Dianotti F, De Pasqual R, Nasca MR, Tedeschi A, Micali G. Disseminated herpes simplex simplex infection in a HIV + patient. *G Ital Dermatol Venereol* 2009; 144(2): 205-9.
8. Justice EA, Khan SY, Logan S, Jobanputra P. Disseminated cutaneous Herpes Simplex Virus -1 in a woman with rheumatoid arthritis receiving infliximab. *J Med Case Reports* 2008; 2: 282.
9. Takebe N, Yokoyama A, Akasaka Y, Ishii H, Miyaguchi S, Sata T, et al. Fatal herpes simplex hepatitis type2 in a post -thymectomized adult. *Gastroenterol Jpn* 1993; 28(2): 304-11.
10. Basse G, Mengelle C, Kamar N, Ribes D, Selves J, Cointault O, et al. disseminated herpes simplex type-2 (HSV-2) infection after solid -organ transplantation. *Infection* 2008; 36(1): 62-4.
11. Bourgeois M, Vinikoff L, Lellouch - Tubiana A, Sainte -Rose C. Reactivation of herpes virus after surgery for epilepsy in a pediatric patient with mesial temporal sclerosis: case report. *Neurosurgery* 1999; 44(3): 635-6.
12. Hamid N. [The effects of stress on the immune system of medical students in Tehran and Shahid Beheshti universities of medical sciences]. *Scientific Medical Journal* 2003; 37(2):14-21.
13. Hamid N. The relationship between stress and immune system. *TUMJ* 2007; 12(64): 9-16.
14. Arranz L, de Vicente A, Munoz M, De La Fuente M. Impaired immune function in a homeless population with stress -related disorders. *Neuroimmunomodulation* 2009; 16(4): 251-60.
15. Marshall GD Jr, Agarwal SK. Stress, immune regulation, and immunity: applications for asthma. *Allergy Asthma Proc* 2000; 21(4): 241-6.

A report on a case of herpes simplex disseminated skin infection

Mirnezami M^{1*}, Didgar F², Hasanpoor A³, Sarmadian H²

1- Assistant Professor, Dermatologist, Dermatology Department, Arak University of Medical Sciences, Arak, Iran

2- Assistant Professor, Infectious Specialist, Infection Department, Arak University of Medical Sciences, Arak, Iran

3- Pathologist, Pathology Department, Arak University of Medical Sciences, Arak, Iran

Received 13 Dec, 2009 Accepted 17 Feb, 2010

Abstract

Background: Herpes simplex clinical manifestations are in the form of vesicular eruptions on erythematous base. The virus can remain latent within sensory nerve ganglions following the initial infection and be reactivated in some cases such as intracranial surgery, dental surgery, stress and excitements. Systemic or disseminated infection occurs in immune-deficient patients and sometimes in healthy individuals. In Previous studies, in most of the disseminated infection cases, visceral organs involvement has been mostly observed while skin involvement has been reported just in one case. Thus, our patient was the second case with herpes simplex disseminated skin infection.

Case: The patient was a 38 year-old man who underwent craniotomy surgery due to epidural hematoma following car accident and head trauma. Almost 10 days after the surgery, the patient developed disseminated vesicular eruptions in erythematous base which initially appeared in the face, head, and then in body and extremities. Fever was detected 5 days before the development of eruptions. Other than anemia and leucocytosis, there were no other notable points in the systemic examination and lab tests. For patient skin biopsy was taken with an impression of herpes simplex, mulocum contagiosum and a lower probability for bullouse diseases. In the skin biopsy, intra-epidermal vesicles and extensive epidermal necrosis with multinucleated giant cells and intra-nuclear objects were observed. A plethora of neutrophilic cells inside the vesicles and inflammatory cell infiltration in the underlying debris were seen. Based on the pathology report, infection with herpes simplex hominis was confirmed.

Conclusion: Disseminated skin infection with herpes simplex can be observed even in healthy people with no background.

Keywords: Disseminated Skin infection, Herpes simplex Virus, skin

*Corresponding author:
Email: mirnezamim@yahoo.com
Address: Vali-asr Hospital, Arak, Iran