

Central giant cell granuloma in the anterior portion of maxilla with irregular clinical and radiological aspect: A case report

Shirzeaiy M(MD)^{1*}

1- Department of Oral Medicine, Zahedan University of Medical Sciences, Zahedan, Iran

Received 21 Nov 2009 Accepted 5 May 2010

Abstract

Background: Central giant cell granuloma (CGCG), also known as giant cell reparative granuloma, is a non-neoplastic proliferative lesion with unknown etiology which commonly occurs in the right side of the mandible. This lesion presents a wide variety of radiological and clinical manifestations that may lead to misdiagnosis. In many situations, CGCG is diagnosed through histopathological examinations.

Case: In this study, a case of CGCG with irregular clinical and radiological aspect arising from the anterior, left side of the maxilla was reported.

Conclusion: In differential diagnosis of swellings arising from the anterior portion of the maxilla, the possibility of CGCG should be considered. Also, histopathological examinations are of great importance in the diagnosis of CGCG.

Keywords: Giant cell, Granuloma, Reparative giant cell

*Corresponding author:

Address: Department of Oral Medicine, Faculty of Dentistry, Zahedan University of Medical Sciences, Zahedan, Iran

Email: Shirzeaiy@gmail.com

گزارش یک مورد ژانت سل گرانولومای مرکزی در ناحیه قدامی فک فوقانی با سیر بالینی و نمای رادیوگرافی غیر معمول

دکتر معصومه شیرزایی

استادیار، متخصص بیماری های دهان، گروه بیماری های دهان، دانشگاه علوم پزشکی زاهدان، زاهدان، ایران

تاریخ دریافت 88/8/30، تاریخ پذیرش 89/2/15

چکیده

زمینه و هدف: ژانت سل گرانولومای مرکزی که ژانت سل گرانولومای ترمیمی نیز نامیده می شود، یک ضایعه پرولیفراتیو غیر نئوپلاستیک با اتیولوژی نامشخص می باشد و به طور شایع در فک تحتانی و در سمت راست دیده می شود. این ضایعه طیف وسیعی از علائم بالینی و رادیوگرافی را نشان می دهد که حتی باعث تشخیص غلط ضایعه می شود. در بسیاری از موارد ژانت سل گرانولومای مرکزی در بررسی هیستوپاتولوژی تشخیص داده می شود.

مورد: در این مطالعه، یک مورد ژانت سل گرانولومای مرکزی در ناحیه قدامی فک فوقانی و سمت چپ با نمای رادیوگرافی و سیر بالینی غیر معمول، گزارش شد.

نتیجه گیری: در تشخیص افتراقی تورمهایی که در ناحیه قدامی فک فوقانی بروز می کند، احتمال ژانت سل گرانولومای مرکزی نیز باید مطرح شود همچنین بررسی هیستوپاتولوژی در تشخیص ژانت سل گرانولومای مرکزی اهمیت ویژه ای دارد.

واژه های کلیدی: گرانولوم، ژانت سل، ژانت سل جبرانی

*نویسنده مسئول: زاهدان، دانشگاه علوم پزشکی زاهدان، دانشکده دندانپزشکی، گروه بیماری های دهان

Email: shirzeaiy@gmail.com

مقدمه

ژانت سل گرانولومای مرکزی (Central giant cell granuloma-CGCG) یک ضایعه داخل استخوانی است که شامل بافت سلولی فیبروزه حاوی کانون‌های خونریزی و تجمع سلول‌های بزرگ چند هسته‌ای می‌باشد (1). ژانت سل گرانولومای مرکزی در سال 1953 توسط جیف (Jaffe) به عنوان یک ضایعه پرولیفراتیو غیر نئوپلاستیک ایدیوپاتیک گزارش شد (2). واژه ژانت سل گرانولومای جبرانی از زمانی مورد قبول واقع شد که مشخص شد، ژانت سل گرانولومای مرکزی یک نوع واکنش ترمیمی استخوانی ثانویه به هموراژ اینترامدولاری یا تروما می‌باشد. اصطلاح جبرانی (Reparative) در حال حاضر به دلیل اینکه معلوم شده این ضایعه در اصل یک پروسه تخریبی است، مستعمل نیست (3).

اغلب، ژانت سل گرانولومای مرکزی با تومور ژانت سل اشتباه می‌شود. ژانت سل تومور معمولاً بین سنین 40-25 سال و در استخوان‌های بلند بروز کرده و رفتار مهاجم‌تری دارد. در نمای میکروسکوپی آن، سلول‌های ژانت استوکلاستیک با انتشار یکنواخت مشاهده می‌شود، در حالی که در ژانت سل گرانولوما سلول‌های ژانت از نوع جسم خارجی با توزیع نامنظم بوده و تشکیل حفره (vacuolation) نیز مشاهده می‌گردد. در ژانت سل گرانولوما، استروما کلاژنیزه یا ادماتوز می‌باشد، در حالی که در تومور ژانت سل، استروما حاوی سلول‌های تومورال می‌باشد (4).

این ضایعه طیف وسیعی از نماهای بالینی و رادیوگرافی را نشان می‌دهد که حتی باعث تشخیص غلط ضایعه می‌شود. اغلب موارد ژانت سل گرانولومای مرکزی در بررسی هیستوپاتولوژی، تشخیص داده می‌شود.

تشخیص صحیح ژانت سل گرانولومای مرکزی و افتراق آن از ضایعاتی که نمای بالینی و سیر کلینیکی مشابه دارند، بسیار اهمیت دارد زیرا این امر موجب انتخاب طرح درمان مناسب و تسریع در روند درمان و جلوگیری از پیشرفت و عود ضایعه می‌گردد.

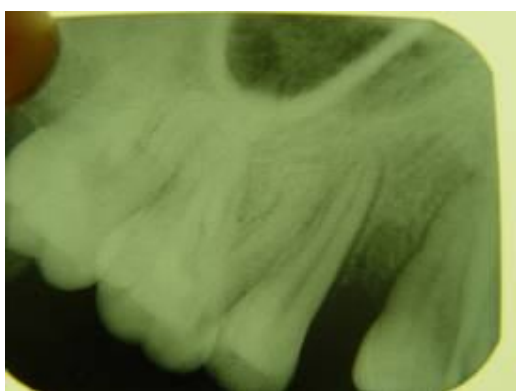
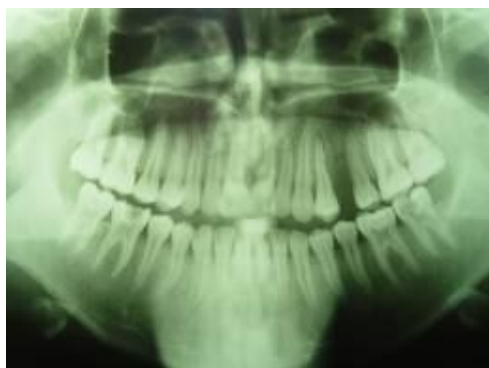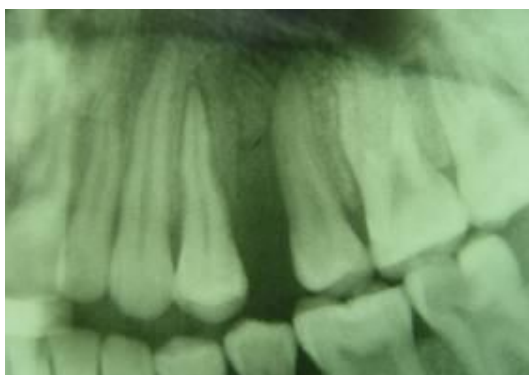
گزارش مورد

پسر 19 ساله ای با تورم سمت چپ صورت از یک ماه قبل، به بخش بیماری‌های دهان دانشکده دندانپزشکی مشهد مراجعه کرده بود. رشد ضایعه سریع بوده و در عرض یک ماه اندازه آن بسیار افزایش یافته بود. در معاینه خارج دهانی تورم مختصری در سمت چپ صورت مشاهده شد که موجب از بین رفتن چین نازولیبال شده بود (تصویر 1). پارستزی، انسداد یا ترشحاتی از بینی وجود نداشت. پوست صورت نرمال بود و تغییر رنگی مشاهده نمی‌شد. ناحیه متورم هیچ افزایش دمای موضعی نداشت. در لمس گروه های لثی ناحیه هیچ گونه لنفادنوپاتی گزارش نگردید.



تصویر 1. تورم منتشر در سمت چپ صورت که باعث محو شدن چین نازولیبال شده است

بهداشت دهان بیمار بسیار ضعیف بود. در معاینه داخل دهانی توده آگروفیتیک با ابعاد 3×3 سانتی متر در سمت لیبال فک بالا مشاهده شد که از مزایا دندان کاین سمت چپ فک فوقانی تا دیستال دندان پرمولر همان سمت تا عمق وستیبول گسترش یافته بود و گسترش پالاتالی نداشت. ضایعه تمام عرض لثه چسبنده را در بر گرفته بود (تصویر 2). سطح ضایعه صاف و در لمس فاقد موج بوده و قوام آن سفت بود. دندان پرمولر اول و دوم چپ بالادچار لقی درجه یک شده بود. بین دندان پرمولر اول و دوم فاصله بین دندانی در حدود 0/5 سانتی متر وجود داشت که با رشد ضایعه ایجاد شده بود. رنگ ضایعه قرمز ارغوانی بوده و با تحریک سریعاً خونریزی می‌کرد. ضایعه با علائم سیستمیک همراه نبود. مورد خاصی در تاریخچه پزشکی و خانوادگی بیمار گزارش نشده بود. وی عادت دهانی خاصی نداشت. بر پایه تاریخچه و نمای کلینیکی، ژانت سل گرانولومای محیطی و پیورژنیک گرانولوما به عنوان اولین موارد در تشخیص افتراقی قرار داده شدند. ژانت سل گرانولومای محیطی یک ضایعه شبه تومور شایع در حفره



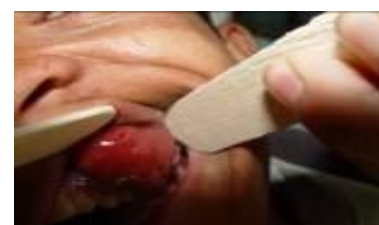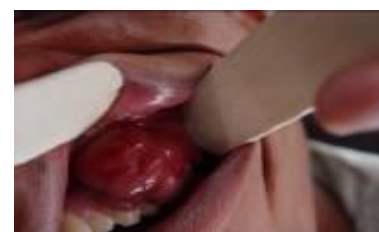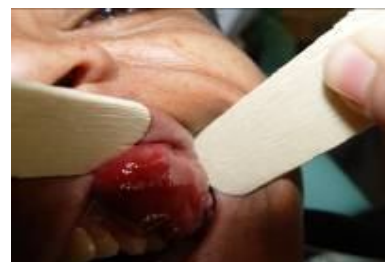تصویر 3. رادیولوگرافی با حدود غیر واضح در ناحیه دندان پرمولر اول و دوم چپ بالا و گشادی **pdl** در ناحیه این دندانها به همراه جابجایی دو دندان مذکور

فیبروم استخوانی محیطی (ossifying fibroma)

یکی از مواردی بود که در تشخیص افتراقی با ضایعه مورد نظر قرار گرفت. این ضایعه که از پایی بین دندانی منشأ می‌گیرد، به صورت توده‌ای پایه‌دار یا بدون پایه در ناحیه قدام فک فوقانی بروز می‌کند و باعث جابجایی دندان مجاور می‌شود. محدوده سنی بروز آن 10-19 سال بوده و در زنان (نسبت 3:2) شایع‌تر است. منشأ بافت مینرالیزه آن

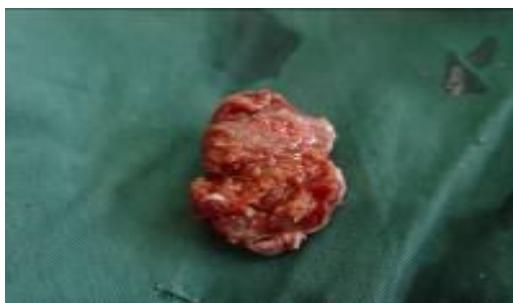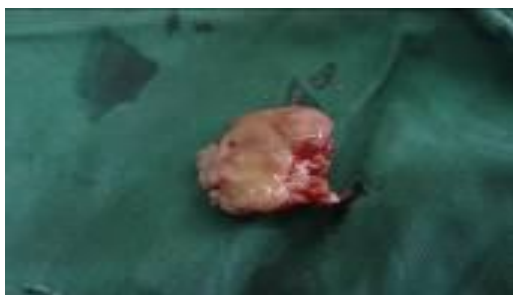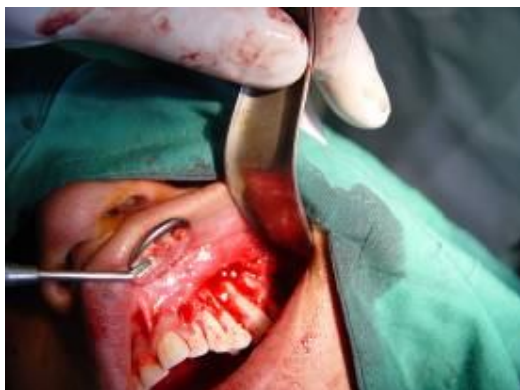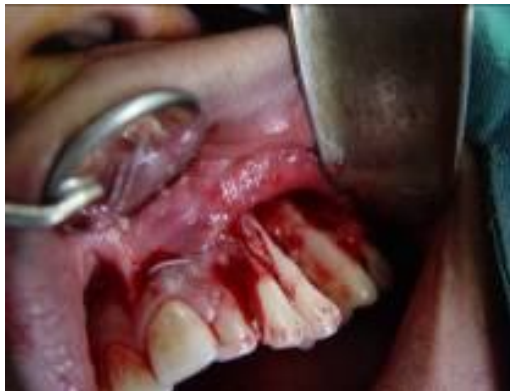دهان است که نئوپلاسم واقعی نیست و در حقیقت یک ضایعه راکتیو (واکنشی) است که ثانویه به تروما یا تحریک موضعی ایجاد می‌شود. معمولاً در دهه 4-6 زندگی و غالباً در زنان بروز می‌کند محل شایع آن قدام مولر اول فک پایین است. رنگ آن قرمز ارغوانی است و اندازه تقریبی آن زیر 2 سانتی‌متر می‌باشد. مواردی نیز گزارش شده که اندازه آن به چند سانتی‌متر می‌رسد و رشدی تدریجی دارد. سطح آن ممکن است زخمی باشد که در این صورت نمای کلینیکی آن بسیار شبیه پیوژنیک گرانولوما می‌شود، تنها رنگ پیوژنیک گرانولوما قرمز روشن می‌باشد. مورد حاضر از لحاظ کلینیکی شبیه ژانت سل محیطی و پیوژنیک گرانولوما بود هرچند قدام فک بالا محل شایعی برای بروز ژانت سل محیطی نیست و معمولاً این ضایعه در زنان و در سنین بالاتر بروز می‌کند (5).

در نمای رادیوگرافی ضایعه گشادی لیگامان پریودنتال اطراف ریشه (Periodontal ligament-Pdl) به صورت دوطرفه، جابجایی دندان مجاور و رنگ ضایعه مواردی بود که با تشخیص پیوژنیک گرانولوما مغایرت داشت (تصویر 3).



تصویر 2. ضایعه اکزوفیتیک روی لثه که عرض لثه چسبنده را در بر گرفته و تا عمق وستیبول کشیده شده است.

تشخیص ژانت سل گرانولومای مرکزی برای ضایعه گذاشته شد.



تصویر 4. درگیری استخوانی شدید و وسعت ضایعه در زمان برداشت آن

پریوستوم و Pdl می‌باشد. رشد تدریجی دارد و قطر آن به ندرت به بیش از 2 سانتی متری رسد (5).

با توجه به محل ضایعه که در قدام فک فوقانی بود، تشخیص بعدی تومور ادنتوژنیک ادنوماتوئید (Adenomatoid odontogenic tumor- AOT) بود که یک تومور غیر شایع با منشا ادنتوژنیک است که به طور شایع در دهه دوم زندگی بروز می‌کند. یک تومور بدون درد با رشد آهسته است که در ارتباط با دندان غایب بروز می‌کند. در 70 درصد موارد در فک فوقانی و در ناحیه دندان انسیزور-کانین و پرمولر رخ می‌دهد و می‌تواند باعث جابجایی دندان مجاور و اتساع (expansion) فک شود و به دو صورت محیطی و مرکزی بروز می‌کند. نوع خارج فولیکولی AOT در تشخیص افتراقی با ضایعه مورد نظر قرار گرفت (5).

بر اساس سیر ضایعه و رشد سریع آن در عرض یک ماه وبا توجه به رنگ ضایعه، ضایعات تومورال از جمله تومورهای عروقی مانند همانژیو اندوتلیوما و آنژیوسارکوما نیز مطرح گردید. لیکن وقوع ضایعات فوق در دهان بسیار نادر است و معمولاً در افراد مسن بروز کرده و در فک تحتانی شایع‌تر است. این ضایعات بسیار آگرسیو بوده و تخریب استخوانی بسیار شدید ایجاد می‌کند (5). چون ضایعه به نظر می‌رسید محیطی باشد، بنابراین تشخیص ژانت سل گرانولومای مرکزی مطرح نگردید.

تست‌های وایتلیتی نشان داد که دندان‌های مورد نظر زنده هستند. در رادیوگرافی پانورامیک رادیولوسنسی فنجان‌ی شکل (saucer shape) در قسمت فوقانی ریشه دندان‌های پرمولر اول و دوم و گشادی یکنواخت و دوطرفه pdl در ناحیه این دندان‌ها مشاهده شد (تصویر 3 و 4).

در بررسی هیستوپاتولوژی، تعداد زیادی سلول ژانت چند هسته‌ای در استرومای پر سلول حاوی سلول‌های دوکی شکل و گرد و کانون‌های هموراژ مشاهده گردید. سلول‌های ژانت متعدد بوده و انتشار نامنظم داشتند. پیگمان هموسیدرین نیز همچنین مشاهده شد. بر اساس این یافته‌ها

بحث

گرانولومای مرکزی گزارش گردید. ژانت سل گرانولومای محیطی باعث تحلیل و ایجاد حالت فنجانی در استخوان زیرین می‌شود. در موارد اندکی تشخیص این که تحلیل استخوان در اثر ضایعه محیطی ایجاد شده یا اینکه یک ژانت سل گرانولومای مرکزی به داخل لته توسعه پیدا کرده بسیار مشکل است (5) در مورد حاضر نیز هر چند به نظر می‌رسید ضایعه محیطی باعث تحلیل استخوان آلوئولر در ناحیه پرمولر شده لیکن پس از تایید پاتولوژی مشخص شد که ضایعه مرکزی منجر به تورم لته شده است.

شایع‌ترین علامت ژانت سل گرانولومای مرکزی تورم بدون درد با آسیمتری قابل توجه صورت می‌باشد. حتی بعضی مواقع ممکن است، به طور ناگهانی در رادیوگرافی که به دلایل دیگری گرفته شده باشد، به عنوان یک اینرمالیتی کشف شود. تنها در 25 درصد موارد، ضایعه توام با درد می‌باشد. در لمس، استخوان مظنون با تندرینس (حساسیت) توام می‌باشد. ژانت سل گرانولومای مرکزی با پارسستی همراه نمی‌باشد. دندان‌های درگیر معمولاً دچار موبیلیتی (لقی) شده ولی زنده می‌باشند.

نمای رادیولوژی ضایعه متنوع است. معمولاً به صورت یک رادیولوسنسی تک حفره‌ای یا چند حفره‌ای بروز می‌کند و ممکن است، بردر مشخص (well defined) یا بردر نا مشخص (ill defined) داشته باشد. همچنین نماهای متفاوتی از اتساع (expansion) و تخریب استخوان کورتیکال را نشان می‌دهد. نمای رادیوگرافی ضایعه پاتوگنومیک نیست و ممکن است با بسیاری از ضایعات فکی اشتباه شود. تشخیص نهایی ضایعه بر اساس بررسی هیستوپاتولوژی ضایعه صورت می‌گیرد زیرا، نماهای کلینیکی و رادیوگرافی ضایعه کاملاً غیر اختصاصی می‌باشد. ژانت سل گرانولومای مرکزی فک در بسیاری از موارد معمولاً به صورت expansion رادیولوسنت بدون درد منفرد بروز می‌کند. ضایعات مهاجم به درمان‌های رادیکال نیاز دارند. میزان عود 22-13 درصد گزارش شده (12) و اکثراً شکست درمان در 2 سال اول درمان رخ می‌دهد. درمان ژانت سل گرانولومای مرکزی به یافته‌های

ژانت سل گرانولومای مرکزی یک ضایعه پرولیفراتیو غیر نئوپلاستیک با اتیولوژی ناشناخته است. وقوع آن در سمت راست و فک تحتانی شایعتر از فک فوقانی است (6). لیکن در مورد حاضر، ضایعه در فک بالا ایجاد شده بود. ابراهیمی و همکاران نیز یک مورد ژانت سل گرانولومای مرکزی خلف فک فوقانی را در یک دختر جوان 15 ساله، گزارش نمودند (4). اکثر ضایعاتی که در فک تحتانی رخ می‌دهند، در قدام مولر اول ایجاد شده و غالباً از مید لاین عبور می‌کند. در نمونه حاضر، قدام فک بالا (ناحیه دندان نیش و پرمولر اول) دچار ضایعه شده بود، لیکن در مطالعه ابراهیمی و همکاران ضایعه در نواحی خلفی فک بالا ایجاد شده بود (4). ژانت سل گرانولومای مرکزی در استخوان‌های صورت و جمجمه ایجاد می‌شود و به ندرت در سایر استخوان‌ها رخ می‌دهد ولی، مواردی از آن در استخوان‌های توبولار دست و پا گزارش شده است (7). ژانت سل گرانولومای فک ممکن است، محیطی یا مرکزی باشد. ضایعات محیطی به صورت ضایعات پایه‌دار یا بدون پایه روی لته ایجاد می‌شود. در حالی که ضایعات مرکزی اندوستال می‌باشند. شیوع آن در زنان بیشتر از مردان (نسبت 2:1 است (8، 9) و غالباً در بچه‌ها یا بالغین جوان رخ می‌دهد (10). تروما یک فاکتور اتیولوژیک مهم برای شروع ضایعه محسوب می‌شود. خونریزی آهسته و مداوم ناشی از تروما یا نقایص مویرگی، به تدریج بافتی را ایجاد می‌کند که باعث افزایش اندازه ضایعه می‌شود. ارتباط $t(X;4)(q22;q31.3)$ در اتیولوژی ژانت سل گزارش شده است (11).

رفتار کلینیکی ژانت سل گرانولومای مرکزی متنوع است. این ضایعه طیفی از تورم بدون علامت با رشد آهسته، تا ضایعه مهاجم توام با درد را نشان می‌دهد. نمای هیستوپاتولوژی ژانت سل گرانولومای محیطی تقریباً مشابه ژانت سل گرانولومای مرکزی می‌باشد و گاهی اوقات افتراق آنها از یکدیگر غیر ممکن است. مورد حاضر هرچند از لحاظ کلینیکی بسیار شبیه ژانت سل گرانولومای محیطی بود، لیکن پس از بررسی هیستوپاتولوژی ژانت سل

5. Neville B, Damm D, Allen C, Bouquot J. Oral and maxillofacial pathology: Saunders/Elsevier; 2009.
6. Sidhu MS, Parkash H, Sidhu SS. Central giant cell granuloma of jaws--review of 19 cases. Br J Oral Maxillofac Surg. 1995 Feb;33(1):43-6.
7. Spraggs PD, Roth J, Young-Ramsaran J, Goodwin WJ. Giant cell reparative granuloma of the maxilla. Ear Nose Throat J. 1997 Jul;76(7):445-6, 9.
8. Curtis NJ, Walker DM. A case of aggressive multiple metachronous central giant cell granulomas of the jaws: differential diagnosis and management options. Int J Oral Maxillofac Surg. 2005 Oct;34(7):806-8.
9. Raizada RM, Khan N, Mohan V, Gupta VC. Central giant cell granuloma of the maxilla--a case report. J Indian Dent Assoc. 1984 Mar;56(3):111-3.
10. Ficarra G, Kaban LB, Hansen LS. Central giant cell lesions of the mandible and maxilla: a clinicopathologic and cytometric study. Oral Surg Oral Med Oral Pathol. 1987 Jul;64(1):44-9.
11. Buresh CJ, Seemayer TA, Nelson M, Neff JR, Dorfman HD, Bridge J. t(X;4)(q22;q31.3) in giant cell reparative granuloma. Cancer Genet Cytogenet. 1999 Nov;115(1):80-1.
12. Walstad WR, Fields T, Schow SR, McKenna SJ. Expansile lesion of the anterior maxilla. J Oral Maxillofac Surg. 1999 May;57(5):595-9.
13. Harris M. Central giant cell granulomas of the jaws regress with calcitonin therapy. Br J Oral Maxillofac Surg. 1993 Apr;31(2):89-94.
14. Kaban LB, Troulis MJ, Ebb D, August M, Hornicek FJ, Dodson TB. Antiangiogenic therapy with interferon alpha for giant cell lesions of the jaws. J Oral Maxillofac Surg. 2002 Oct;60(10):1103-11; discussion 11-3.
15. Davis JP, Archer DJ, Fisher C, Wimalawansa SJ, Baldwin D. Multiple recurrent giant cell lesions associated with high circulating levels of parathyroid hormone-related peptide in a young adult. Br J Oral Maxillofac Surg. 1991 Apr;29(2):102-5.

رادیوگرافی و بالینی بستگی دارد. معمولاً کورتاژ ضایعات لوکالیزه با حدود مشخص با عود کمی همراه است. در موارد مهاجم با شواهد رادیوگرافی دال بر پرفوریشن (سوراخ شدگی) استخوان درمان‌های رادیکال مورد نیاز است. در این موارد حتی ممکن است ماگزیکلکتومی پارسیل انجام شود. درمان پزشکی ضایعه جراحی بوده و شامل تزریق استروئیدها یا کلستینونمی باشد (13) که فعالیت استئوکلاستیک ضایعه را مهار می‌کند. به نظر می‌رسد، اینترفرون آلفا در کنترل ضایعات مهاجم بدلیل خاصیت آنتی آتزیوژنیک موثر باشد (14). تزریق داخل عروقی بی‌فسفونات (Bisphosphonates) نیز با نتایج خوبی همراه بوده است (15).

رفتار کلینیکی ضایعه کاملاً متفاوت است و ریشه کن نمودن ضایعه بسیار مشکل است. ما پیشنهاد می‌کنیم ژانت سل گرانولومای مرکزی باید در تشخیص افتراقی تورم‌هایی که در نواحی قدام فک فوقانی بروز می‌کند نیز مطرح شود هر چند مکان شایع بروز ضایعه قدام مولر اول فک تحتانی می‌باشد.

منابع

1. Kaffe I, Ardekian L, Taicher S, Littner MM, Buchner A. Radiologic features of central giant cell granuloma of the jaws. Oral Surg Oral Med Oral Pathol Oral Radiol Endod. 1996 Jun;81(6):720-6.
2. De Lange J, Van den Akker HP. Clinical and radiological features of central giant-cell lesions of the jaw. Oral Surg Oral Med Oral Pathol Oral Radiol Endod. 2005 Apr;99(4):464-70.
3. Cohen MA, Hertzanu Y. Radiologic features, including those seen with computed tomography, of central giant cell granuloma of the jaws. Oral Surg Oral Med Oral Pathol. 1988 Feb;65(2):255-61.
4. Ebrahimi H, Yazdani J, Pourshahidi S, Esmaeli F, Taghavi Zenouz A, Mehdipour M. Central giant cell granuloma of the posterior maxilla: a case report. Journal of Dental Research, Dental Clinics, Dental Prospects. 2009; 2(2): 71.