

## Histological and Biochemical Analyses of the Effects of Royal Jelly and Vitamin C against Phenylhydrazine-Induced Cardiotoxicity in Mice

Hojat Anbara<sup>1\*</sup>, Hassan Morovvati<sup>2</sup>, Masoud Adib Moradi<sup>2</sup>, Rasoul Shahrooz<sup>3</sup>

1. PhD Student, Department of Comparative Histology & Embryology, Faculty of Veterinary Medicine, University of Tehran, Tehran, Iran

2. Professor, Department of Comparative Histology & Embryology, Faculty of Veterinary Medicine, University of Tehran, Tehran, Iran

3. Professor, Department of Comparative Histology & Embryology, Faculty of Veterinary Medicine, Urmia University, Urmia, Iran

Received: 13 Jun 2017, Accepted: 6 Sep 2017

### Abstract

**Background:** Phenylhydrazine (PHZ) as a strong oxidant agent causes variety of toxic effects including alterations in the biochemical and cardiac tissue. The aim of the present study was to investigate the effects of royal jelly (RJ) and vitamin C (vit C) against PHZ-induced cardiotoxicity in mice.

**Materials and Methods:** Adult male mice were randomly assigned to eight groups of eight mice each. PHZ was administered to four groups of mice at a dose of 60 mg/kg per 48 hours intraperitoneally for 35 days. Three of these groups received vit C (250 mg/kg per day) intraperitoneally, RJ (100 mg/kg per day) orally and vit C+RJ with same doses four hours before PHZ administration, respectively. A vehicle-treated control group and vit C, RJ and vit C+RJ control groups were also included.

**Results:** RJ and vit C significantly decreased ( $p < 0.05$ ) the serum level of malondialdehyde and creatine kinase (CK-BM) that had been increased by PHZ. Also, RJ and vit C increased the total antioxidant capacity and superoxide dismutase serum that had been decreased by induced PHZ. Moreover, RJ and vit C could improve the tissue damages induced by PHZ such as diffused edema, hemorrhage, congestion, hyaline exudates, necrosis and also fibrosis tissue in heart tissue.

**Conclusion:** It seems that Vit C and RJ can minimize PHZ-induced cardiotoxicity in mouse through oxidative reactions inhibition.

**Keywords:** Royal Jelly, Vitamin C, Phenylhydrazine, Cardiotoxicity, Oxidative stress

\*Corresponding Author:

Address: Department of Comparative Histology & Embryology, Faculty of Veterinary Medicine, University of Tehran, Tehran, Iran

Email: hojat.anbara@ut.ac.ir, hojatanbara@gmail.com

## ارزیابی‌های بافت‌شناسی و بیوشیمیایی اثرات ژل رویال و ویتامین C در برابر سمیت قلبی ناشی از فنیل‌هیدرازین در موش

حجت عنبر<sup>۱\*</sup>، حسن مروتی<sup>۲</sup>، مسعود ادیب مرادی<sup>۳</sup>، رسول شهروز<sup>۳</sup>

۱. دانشجوی دکترا، گروه بافت‌شناسی و جنین‌شناسی مقایسه‌ای، دانشکده دامپزشکی، دانشگاه تهران، تهران، ایران
۲. استاد، گروه علوم پایه، بخش بافت‌شناسی و جنین‌شناسی مقایسه‌ای، دانشکده دامپزشکی، دانشگاه تهران، تهران، ایران
۳. استاد، گروه علوم پایه، بخش بافت‌شناسی و جنین‌شناسی مقایسه‌ای، دانشکده دامپزشکی، دانشگاه ارومیه، ارومیه، ایران

تاریخ دریافت: ۹۶/۳/۲۳، تاریخ پذیرش: ۹۶/۶/۱۵

### چکیده

**زمینه و هدف:** فنیل‌هیدرازین اکسیدانته قوی است که اثرات سمی بسیاری نظیر تغییرات بیوشیمیایی و بافتی قلب را موجب می‌گردد. هدف از مطالعه حاضر، ارزیابی اثرات ژل رویال و ویتامین C در برابر سمیت قلبی ناشی از فنیل‌هیدرازین در موش بود.

**مواد و روش‌ها:** موش‌های نر بالغ به صورت تصادفی به هشت گروه هشت تایی تقسیم شدند. چهار گروه از موش‌ها فنیل-هیدرازین را به میزان ۶۰ میلی‌گرم به ازای هر کیلوگرم وزن بدن به صورت داخل‌صفاقی هر ۴۸ ساعت به مدت ۳۵ روز دریافت نمودند. به سه گروه از گروه‌های فوق چهار ساعت قبل از تزریق فنیل‌هیدرازین به ترتیب ویتامین C به میزان ۲۵۰ میلی‌گرم بر کیلوگرم به صورت داخل‌صفاقی، ژل رویال به میزان ۱۰۰ میلی‌گرم بر کیلوگرم به صورت خوراکی و نیز ژل رویال و ویتامین C به صورت همزمان با دوزهای مشابه تجویز گردید. گروه شاهد و گروه‌هایی که تنها ویتامین C، ژل رویال و ویتامین C و ژل رویال را به صورت همزمان دریافت می‌نمودند نیز در نظر گرفته شدند.

**یافته‌ها:** ژل رویال و ویتامین C سطح سرمی مالون‌دی‌آلدئید و کراتین‌کیناز-MB را که در اثر فنیل‌هیدرازین افزایش یافته بود به شکل معنی‌داری ( $p < 0.05$ ) کاهش داد. همچنین، ویتامین C و ژل رویال، ظرفیت آنتی‌اکسیدانت تام و سوپراکسید دیسموتاز سرمی را که در اثر مصرف فنیل‌هیدرازین کاهش یافته بود افزایش داد. ژل رویال و ویتامین C آسیب‌های بافتی مانند ادم منتشر، خون‌ریزی، احتقان گلوبول‌های قرمز، آگزودای هیالینی، نکروز و فیبروزی شدن بافتی ناشی از فنیل‌هیدرازین را در بافت قلب تعدیل نمود.

**نتیجه‌گیری:** به نظر می‌رسد ژل رویال و ویتامین C می‌توانند سمیت قلبی ناشی از فنیل‌هیدرازین در موش را به واسطه مهار واکنش‌های اکسیداتیو کاهش دهند.

**واژگان کلیدی:** ژل رویال، ویتامین C، فنیل‌هیدرازین، سمیت قلبی، استرس اکسیداتیو

\*نویسنده مسئول: ایران، تهران، دانشگاه تهران، دانشکده دامپزشکی، گروه علوم پایه، بخش بافت‌شناسی و جنین‌شناسی

Email: hojat.anbara@ut.ac.ir

## مقدمه

هیدرازین‌ها ترکیبات مایع بی‌رنگ و اکسیدان‌تی واجد خواص همولیتیک می‌باشد که باعث سمیت در بافت‌های مختلف و در سطوح مختلف می‌شود که به شکل گسترده‌ای در صنعت، سموم صنعتی، آفت‌کش‌ها، مواد منفجره، صنایع شیمیایی، دارویی، کشاورزی و آزمایشگاهی مورد استفاده قرار می‌گیرند. این ترکیبات به‌عنوان آلاینده‌های محیطی توسط سازمان بهداشت جهانی سرطان‌زا شناخته شده که می‌توانند مشکلات عدیده‌ای در زمینه سلامت عمومی ایجاد و در امتداد آن آسیب‌های سلولی برگشت‌ناپذیری را موجب گردند (۱). فنیل‌هیدرازین که به واسطه اثرات همولیتیک واجد کاربرد بالینی در درمان پلی‌سیتمی نیز می‌باشد، طیف وسیعی از عوارض جانبی نظیر کم‌خونی همولیتیک، هیپوکسی، اختلالات عروقی، کبدی، کلیوی، تنفسی، دستگاه عصبی مرکزی و خود ایمن، بدخیمی‌ها، ناهنجاری‌های ژنتیکی و واکنش‌های آماسی را سبب می‌شود (۳-۱). اتو اکسیداسیون فنیل‌هیدرازین منجر به تولید گونه‌های فعال اکسیژن و رادیکال‌های مشتق شده از فنیل-هیدرازین مانند رادیکال فنیل‌هیدرازیل می‌گردد (۴). علاوه بر گونه‌های فعال اکسیژن، متابولیت‌های فنیل-هیدرازین نیز می‌توانند با غشاء سلولی وارد واکنش شوند و به واسطه پراکسیداسیون لیپیدی و اکسیداسیون پروتئینی موجبات تخریب گلبول‌های قرمز و بروز کم‌خونی همولیتیک را فراهم آورند (۵). از سوی دیگر، افزایش فعالیت خون‌سازی و جذب آهن متعاقب کم‌خونی همولیتیک شدید ناشی از فنیل‌هیدرازین موجب افزایش ذخیره آهن در بافت‌ها می‌گردد که مقادیر بالای آهن بافتی نیز تولید گونه‌های فعال اکسیژن را تشدید می‌نماید و تغییرات پاتوفیزیولوژیک متعددی را رقم می‌زند (۶). در همین راستا، مطالعات تجربی متعددی نیز نقش کم‌خونی همولیتیک و اختلالات عروقی ناشی از فنیل‌هیدرازین را در پی‌ریزی واکنش-

های آماسی سیستمیک و تغییرات هیستوپاتولوژیک در اندام‌های مختلف مانند قلب مورد تأیید قرار داده است (۷). امروزه پژوهش‌های بی‌شماری جهت ارزیابی کارآیی ترکیبات واجد ویژگی‌های آنتی‌اکسیدانت در برابر آسیب‌های سلولی ناشی از عوامل اکسیدانت انجام می‌پذیرد. عملکردهای فیزیولوژیک اسید آسکوربیک یا ویتامین C به عنوان یک ویتامین محلول در آب عمدتاً مربوط به خواص کاهندگی واکنش‌های اکسیداسیون می‌باشد (۸). همچنین، مطالعات اپیدمیولوژیک فراوانی نشان داده است که رژیم‌های غذایی غنی از ویتامین C به واسطه مهار آسیب‌های اکسیداتیو، قادر به کاهش سمیت‌های بافتی ترکیبات شیمیایی متعدد می‌باشند (۹). ژل رویال نیز که محصول ترش‌حی غدد تحت حلقی و فکی زنبورهای کارگر و حاوی ترکیبات مهمی هم‌چون اسیدهای آمینه، پروتئین‌ها، قندها، اسیدهای چرب، مواد معدنی و ویتامین‌ها می‌باشد، واجد گستره وسیعی از کارکردهای دارویی مانند ویژگی‌های آنتی‌اکسیدانت، ضدآماسی، ضد میکروبی، ضد آلرژی و ضد توموری و اثرات حفاظتی بر روی دستگاه‌های ایمنی، تولید مثلی و عصبی می‌باشد (۱۰). علاوه بر این، بررسی‌های صورت گرفته از کارآیی ویتامین C و ژل رویال در کاهش سمیت قلبی حکایت دارد (۱۱، ۱۲). بر این اساس، هدف مطالعه حاضر ارزیابی اثرات محافظتی احتمالی ژل رویال و ویتامین C در برابر سمیت قلبی ناشی از فنیل‌هیدرازین در موش می‌باشد.

## مواد و روش‌ها

برای این پژوهش، فنیل‌هیدرازین از شرکت (Sigma Aldrich P6926) و ویتامین C (۵۰۰ میلی‌گرم در ۵ میلی‌لیتر) از شرکت دارو پخش (تهران-ایران) تهیه شد. ژل رویال استفاده شده در این مطالعه از کندوهای زنبورستان‌های شهرستان ارومیه استحصال گردید. به منظور انجام این مطالعه تجربی تصادفی شده

شاهددار، تعداد ۶۴ سر موش سفید کوچک آزمایشگاهی نر بالغ با وزن ۲۵-۲۰ گرم از مرکز پرورش و نگهداری حیوانات آزمایشگاهی دانشکده دامپزشکی دانشگاه ارومیه تهیه گردید. حیوانات پیش از آغاز مطالعه به مدت دو هفته به شرایط محیطی عادت داده شدند و در تمام طول مطالعه، در قفس‌هایی از جنس پلی‌کربنات در دمای  $25 \pm 2$  درجه سانتی‌گراد و تحت چرخه روشنایی - تاریکی ۱۲ ساعته با دسترسی آزاد به آب و غذای فشرده مخصوص حیوانات آزمایشگاهی نگهداری شدند. تمامی موارد اخلاقی مربوط به کار با حیوانات آزمایشگاهی در روند انجام این مطالعه بر اساس دستورالعمل‌های مصوب کمیته اخلاق دانشکده صورت پذیرفت و حیوانات به صورت تصادفی به هشت گروه هشت سری به شرح ذیل تقسیم شدند: حیوانات گروه شاهد روزانه ۰/۱ میلی‌لیتر به- صورت داخل‌صفافی سرم فیزیولوژی دریافت می- نمودند. در گروه فنیل‌هیدرازین، فنیل‌هیدرازین به میزان ۶۰ میلی‌گرم به ازای هر کیلوگرم وزن بدن به صورت داخل‌صفافی هر ۴۸ ساعت جهت القاء کم‌خونی همولیتیک به حیوانات تجویز گردید (۱۳). حیوانات گروه فنیل‌هیدرازین + ویتامین C، علاوه بر فنیل-هیدرازین، ویتامین C را نیز به میزان ۲۵۰ میلی‌گرم به ازای هر کیلوگرم وزن بدن به صورت داخل‌صفافی چهار ساعت قبل از تجویز فنیل‌هیدرازین دریافت می- کردند (۱۴). در گروه فنیل‌هیدرازین + ژل رویال، حیوانات علاوه بر فنیل‌هیدرازین، ژل رویال را نیز به میزان ۱۰۰ میلی‌گرم به ازای هر کیلوگرم وزن بدن به- صورت خوراکی چهار ساعت قبل از تجویز فنیل-هیدرازین دریافت می‌نمودند (۱۵). حیوانات گروه فنیل‌هیدرازین + ویتامین C + ژل رویال، علاوه بر فنیل-هیدرازین، ویتامین C به میزان ۲۵۰ میلی‌گرم به ازای هر کیلوگرم وزن بدن به صورت داخل‌صفافی و ژل رویال به میزان ۱۰۰ میلی‌گرم به ازای هر کیلوگرم وزن بدن به- صورت خوراکی چهار ساعت قبل از تجویز فنیل

هیدرازین دریافت می‌کردند. در گروه ویتامین C، ویتامین C به میزان ۲۵۰ میلی‌گرم به ازای هر کیلوگرم وزن بدن به صورت داخل‌صفافی به حیوانات تجویز شد. حیوانات گروه ژل رویال، ژل رویال را به میزان ۱۰۰ میلی‌گرم به ازای هر کیلوگرم وزن بدن به صورت خوراکی دریافت می‌کردند. در گروه ویتامین C + ژل رویال، موش‌ها ویتامین C را به همراه ژل رویال به میزان مشابه گروه‌های قبل بدون تجویز فنیل‌هیدرازین دریافت می‌نمودند.

این مطالعه ۳۵ روز به طول انجامید و تمامی حیوانات موجود در هشت گروه ذکر شده ۲۴ ساعت پس از آخرین تیمار، آسان‌کشی شدند و متعاقب توزین، نمونه‌های خون توسط سرنگ‌های استریل به- صورت مستقیم از قلب جمع‌آوری گردیدند. جهت استحصال سرم، نمونه‌ها در ۳۰۰۰ دور به مدت پنج دقیقه سانتریفیوژ شدند. پس از کالبدگشایی، قلب‌ها با رعایت اصول استریل برداشت شدند، با استفاده از ترازوی با دقت یک هزارم گرم وزن گردیدند و جهت ثبوت به محلول ثبوتی فرمالین ۱۰ درصد منتقل گشتند. ظرفیت آنتی‌اکسیدانت تام سرم (TAC)، با استفاده از روش FRAP مورد اندازه‌گیری قرار گرفت. در این روش در pH اسیدی ایجاد شده توسط بافر استات، رنگ آبی تولیدشده به واسطه احیای یون‌های فریک (Fe+3) کمپلکس Fe+3-TPTZ و تبدیل آن‌ها به یون‌های فرو (Fe+2)، در طول موج ۵۹۳ نانومتر و به صورت اسپکتروفتومتریک مورد سنجش قرار می- گیرد (۱۶). به منظور تعیین میزان پراکسیداسیون لیپیدی، سطح تولید مالون‌دی‌آلدئید (MDA) به عنوان شاخص ارزیابی این فرآیند در نمونه‌های سرمی بر اساس واکنش با اسید تیوباربیتوریک و تولید محصولی رنگی با حداکثر جذب نوری در ۵۳۲ نانومتر مورد ارزیابی قرار گرفت و بر اساس منحنی کالیبراسیون استاندارد MDA محاسبه و به صورت نانومول در هر میلی‌گرم پروتئین بیان شد (۱۷). همچنین برای اندازه‌گیری

نرمال بودن توزیع داده‌ها، نتایج این مطالعه با استفاده از بسته نرم‌افزاری SPSS نسخه ۱۹ مورد ارزیابی آماری قرار گرفتند. جهت مقایسه بین گروه‌ها آنالیز واریانس یک طرفه و به دنبال آن تست تعقیبی دانکن مورد استفاده قرار گرفت. مقدار  $p < 0.05$  برای تعیین سطح معنی‌داری بین گروه‌ها در نظر گرفته شد.

### یافته‌ها

#### تغییرات وزن بدن و قلب

مقایسه میانگین وزن حیوانات در پایان مطالعه نشان داد که گروه فنیل‌هیدرازین کاهش معنی‌داری ( $p < 0.05$ ) را نسبت به گروه شاهد نشان می‌دهد. استفاده از ویتامین C و ژل رویال به تنهایی و با هم به همراه فنیل‌هیدرازین موجب افزایش معنی‌دار ( $p < 0.05$ ) وزن حیوانات نسبت به گروه فنیل‌هیدرازین شد. مقایسه میانگین وزن قلب در گروه‌های مختلف نشان داد که افزایش مشاهده شده در گروه فنیل-هیدرازین نسبت به گروه شاهد معنی‌داری نمی‌باشد. کاهش ناشی از تجویز ویتامین C و ژل رویال به تنهایی و با هم به همراه فنیل‌هیدرازین در وزن قلب نیز در مقایسه با گروه فنیل‌هیدرازین معنی‌دار نبود (جدول ۱).

سوپراکسید دیسموتاز (SOD) نیز از کیت اختصاصی Ransod به روش رنگ‌سنجی استفاده شد. برای تعیین میزان فعالیت آنزیم کراتین کیناز از کیت ایزوفرم کراتین کیناز MB یا CK-MB (پیش‌تاز طب، تهران، ایران) استفاده شد. ایزوفرم کراتین کیناز MB به طور اختصاصی برای تشخیص فعالیت آنزیم کراتین کیناز در قلب بکار می‌رود (۱۲). فعالیت بالای آنزیم کراتین کیناز MB قابل تشخیص در سرم است. اندازه‌گیری بر اساس دستورالعمل سازنده کیت انجام شد.

نمونه‌های بافتی قلب پس از ثبوت، به همراه مشخصات درون ظروف مخصوص قرار گرفتند و متعاقب طی مراحل معمول پاساژ بافتی، با استفاده از پارافین مذاب قالب‌گیری شدند. سپس، با استفاده از دستگاه میکروتوم برش‌هایی به ضخامت ۵ الی ۶ میکرومتر از قلب‌های پارافینی تهیه گردیدند و در نهایت رنگ‌آمیزی هماتوکسیلین - اتوزین جهت رنگ‌آمیزی نمونه‌ها مورد استفاده قرار گرفت. از رنگ‌آمیزی تری کروم ماسون برای بررسی میزان فیبروزی شدن بافت قلبی استفاده شد.

با توجه به کمی و پیوسته بودن داده‌ها، تعداد گروه‌های مستقل مورد ارزیابی و نیز متعاقب اطمینان از

جدول ۱. مقایسه میانگین وزن بدن و قلب در گروه‌های مختلف آزمایشی

گروه‌ها	وزن اولیه (گرم)	وزن نهایی (گرم)	اختلاف وزن اولیه و نهایی (گرم)	وزن قلب (گرم)
کنترل	۲۱/۵۸±۰/۴۳	۳۴/۵۸±۰/۴۱	۱۳/۰۸±۰/۴۵	۰/۱۹۸±۰/۰۳
فنیل‌هیدرازین	۲۲/۰۸±۰/۶۱	۲۷/۹۱±۰/۶۳ <sup>a</sup>	۵/۹۱±۰/۸۷ <sup>a</sup>	۰/۲۴۲±۰/۰۵
فنیل‌هیدرازین + ویتامین C	۲۲/۲۸±۰/۴۱	۳۱/۷۵±۰/۴۰ <sup>ab</sup>	۹/۰۶±۰/۵۵ <sup>ab</sup>	۰/۲۱۵±۰/۰۴
فنیل‌هیدرازین + ژل رویال	۲۱/۹۱±۰/۷۰	۳۳/۱۵±۰/۴۶ <sup>b</sup>	۱۱/۲۳±۰/۶۹ <sup>ab</sup>	۰/۲۱۷±۰/۰۴
فنیل‌هیدرازین + ویتامین C + ژل رویال	۲۲/۲۵±۰/۶۱	۳۳/۲۵±۰/۴۸ <sup>b</sup>	۱۰/۹۱±۰/۵۰ <sup>ab</sup>	۰/۲۱۵±۰/۰۴
ویتامین C	۲۲/۰۸±۰/۴۹	۳۴/۶۶±۰/۴۴ <sup>b</sup>	۱۲/۵۸±۰/۸۷ <sup>b</sup>	۰/۲۰۳±۰/۰۵
ژل رویال	۲۲/۲۵±۰/۶۱	۳۶/۷۵±۰/۴۲ <sup>b</sup>	۱۴/۶۶±۰/۵۱ <sup>b</sup>	۰/۱۹۷±۰/۰۳
ویتامین C + ژل رویال	۲۲/۳۳±۰/۶۲	۳۵/۹۱±۰/۲۳ <sup>b</sup>	۱۳/۵۸±۰/۵۶ <sup>b</sup>	۰/۱۹۸±۰/۰۲

داده‌ها بر اساس میانگین ± انحراف معیار بیان شده‌اند.

a: وجود اختلاف معنی‌دار در مقایسه با گروه شاهد ( $p < 0.05$ )

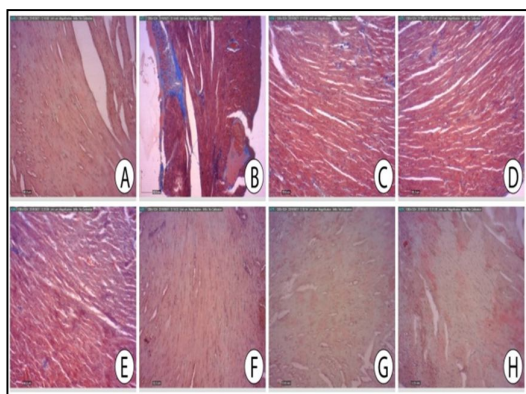
b: وجود اختلاف معنی‌دار در مقایسه با گروه فنیل‌هیدرازین ( $p < 0.05$ )

## مطالعات بافت‌شناسی و هیستوشیمیایی

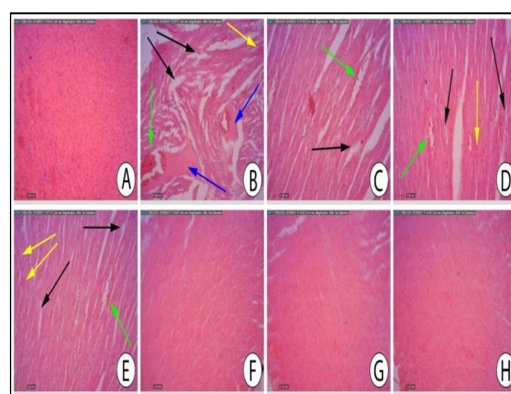
بررسی یافته‌های مطالعات بافت‌شناسی مشخص نمود که برخلاف نمای ساختار طبیعی بافت قلبی در گروه کنترل، در گروه دریافت‌کننده فنیل-هیدرازین آسیب‌های بافتی مانند ادم منتشر، خونریزی، احتقان گلبول‌های قرمز، آگزودای هیالینی و نکروز مشاهده شد. در گروه‌هایی که ویتامین C و ژل رویال دریافت کرده بودند، با هم به همراه فنیل‌هیدرازین دریافت کرده بودند، علی‌رغم این‌که ویتامین C و ژل رویال توانسته بودند تا حدود زیادی آسیب‌های بافت قلبی اشاره شده را کاهش دهند، اما آسیب‌های بافتی ادم و آگزودای هیالینی کماکان به صورت محدودتری وجود داشت. هیچ تفاوت قابل توجهی بین گروه کنترل و گروه‌هایی که ویتامین C و ژل رویال به تنهایی و با هم دریافت کرده بودند مشاهده نشد (تصویر ۱).

نشد. تفاوت قابل توجهی در ساختار قلب با گروه کنترل دیده نشد.

در ارتباط با بررسی میزان فیبروزی شدن بافت قلبی نتایج حاکی از افزایش بافت فیبروزی در گروه دریافت‌کننده فنیل‌هیدرازین نسبت به گروه کنترل بود. به طوری که این افزایش بافت فیبروزی در گروه فنیل‌هیدرازین نسبت به گروه کنترل به طور واضح قابل مشاهده بود. در گروه‌هایی که ویتامین C و ژل رویال به تنهایی و با هم به همراه فنیل‌هیدرازین دریافت کرده بودند، ویتامین C و ژل رویال توانسته بودند میزان فیبروزی شدن بافت قلبی را کاهش دهند. هیچ تفاوت قابل توجهی از نظر میزان فیبروزی شدن بافت قلبی بین گروه کنترل و گروه‌هایی که ویتامین C و ژل رویال به تنهایی و با هم دریافت کرده بودند، مشاهده نشد (تصویر ۲).



تصویر ۲. نمای میکروسکوپی از بافت قلبی در گروه‌های مختلف آزمایشی مربوط به رنگ‌آمیزی تری کروم ماسون. A: گروه کنترل. ساختار طبیعی بافت قلبی دیده می‌شود. B: گروه فنیل‌هیدرازین. نشان‌دهنده آسیب‌های قلبی ناشی از فنیل‌هیدرازین، افزایش بافت فیبروزی در گروه دریافت‌کننده فنیل‌هیدرازین نسبت به گروه کنترل مشهود است. C-D-E: گروه‌های دریافت‌کننده ویتامین C و ژل رویال به تنهایی و با هم به همراه فنیل‌هیدرازین. ویتامین C و ژل رویال تا حدود زیادی توانسته بودند آسیب‌های بافت‌شناسی حاصل از تزریق فنیل‌هیدرازین را جبران کنند. ویتامین C و ژل رویال توانسته بودند میزان فیبروزی شدن بافت قلبی را کاهش دهند. F-G-H: گروه‌های دریافت‌کننده ویتامین C و ژل رویال به تنهایی. هیچ تفاوت قابل توجهی از نظر میزان فیبروزی شدن بافت قلبی بین گروه کنترل و گروه‌هایی که ویتامین C و ژل رویال به تنهایی و با هم دریافت کرده بودند، مشاهده نشد.

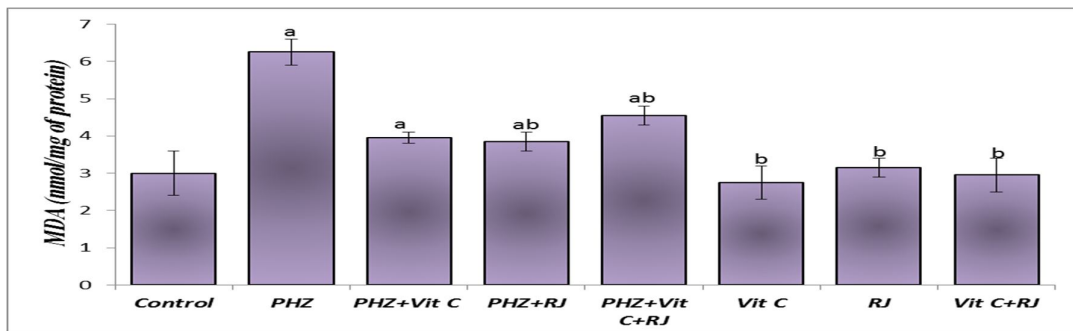


تصویر ۱. نمای میکروسکوپی از بافت قلبی در گروه‌های مختلف آزمایشی مربوط به رنگ‌آمیزی هماتوکسیلین-انوزین. A: گروه کنترل. ساختار طبیعی بافت قلبی دیده می‌شود. B: گروه فنیل‌هیدرازین. نشان‌دهنده آسیب‌های قلبی ناشی از فنیل‌هیدرازین، ادم منتشر (فلش سیاه رنگ)، خونریزی و احتقان گلبول‌های قرمز (فلش سبز رنگ)، آگزودای هیالینی (فلش آبی رنگ) و نکروز (فلش زرد رنگ). C-D-E: گروه‌های دریافت‌کننده ویتامین C و ژل رویال به تنهایی و با هم به همراه فنیل‌هیدرازین. ویتامین C و ژل رویال تا حدود زیادی توانسته بودند آسیب‌های بافت‌شناسی حاصل از تزریق فنیل‌هیدرازین را جبران کنند. آسیب‌های بافتی ادم و آگزودای هیالینی کماکان به صورت محدودتری وجود داشت. F-G-H: گروه‌های دریافت‌کننده ویتامین C و ژل رویال به تنهایی. در این گروه‌ها آسیب‌های قلبی اشاره شده، دیده

## ارزیابی‌های بیوشیمیایی

بررسی‌های بیوشیمیایی سرمی صورت گرفته در گروه‌های مختلف آزمایشی آشکار ساخت که متعاقب تجویز فنیل‌هیدرازین، میزان MDA (نمودار ۱) افزایش و میزان SOD (نمودار ۲) و ظرفیت آنتی-اکسیدانت تام TAC (نمودار ۳) کاهش معنی‌داری ( $p < 0.05$ ) را در مقایسه با گروه کنترل نشان می‌دهند. تجویز ویتامین C و ژل رویال به تنهایی و با هم به همراه فنیل‌هیدرازین، کاهش معنی‌داری در میزان MDA (نمودار ۱) و در عین حال افزایش معنی‌داری در میزان SOD (نمودار ۲) و TAC (نمودار ۳) را در مقایسه با

گروهی که تنها فنیل‌هیدرازین را دریافت کرده بودند، موجب گردید. فعالیت آنزیم کراتین کیناز MB در سرم اندازه‌گیری شد و نتایج افزایش معنی‌داری ( $p < 0.05$ ) را در میزان آنزیم کراتین کیناز MB در گروه فنیل‌هیدرازین نسبت به گروه کنترل نشان داد. گروه‌های دریافت‌کننده ویتامین C و ژل رویال به تنهایی و با هم به همراه فنیل‌هیدرازین دارای اختلاف معنی‌دار ( $p < 0.05$ ) هم با گروه فنیل‌هیدرازین و هم با گروه کنترل بودند. تفاوت معنی‌داری بین گروه کنترل و حیواناتی که ویتامین C و ژل رویال به تنهایی و با هم دریافت کرده بودند، وجود نداشت (نمودار ۴).



نمودار ۱. میانگین میزان مالون‌دی‌آلدئید در سرم گروه‌های مختلف آزمایشی

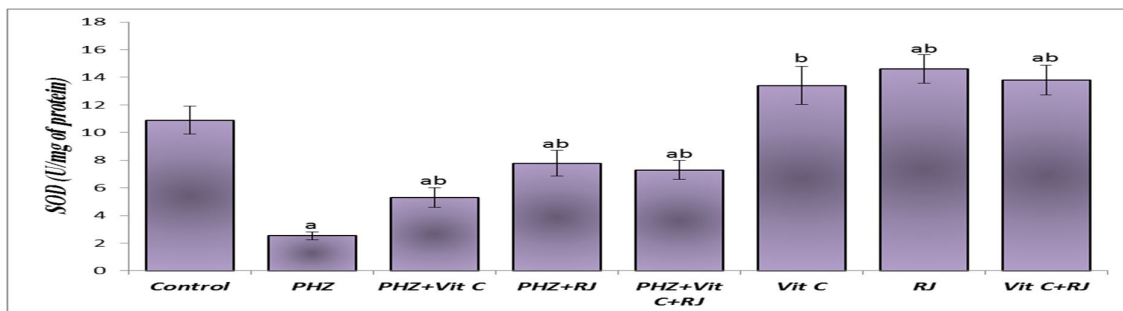
PHZ: فنیل‌هیدرازین، Vit C: ویتامین C، RJ: ژل رویال، Con: شاهد

MDA: مالون‌دی‌آلدئید، nmol/mg of protein: نانومول بر میلی‌گرم پروتئین

داده‌ها بر اساس میانگین  $\pm$  انحراف معیار بیان شده‌اند.

a: وجود اختلاف معنی‌دار در مقایسه با گروه شاهد ( $p < 0.05$ )

b: وجود اختلاف معنی‌دار در مقایسه با گروه فنیل‌هیدرازین ( $p < 0.05$ )



نمودار ۲. مقایسه میانگین میزان سوپراکسید دیسموتاز در سرم گروه‌های مختلف آزمایشی

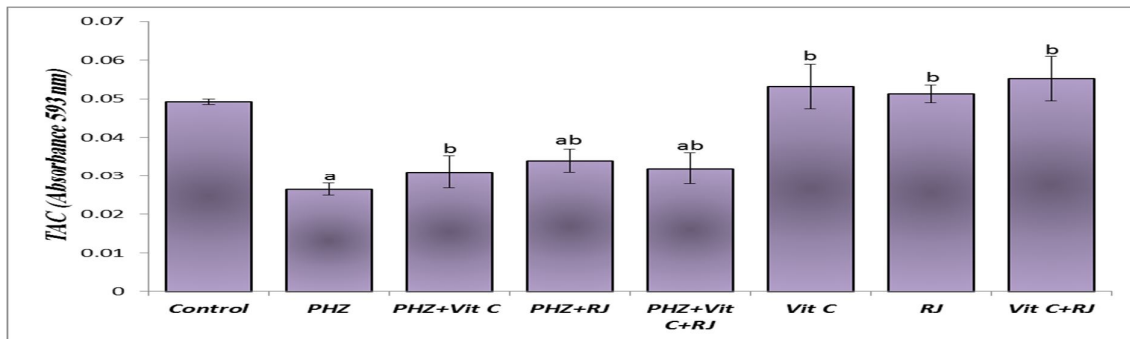
PHZ: فنیل‌هیدرازین، Vit C: ویتامین C، RJ: ژل رویال، Con: کنترل

SOD: سوپراکسید دیسموتاز، U/mg of protein: واحد بین‌المللی بر میلی‌گرم پروتئین

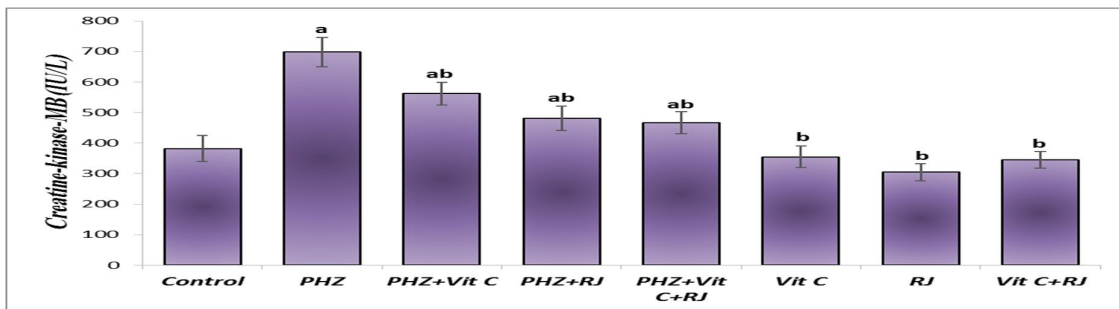
داده‌ها بر اساس میانگین  $\pm$  انحراف معیار بیان شده‌اند.

a: وجود اختلاف معنی‌دار در مقایسه با گروه شاهد ( $p < 0.05$ )

b: وجود اختلاف معنی‌دار در مقایسه با گروه فنیل‌هیدرازین ( $p < 0.05$ )



نمودار ۳. میانگین میزان ظرفیت آنتی‌اکسیدانت تام سرم در گروه‌های مختلف آزمایشی PHZ: فنیل‌هیدرازین، Vit C: ویتامین C، RJ: ژل رویال، Con: شاهد  
TAC: ظرفیت آنتی‌اکسیدانت تام، Absorbance 593 nm: طول موج جذبی ۵۹۳ نانومتر  
داده‌ها بر اساس میانگین  $\pm$  انحراف معیار بیان شده‌اند.  
a: وجود اختلاف معنی‌دار در مقایسه با گروه شاهد ( $p < 0/05$ )  
b: وجود اختلاف معنی‌دار در مقایسه با گروه فنیل‌هیدرازین ( $p < 0/05$ )



نمودار ۴. میانگین میزان آنزیم کراتین کیناز MB سرم در گروه‌های مختلف آزمایشی PHZ: فنیل‌هیدرازین، Vit C: ویتامین C، RJ: ژل رویال، Con: شاهد  
Creatine-Kinase-MB: آنزیم کراتین کیناز MB، IU/L: واحد بین‌المللی بر لیتر  
داده‌ها بر اساس میانگین  $\pm$  انحراف معیار بیان شده‌اند.  
a: وجود اختلاف معنی‌دار در مقایسه با گروه شاهد ( $p < 0/05$ )  
b: وجود اختلاف معنی‌دار در مقایسه با گروه فنیل‌هیدرازین ( $p < 0/05$ )

## بحث

در مقایسه با بافت‌های دیگر اندک می‌باشد. به همین دلیل بافت قلب نسبت به استرس اکسیداتیو حساسیت بیشتری دارد (۱۲). مطالعات پیشین نشان داده است که فنیل‌هیدرازین به واسطه ایجاد همولیز شدید، موجبات آزاد شدن مقادیر زیادی هموگلوبین را فراهم می‌آورد. هموگلوبین آزاد پلاسما و محصولات کاتابولیک آن مانند آهن که کاتالیزورهای بالقوه‌ای برای آسیب‌های ناشی از رادیکال‌های آزاد محسوب می‌گردند به همراه متابولیت‌های اکسیدانت فنیل‌هیدرازین موجب بروز آسیب‌های اکسیداتیو در بافت قلبی می‌گردند (۷). با

جایگاه منحصر به فرد قلب تحت عنوان اندامی، جهت عمل خونرسانی و به تبع آن انتقال اکسیژن و سایر مواد مغذی به سایر بافت‌ها، ارزیابی‌های بافت‌شناسی را به عنوان شاخصی جهت رصد سلامت این اندام مورد توجه قرار داده است. ماهیچه قلب قادر نیست اکسیژن را برای استفاده ذخیره کند، در حالی که برای عملکرد صحیح قلب باید به طور پیوسته، اکسیژن و سایر مواد مغذی تامین شوند. از سوی دیگر، میزان آنزیم‌های آنتی‌اکسیدانت این بافت



توجه به یافته‌های مطالعه حاضر که هم‌راستا با نتایج پژوهش‌های متعدد در این زمینه نیز می‌باشند، چنین به نظر می‌رسد که شکل‌گیری پراکسیداسیون لیپیدی و نیز تضعیف دستگاه دفاع آنتی‌اکسیدانت بدن متعاقب تجویز فنیل‌هیدرازین، مکانیسم‌های اصلی دخیل در سمیت قلبی این ترکیب محسوب می‌گردند.

می‌توان بیان نمود که کم‌خونی یک اختلال خونی شایع در مهره داران می‌باشد که توسط عوامل متعددی ایجاد می‌گردد که مسمومیت‌های دارویی یکی از آن‌ها می‌باشد (۱۸). هیپوکسی ناشی از کم‌خونی باعث کاهش وزن بدن و تغییر فراسنجه‌های سرمی می‌گردد (۱۹). به خوبی نشان داده شده است که فنیل‌هیدرازین باعث افزایش تولید کلاژن و بافت فیبروزی شده و به دنبال آن موجب هیپرتروفی سلول‌های قلبی می‌شود که می‌توان از این طریق افزایش در وزن قلب در گروه‌های دریافت‌کننده فنیل‌هیدرازین را توجیه نمود (۲۰). از سوی دیگر، گزارشات متعددی بر نقش همولیز داخل‌عروقی ناشی از تنش‌های اکسیداتیو در بروز آسیب‌های سلولی و تغییرات ساختاری در بافت حیوانات تیمار شده با فنیل‌هیدرازین صحنه می‌گذارند (۲۰). همچنین، افزایش تولید رادیکال‌های آزاد به عنوان یکی از علل اصلی ادم، دژنراسیون و نکروز در بافت قلبی برشمرده می‌شود (۲۱). از این روی، بر اساس نتایج ارزیابی‌های بافت‌شناسی مطالعه حاضر، به نظر می‌رسد که شکل‌گیری تنش اکسیداتیو و نیز افزایش سطوح آهن آزاد در خون و بافت‌ها متعاقب تجویز فنیل‌هیدرازین، موجبات آسیب سلول‌های بافت قلبی را فراهم می‌آورند (۲۲). از طرفی نشان داده شده است که هیپوکسی و فنیل‌هیدرازین باعث هیپرتروفی، هیپرپلازی، آپاپتوز و فیبروزی شدن سلول‌های قلبی می‌شود که هم‌راستا می‌باشد با یافته‌های تحقیق کنونی، که نشان می‌دهد فنیل‌هیدرازین قادر به هیپرتروفی و به دنبال آن فیبروزی کردن بافت قلبی در موش سوری می‌باشد (۲۰، ۲۲) در توجیه تغییرات سرمی اشاره شده شاید

بتوان گفت که مولکول‌های مالون‌دی‌آلدهید با نفوذ به درون ساختار غشاء سلول موجب عدم تقارن در توزیع اجزاء لیپیدی غشاء می‌شود، علاوه بر این با ایجاد پیوندهای محکم با DNA سلول، موجب بروز صدمات و شکستگی‌هایی در کروموزوم می‌شود (۲۳). که افزایش میزان مالون‌دی‌آلدهید و همچنین افزایش استرس اکسیداتیو ناشی از آن در سرم حیوانات مبتلا به کم‌خونی ایجاد شده با فنیل‌هیدرازین شاید از طریق همین تغییرات توانسته باشد آسیب‌های وارده به سلول‌های قلبی را بوجود بیاورد. ژل رویال و ویتامین C در اینجا نیز تا حدودی نقش آنتی‌اکسیدانتی و محافظتی خود را ایفا کرده بودند. در مورد آنزیم سوپر اکسید دسموتاز (SOD) نیز فنیل‌هیدرازین باعث کاهش معنی‌داری آن نسبت به گروه کنترل گشته بود که دریافت ژل رویال و ویتامین C توانسته بودند باعث افزایش معنی‌دار آن شوند که با نتایج حاصل از بررسی‌های گذشته هم‌خوانی دارند (۲۴، ۲۵). آنزیم کراتین-کیناز MB شاخص بیوشیمیایی است که در هنگام نکروز میوکارد افزایش می‌یابد و به طور شایع در مطالعات آزمایشگاهی و در ارزیابی انفارکتوس قلبی مورد سنجش قرار می‌گیرد. همچنین سطح سرمی آنزیم کراتین‌کیناز MB به صورت گسترده و روتین به عنوان نشانگر جهت تشخیص نکروز و سمیت قلبی استفاده می‌شود (۱۲). از یافته‌های دیگر این مطالعه اثر محافظتی ویتامین C و ژل رویال بر افزایش سطح سرمی آنزیم کراتین‌کیناز MB در اثر فنیل‌هیدرازین بود که این افزایش سطح آنزیم کراتین‌کیناز MB در اثر نکروز میوکارد ناشی فنیل‌هیدرازین قبل‌ا نشان داده شده است (۲۶). هم‌چنین ما نشان دادیم که تجویز ویتامین C و ژل رویال می‌تواند به طور قابل ملاحظه‌ای نکروز میوکارد و دیگر خسارات بافتی ناشی فنیل‌هیدرازین را بهبود داده و باعث کاهش قابل توجهی از سطح آنزیم کراتین‌کیناز MB می‌شود که هم‌راستا مطالعات پیشین می‌باشد (۱۱، ۱۲). همچنین نشان داده شده است

فنیل‌هیدرازین در قلب موش را کاهش می‌دهند. با این وجود، تایید کارایی درمانی ویتامین C و ژل رویال در موارد بالینی کم‌خونی و مسمومیت‌های ناشی از فنیل-هیدرازین نیازمند طرح‌ریزی مطالعات تجربی گسترده‌تر و نیز کارآزمایی‌های بالینی می‌باشد.

### تشکر و قدردانی

نگارندگان مقاله بر خود لازم می‌دانند مراتب تشکر و قدردانی خود را از معاونت‌های پژوهشی دانشگاه تهران و دانشگاه ارومیه به سبب حمایت‌هایشان از این مطالعه اعلام دارند.

### منابع

1. Karbownik M, Reiter RJ, Garcia JJ, Tan D. Melatonin reduces phenylhydrazine-induced oxidative damage to cellular membranes: evidence for the involvement of iron. *Int J Biochem Cell Biol* 2000; 32(10):1045-54.
2. Berger J. Phenylhydrazine haematotoxicity. *J Appl Biomed* 2007; 5: 125-30.
3. Pesquero J, Alfaro V, Palacios L. Acid-base analysis during experimental anemia in rats. *Can J Physiol Pharmacol* 2000; 78(10): 774-80.
4. Misra HP, Fridovich I. The oxidation of phenylhydrazine: superoxide and mechanism. *Biochemistry* 1976; 15(3): 681-7.
5. Mozafari AA, Shahrooz R, Ahmadi A, Malekinjad H, Mardani K. Protective effect of ethyl pyruvate on mice sperm parameters in phenylhydrazine induced hemolytic anemia. *Veterinary Research Forum* 2016; 7(1): 63-8.
6. Kalantari Hesari A, Shahrooz R, Ahmadi A, Malekinejad H, Saboory E. Crocin prevention of anemia-induced changes in structural and functional parameters of mice testes. *Journal of Applied Biomedicine* 2015; 13(3): 213-223.
7. Swann JW, Contrera JF. Depletion of cardiac norepinephrine during two forms of hemolytic anemia in the rat. *Circ Res* 1976; 38(3): 179-84.
8. Hipólito UV, Callera GE, Simplicio JA, De Martinis BS, Touyz RM, Tirapelli CR. Vitamin C prevents the endothelial dysfunction induced by acute ethanol intake. *Life Sci* 2015; 141: 99-107.

که ترکیبات واجد ویژگی‌های آنتی‌اکسیدانتی قادر است آسیب‌ها و سمیت قلبی ناشی از استرس اکسیداتیو مانند دوکسورویسین و پاکلیتاکسل را کاهش دهد که با نتایج حاصل از مطالعه حاضر در تطابق می‌باشد (۱۲)، (۲۷).

تجویز ویتامین C و ژل رویال به تنهایی و با هم به همراه فنیل‌هیدرازین در این مطالعه، موجب کاهش قابل‌ملاحظه آسیب‌های قلبی در موش‌های تیمار شده با فنیل‌هیدرازین گردید. یافته‌های حاصل از تحقیقات پیشین در این زمینه نیز کارایی ترکیبات واجد ویژگی‌های آنتی‌اکسیدانت را در کاهش آسیب‌های قلبی مورد تایید قرار داده است (۱۹). به نظر می‌رسد ویتامین C و ژل رویال به سبب دارا بودن عملکردهای آنتی-اکسیدانت و ضدآماسی، به واسطه مهار واکنش‌های آماسی و پراکسیداسیون لیپیدی و نیز تقویت فعالیت دستگاه دفاع آنتی‌اکسیدانت بدن می‌توانند موجب بهبود نسبی آسیب‌های اکسیداتیو در قلب موش گردند (۱۱)، (۱۲). همچنان که مطالعات صورت پذیرفته در گذشته نیز نشان داده‌اند که ویتامین C در برابر بیماری‌های قلبی عروقی و ایسکمی رپر فیوژن (۲۸، ۲۹) و نیز آسیب‌های قلبی ناشی از ایزوپروتونول در موش‌های صحرایی واجد اثرات محافظتی می‌باشد (۳۰) و ژل رویال قادر است جراحات و آسیب‌های بافتی ناشی از پاکلیتاکسل در قلب موش‌های صحرایی (۱۲) را کاهش دهد.

### نتیجه‌گیری

با توجه به نتایج مطالعه حاضر چنین برمی‌آید که فنیل‌هیدرازین به واسطه افزایش تولید رادیکال‌های آزاد، پی‌ریزی تنش‌های اکسیداتیو، اختلال در متابولیسم آهن و نیز تضعیف دستگاه دفاع آنتی-اکسیدانت بدن، موجبات آسیب‌های سلولی و اختلالات ساختاری قلب موش را فراهم می‌آورد. در حالی که ویتامین C و ژل رویال به موجب قابلیت‌های آنتی-اکسیدانت و ضدالتهابی، عوارض بافتی ناشی از تجویز

9. Jin X, Su R, Li R, Song L, Chen M, Cheng L, et al. Amelioration of particulate matter-induced oxidative damage by vitamin c and quercetin in human bronchial epithelial cells. *Chemosphere* 2016; 144: 459-66.
10. Anbara H, Shahrooz R, Malekinejad H. The Protective Effect of Royal Jelly and Vitamin C Coadministration on Detrimental Effects of Phenylhydrazine-induced Hemolytic Anemia on the Parameters of Testicular Tissue in Adult Laboratory Mice. *Qom Univ Med Sci J* 2015; 9(8): 1-12.
11. Tahmasebi K, Jafari M, Ahmadi A. Evaluation of Oxidative Stress Biomarkers in Rat Heart Exposed to Diazinon and Vitamins E and C. *Horizon Med Sci* 2015; 21(1): 13-19
12. Malekinejad H, Ahsan S, Delkhosh-Kasmaie F, Cheraghi H, Rezaei-Golmisheh A, Janbaz-Acyabar H. Cardioprotective effect of royal jelly on paclitaxel-induced cardiotoxicity in rats. *Iran J Basic Med Sci* 2016; 19:221-227.
13. Gorustovich AA, Steimetz T, Giglio MJ, Guglielmotti MB. A histomorphometric study of alveolar bone modeling and remodeling under experimental anaemia and polycythaemia in rats. *Arch Oral Biol* 2006; 51(3): 246-51.
14. Yu F, Wang Z, Ju B, Wang Y, Wang J, Bai D. Apoptotic effect of organophosphorus insecticide chlorpyrifos on mouse retina in vivo via oxidative stress and protection of combination of vitamins C and E. *Exp Toxicol Pathol* 2008; 59(6): 415-23.
15. Shalizar Jalali A, Najafi G, Hosseinchi M, Sedighnia A. Royal jelly alleviates sperm toxicity and improves in vitro fertilization outcome in Stanazolol-treated mice. *Iran J Reprod Med* 2015; 13(1): 15-22.
16. Shalizar Jalali A, Hasanzadeh S, Malekinejad H. Achillea millefolium inflorescence aqueous extract ameliorates cyclophosphamide-induced toxicity in rat testis: stereological evidences. *Chin J Nat Med* 2012; 10(4): 247-54.
17. Najafi G, Farokhi F, Jalali AS, Akbarzadeh Z. Protection against cyclosporine-induced reprotoxicity by Satureja khuzestanica essential oil in male rats. *Int J Fertil Steril* 2016; 9(4): 548-57.
18. Bishop ML, Duben-Engelkirk J, Fody E. *Clinical chemistry*. 4th ed. Lippincott: Williams and Wilkins Publication; 2000.
19. Thirunavukkarasu V, Antitha Nandhini AT, Anuradha CV. Cardiac lipids and antioxidant status in high fructose rats and the effect of  $\alpha$ -lipoic acid. *Nutr Metab Cardiovasc Dis* 2004; 14(6): 351-7.
20. Lim YK, Jenner A, Ali AB, Wang Y, Hsu SI, Chong SM, et al. Haptoglobin reduces renal oxidative DNA and tissue damage during phenylhydrazine-induced hemolysis. *Kidney Int* 2000; 58(3): 1033-44.
21. Vafapour M, Nematbakhsh M, Monajemi R, Mazaheri S, Talebi A, Talebi N, et al. Effect of  $\gamma$ -aminobutyric acid on kidney injury induced by renal ischemia-reperfusion in male and female rats: gender-related difference. *Adv Biomed Res* 2015; 4: 158.
22. Norman TD, Mc BR. Cardiac hypertrophy in rats with phenylhydrazine anemia. *Circulation research* 1958; 6(6): 765-70.
23. Seyedalipour B, Barimani N, Dehpour Jooybari A, Hosseini S M, Oshrieh M. Histopathological Evaluation of Kidney and Heart Tissues after Exposure to Copper Oxide Nanoparticles in Mus musculus. *JBUMS* 2015; 17(7): 44-50
24. Sun X, Hoage T, Bai P, Ding Y, Chen Z, Zhang R, et al. Cardiac Hypertrophy Involves Both Myocyte Hypertrophy and Hyperplasia in Anemic Zebrafish. *PloS one* 2009; 4(8): e6596.
25. Ravie O, Lake PE. The phospholipids-bound fatty acids of fowl and turkey spermatozoa. *Anim Report Sci* 1985; 9: 189-192.
26. Nuttall FQ, Wedin DS. A simple rapid colorimetric method for determination of creatine kinase activity. *The Journal of Laboratory and Clinical Medicine* 1966; 68(2): 324-32.
27. Andreadou I, Sigala F, Iliodromitis EK, Papaefthimiou M, Sigalas C, Aligiannis N, et al. Acute doxorubicin cardiotoxicity is successfully treated with the phytochemical oleuropein through suppression of oxidative and nitrosative stress. *J Mol Cell Cardiol* 2007; 42(3): 549-558.
28. Hao J, Li WW, Du H, Zhao ZF, Liu F, Lu JC, et al. Role of Vitamin C in Cardioprotection

of Ischemia/Reperfusion Injury by Activation of Mitochondrial KATP Channel. *Chemical & pharmaceutical bulletin* 2016; 64(6): 548-57.

29. Lynch SM, Gaziano JM, Frei B. Ascorbic acid and atherosclerotic cardiovascular disease. *Sub-cellular biochemistry* 1996; 25: 331-67.

30. Buttros JB, Bergamaschi CT, Ribeiro DA, Fracalossi AC, Campos RR. Cardioprotective actions of ascorbic acid during isoproterenol-induced acute myocardial infarction in rats. *Pharmacology* 2009; 84(1) :29-37.