

## گزارش مورد

مجله دانشگاه علوم پزشکی رفسنجان

دوره هفتم، شماره چهارم، زمستان ۱۳۸۷، ۲۸۰-۲۷۵

# گزارش یک مورد سندرم ناخن زرد با توزیع خانوادگی

سیدمهدی سیدمیرزایی<sup>۱</sup>

دریافت مقاله: ۸۶/۰۹/۰۶ ارسال مقاله به نویسنده جهت اصلاح: ۸۷/۰۳/۲۱ دریافت اصلاحیه از نویسنده: ۸۷/۱۰/۱۰ پذیرش مقاله: ۸۷/۱۰/۱۱

### چکیده

**زمینه و هدف:** سندرم ناخن زرد (Yellow Nail Syndrome) سندرم نادری است که به دلیل آسیب و یا انسداد عروق لنفاتیک ایجاد می‌شود. این بیماری با تغییرات ناخنی، ادم لنفاوی، درگیری سیستم تنفسی و دفع پروتئین از دستگاه گوارش مشخص می‌شود.

**شرح حال:** بیمار خانم نوزده ساله‌ای که با علائم اسهال، ادم منتشر، تغییرات ناخنی و کاهش شدید آلبومین سرم مراجعه کرده بود. با توجه به یافته‌های فوق و نیز پس از بررسی‌های لازم، سندرم ناخن زرد در وی تشخیص داده شد. در پیگیری انجام شده سه کودک از خانواده مادری وی مبتلا به سندرم ناخن زرد بودند.

**نتیجه‌گیری:** سندرم ناخن زرد گرچه بیماری ناشیایی است اما می‌تواند به صورت خانوادگی دیده شده و در چندین نسل بروز کند.

**واژه‌های کلیدی:** سندرم ناخن زرد، ادم لنفاوی، انتروپاتی از دست دهنده پروتئین، توزیع خانوادگی

### مقدمه

سندرم ناخن زرد (Yellow Nail Syndrome) سندرم نادری است که اکثراً به صورت اتوزوم غالب به ارث می‌رسد. موارد تک‌گیر و نیز به صورت سندرم پارانئوپلاستیک برخی از تومورها نیز گزارش شده است [۱]. این سندرم یک نفر از هر دو هزار نفر را در اروپا درگیر می‌کند. در ایالات متحده آمریکا حدود دویست هزار نفر به سندرم ناخن زرد مبتلا هستند [۲]. این سندرم که با تغییرات ناخنی، ادم لنفاوی و درگیری دستگاه تنفسی مشخص می‌شود. برای اولین بار white و samman در سال ۱۹۶۴، سندرم ناخن زرد را با معرفی سیزده بیمار توصیف کردند [۳]. wells، در سال ۱۹۶۶ یک خانواده

با هشت مورد بیمار مبتلا به سندرم ناخن زرد را در دو نسل متوالی گزارش کرد [۴]. در بیماران توصیف شده توسط وی، علاوه بر تغییرات ناخنی، ادم پاها، صورت و طناب‌های صوتی نیز وجود داشت. در همان سال walace و zervas یک مورد سندرم ناخن زرد را با شروع ادم لنفاوی در سن ۱۰ سالگی توصیف کردند [۵]. اصلی‌ترین پدیده در سندرم ناخن زرد انسداد و یا آسیب لنفاتیک است.

### معرفی مورد

بیمار خانم نوزده ساله، دیپلمه، اهل و ساکن کرمان بود که از نظر بررسی ادم منتشر و اسهال ارجاع داده شده بود. در سابقه پزشکی، وی از حدود هشت سالگی به تناوب دچار ادم

۱- (نویسنده مسؤول) استادیار گروه آموزشی داخلی، دانشگاه علوم پزشکی رفسنجان

تلفن: ۰۳۹۱-۸۲۲۰۰۰۱، فاکس: ۰۳۹۱-۸۲۲۰۰۲۲، پست الکترونیکی: mehdi5533@yahoo.com



شکل ۲- ناخن‌های دست بیمار

سایر معاینات از جمله وضعیت علائم حیاتی، معاینه سر و گردن، قفسه سینه، قلب، شکم و سیستم عصبی - روانی و نتایج آزمون‌های کبدی، کلیوی، تیروئید، میزان قند، کراتینین و الکترولیت‌های سرم طبیعی بوده و آزمایش مستقیم مدفوع و نیز تست چربی مدفوع به روش کیفی منفی بودند. موارد غیر طبیعی در این دوره از بررسی‌های آزمایشگاهی عبارت بودند از:

پروتئین تام سرم: ۳/۴ گرم در دسی‌لیتر

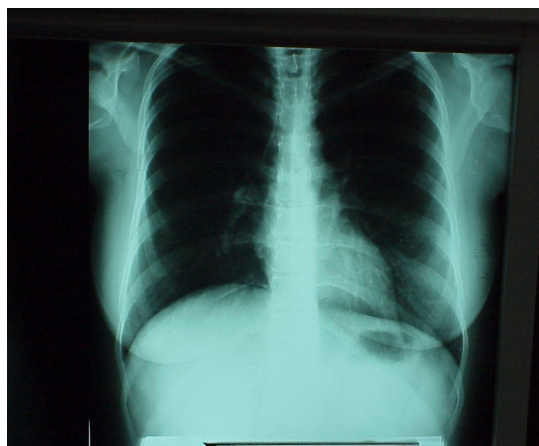
آلبومین سرم: ۲/۳ گرم در دسی‌لیتر

تعداد کل گلبول‌های سفید خون: ۴۸۰۰ سلول در میلی‌متر مکعب

درصد سلول‌های چند هسته‌ای (PMN): ۸۷٪ (میزان نرمال ۸۰-۶۰٪)

درصد لنفوسیت‌ها ۱۳٪ (میزان نرمال: ۴۰-۲۰٪)

عکس قفسه سینه از نظر بیماری بافت بینابینی ریه، افیوژن پرده جنب و بزرگی قلب منفی بود (شکل ۳).



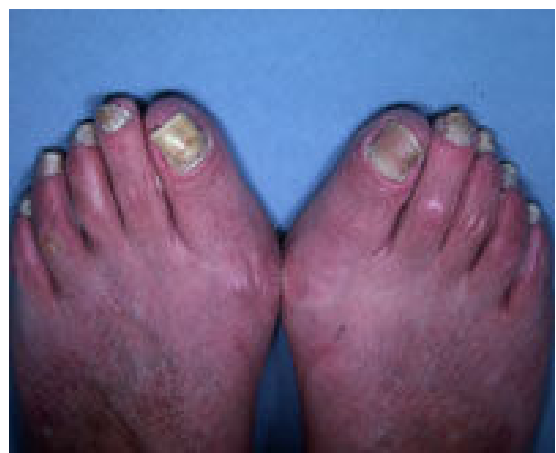شکل ۳- عکس قفسه سینه بیمار

اندام‌ها می‌شده که بدون دخالت درمانی برطرف می‌گردیده و دوباره عود می‌نموده است. در سال‌های کودکی، پیگیری خاصی انجام نشده بود.

در سال ۱۳۸۵ جهت بررسی در بیمارستان بستری گردیده بود. اقدامات انجام شده در زمان بستری عبارت بودند از: سونوگرافی داپلر عروق اندام تحتانی از نظر ترومبوز وریدهای عمقی، طبیعی بودن آزمایشات کلیوی و ادراری از نظر دفع پروتئین و نیز آزمایشات کبدی از جمله ترانس آمیناز و زمان پروترومبین (PT) بودن تست‌ها ... منفی بودن میزان جزء سوم و چهارم کمپلمان (C<sub>3</sub> و C<sub>4</sub>) و در حد طبیعی آنتی‌بادی ضد هسته‌ای (ANA) منفی بود. تنها یافته قابل ذکر در زمان بستری، کاهش آلبومین و پروتئین تام سرم بوده است. بیمار پس از ترخیص تحت درمان با قرص تریامترن - اچ به میزان یک قرص در روز قرار گرفته بود. اما برگشت ادم به صورت متناوب ادامه داشته است. شکایت بیمار در مراجعه کنونی، تورم بدن و اسهال متناوب بود. سابقه سرفه، تنگی نفس کوششی، طپش قلب، تب، خستگی، خواب‌آلودگی، بی‌اشتهایی، تهوع، استفراغ، زردی چشم‌ها و تغییر در میزان دفع ادرار را ذکر نمی‌کرد.

در معاینه بالینی، ادم منتشر گوده‌گذار در اندام‌ها و صورت همراه با پتوز خفیف پلک‌ها مشهود بود.

معاینه ناخن‌های دست و پای بیمار، شکنندگی، تغییر شکل و زرد رنگ بودن آنها نشان می‌داد [شکل ۱ و ۲].



شکل ۱- پای بیمار

با تشخیص سندرم ناخن زرد برای بیمار، علاوه بر توصیه به استفاده از جوراب الاستیک و پرهیز از نمک و مراقبت از ناخن‌ها، قرص اسپرونولاکتون، کلسیم، ویتامین D و ویتامین E تجویز شد. در نوبت دوم پودر وی - ام پروتئین (ویتامین + مینرال + پروتئین) به داروهای بیمار اضافه شد. در مراجعات بعدی، ادم بیمار کاهش و میزان آلومین و پروتئین تام سرم افزایش یافته بود [جدول ۱]. چربی با زنجیره متوسط نیز به رژیم درمانی بیمار افزوده شد.

با توجه به شرح حالی که بیمار از وجود علائم ناخنی مشابه در سه کودک از خانواده مادری داد آن سه مورد نیز مورد معاینه قرار گرفتند که یافته‌های بالینی تأیید کننده ابتلای آن‌ها به سندرم ناخن زرد بود.

جدول ۱- تغییرات آلومین و پروتئین تام سرم قبل و بعد از درمان

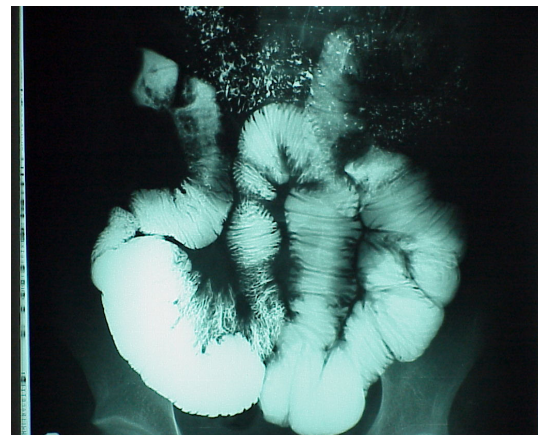
وضعیت درمانی معیار آزمایشگاهی	قبل از درمان (بررسی مرحله اول)	قبل از درمان (بررسی مرحله دوم)	بعد از درمان
آلومین سرم (گرم در دسی لیتر)	۲/۲	۲/۳	۴/۱
پروتئین تام سرم (گرم در دسی لیتر)	۴/۵	۴/۳	۶/۵

## بحث

سندرم ناخن زرد یک اختلال نادر است که با تغییرات ناخنی، ادم لنفاوی، افیوژن عود کننده پلور و با شیوع کمتری برونشکتازی و سینوزیت مشخص می‌شود [۶]. از نظر ژنتیک مولکولی، موتاسیون در ژن FOXC2 بر روی کروموزوم 16q24.3 به اثبات رسیده است [۷]. این بیماری به صورت اتوزوم غالب به ارث می‌رسد و مهم‌ترین فاکتور خطر برای بروز آن، وجود یک فرد مبتلا در خانواده است، گرچه موارد تک‌گیر (اسپورادیک) نیز گزارش شده‌اند. از نظر بروز بیماری، نشانگان آن بسیار متغیر است و تغییرات در بروز بیماری، الزاماً نشان‌دهنده تغییرات ژنتیکی نیست [۴]. سن معمول برای بروز بیماری، میانسالی است ولی سن بروز از هفته بیست و سوم حاملگی در جنین هیدروپس فتالیس زرد [۶] تا پنجاه سالگی [۷] نیز گزارش شده است. سه تظاهر عمده بیماری عبارتند از

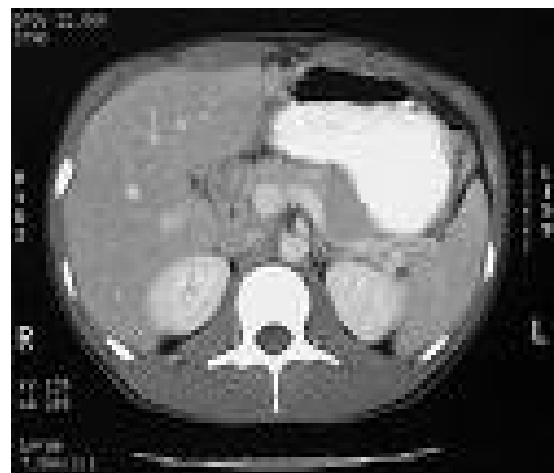
اکوکاردیوگرافی از نظر افیوژن پریکارد منفی بود. بررسی دریچه‌های قلب و کسر جهشی بطن چپ نیز طبیعی بودند. بررسی سونوگرافی شکم از نظر بزرگی ارگان‌های داخل شکمی منفی بود. بیمار از نظر بیماری‌های گوارشی دفع‌کننده پروتئین مورد بررسی قرار گرفت.

اندوسکوپي فوقانی و بیوپسی از معده به منظور بررسی گاستروپاتی هیپرتروفیک انجام شد که طبیعی بود. کولونوسکوپي و بیوپسی به منظور بررسی بیماری‌های التهابی روده انجام گرفت که نمای ظاهری مخاط و گزارش بافت شناسی طبیعی بودند. ترانزیت روده باریک با ماده حاجب یافته‌ای دال بر بیماری‌های سوء جذبی نشان نداد (شکل ۴)



شکل ۴- روده باریک بیمار

سی تی اسکن شکم با کنتراست خوراکی و وریدی یافته‌ای غیرطبیعی در ارگان‌های شکمی و از جمله پانکراس نشان نداد (شکل ۵).



شکل ۵- سی تی اسکن شکم بیمار

به جهت تکمیل بررسی‌ها، مدفوع از نظر وجود الفا-یک آنتی‌تریپسین بررسی شد که مثبت بود.

بیمار حاضر درگیری دستگاه تنفسی ( افیوژن پلور، برونشکتازی و سینوزیت) یا درگیری قلبی نداشت ولی گذشته از تغییرات ناخنی، از اسهال مزمن شکایت داشت. اسهال در تعدادی از این بیماران دیده می‌شود.

### نتیجه‌گیری

تشخیص سندرم ناخن زرد نیاز به دقت در معاینه بیمارانی دارد که با شکایاتی از قبیل اسهال مزمن، علائم مرتبط با درگیری دستگاه تنفسی، ادم اندام‌ها، درگیری قلبی یا افتادگی پلک‌ها مراجعه می‌کنند. معاینه ناخن‌های بیمار و توجه به سابقه علائم در خانواده سر نخ مهمی برای تشخیص سندرم ناخن زرد در مواردی است که بیمار با شکایات فوق مراجعه می‌کند و این دقت از تحمیل بسیاری از اقدامات پاراکلینیکی و بررسی‌های آزمایشگاهی بر بیمار، پیشگیری می‌کند.

تغییرات ناخنی، ادم لنفاوی و درگیری سیستم تنفسی. پتوز پلک‌ها نیز در برخی موارد گزارش شده که علتی برای آن توضیح داده نشده است. آزمون آزمایشگاهی خاصی برای تشخیص این بیماری وجود ندارد و تشخیص آن عمدتاً بالینی است. درمان خاصی نیز برای این بیماری وجود ندارد. تغییرات ناخنی ماندگار هستند گر چه در موارد نادری برگشت تغییرات ناخنی دیده شده است. محلول‌های موضعی ویتامین E و هم‌چنین درمان خوراکی با ایتراکانزول در ضایعات ناخنی مؤثر بوده‌اند [۸].

برخی مطالعات، تأثیر ویتامین E خوراکی را بر سندرم ناخن زرد نشان داده‌اند [۹]. در صورت وجود افیوژن پلور، استفاده از OK-432 برای پلورودزیس مؤثر بوده است [۱۰]. لنفوپنی، ناشی از دفع لنفوسیت‌ها از دستگاه گوارش است.

## References

- [1] Bayramgurler, Dilek MD, Devge, Cem MD; Basdas, Fusun MD; Yildiz, Fusun MD; Tore, Guzin MD. *Int J Dermatol*, 1997; 37(6): 444-6.
- [2] Luyten C, Andre J, Walraevens C, De Donker P. Yellow nail syndrome and onychomycosis. Experience with itraconazole pulse therapy combined with vitamin E. *Dermatology*. 1996; 192(4): 406-8.
- [3] Samman PD; White WF. The 'yellow nail' syndrome. *Br J Dermatol*, 1964; 76: 153-7.
- [4] Wells, GC. Yellow nail syndrome: with familial primary hypoplasia of lymphatics, manifest late in life. *Proc Roy Soc Med*, 1966; 59(5): 447.
- [5] Zervas AJ, Wallace HJ. Yellow nail syndrome with bilateral bronchiectasis. *Proc Roy Soc Med*, 1966; 59: 448.
- [6] Varney VA, Cumberworth V, Sudderick R, Durham SR, Mackay IS. Rhinitis, sinusitis and the yellow nail syndrome: a review of symptoms and response to treatment in 17 patients. *Clin Otolaryngol Allied Sci*, 1994; 19(3): 237-40.
- [7] Finegold DN, Kimak MA, Lawrence EC, Levinson KL, Cherniske EM, Pober BR, et al. Truncating mutations in FOXC2 cause multiple lymphedema syndromes. *Hum Molec Genet*, 2001; 10(11): 1185-9.
- [8] Williams HC, Buffham R, du Vivier A. Successful use of topical vitamin E solution in the treatment of nail changes in yellow nail syndrome. *Arch Dermatol*, 1991; 127(7): 1023-8.
- [9] Fawcett RS, Linford S, Stulberg DL. Nail abnormalities: clues to systemic disease. *Am Fam Physician*, 2004; 69(6): 1417-24
- [10] Yamagishi T, Hatanaka N, Kamemura H, Nakazawa I, Hirano Y, Kodaka N. Idiopathic yellow nail syndrome successfully treated with OK-432. *Intern Med*, 2007; 46(14): 1127-30.

## The Report of a Case of Yellow Nail Syndrome with Familial Distribution

**S.M. Seyed Mirzaei<sup>1</sup>**

Received: 27/11/07

Sent for Revision: 10/06/08

Received Revised Manuscript: 30/12/08

Accepted: 31/12/08

**Background and Objective:** Yellow Nail Syndrome is a rare syndrome caused by lymphatic vessels injury or obstruction. This syndrome is manifested by nail changes, lymphedema, pulmonary involvement and protein losing enteropathy.

**History:** A 19 year old young girl was presented by diarrhea, generalized edema, nail changes and severe hypoalbuminemia. According to the above findings, yellow nail syndrome was diagnosed. Her family history showed that three infants from maternal ancestral side were also involved.

**Conclusion:** Although yellow nail syndrome is an uncommon disease but can be presented with familial pattern and in successive generations.

**Key words:** Yellow Nail Syndrome, lymphedema, protein losing, enteropathy, familial distribution

---

1- Assistant Prof., Dept. of Internal Medicine, University of Medical Sciences, Rafsanjan, Iran  
(Corresponding Author) Tel: (0391) 8220001, Fax: (0391) 8220022, E-mail: mehdi5533@yahoo.com