

مقاله پژوهشی

مجله دانشگاه علوم پزشکی رفسنجان

دوره نهم، شماره اول، بهار ۱۳۸۹، ۱۴-۳

تجویز مورفین خوراکی سبب تأخیر در تکوین قشر بویایی در موش بزرگ آزمایشگاهی نژاد ویستار در دوران جنینی می‌گردد: یک مطالعه مورفومتریک

جواد فحانیک بابایی<sup>۱</sup>، مهرانگیز صدوقی<sup>۲</sup>، حمیرا زردوز<sup>۳</sup>، هدایت صحرائی<sup>۴</sup>، حسین بهادران<sup>۵</sup>، ساغر سعیدآبادی<sup>۱</sup>، حسین دشت‌نورد<sup>۶</sup>، سیروس جلیلی<sup>۷</sup>، سیمین ریاحی<sup>۷</sup>

دریافت مقاله: ۸۷/۵/۳۰ ارسال مقاله به نویسنده جهت اصلاح: ۸۸/۱/۲۰ دریافت اصلاحیه از نویسنده: ۸۸/۳/۱۶ پذیرش مقاله: ۸۸/۴/۲۰

چکیده

زمینه و هدف: مطالعات قبلی نشان داده‌اند که مصرف مورفین در طی دوران بارداری می‌تواند منجر به تأخیر در نمو جنین و یا عملکرد غیر طبیعی دستگاه عصبی شود. این پژوهش به بررسی اثر مصرف مورفین توسط مادر بر تکوین قشر بویایی در موش‌های بزرگ آزمایشگاهی نژاد ویستار پرداخته است.

مواد و روش‌ها: در این تحقیق مداخله‌ای- تجربی از ۱۲ سر موش بزرگ آزمایشگاهی نژاد ویستار با محدوده وزنی ۲۵۰-۳۰۰ گرم استفاده شد. گروه آزمایش ۰/۰۵ میلی‌گرم بر کیلوگرم مورفین در آب آشامیدنی و گروه کنترل فقط آب آشامیدنی دریافت کردند. در روز ۱۹ بارداری موش‌ها با کلروفورم کشته شده و جنین‌ها طی عمل جراحی از بدن حیوان خارج و به منظور فیکس شدن به مدت دو هفته در محلول فرم آلدیید ۱۰٪ قرار گرفتند. سپس جنین‌ها با استفاده از ترازوی دیجیتال توزین شده و طول سری-دمی، محور پشتی-شکمی، فرونتال-اکسی‌پیتال، عرض شکم و طول محور دوطرفی آهیانه آنها اندازه‌گیری شد. جنین‌ها مراحل پردازش بافتی را طی کرده و پس از برش‌گیری و رنگ‌آمیزی با روش هماتوکسیلین-اُئوزین و نیترات نقره از نظر تکوین قشر بویایی مورد بررسی میکروسکوپی قرار گرفتند.

یافته‌ها: کاهش طول محور پشتی-شکمی و فرونتال-اکسی‌پیتال (به ترتیب  $p < 0/05$  و  $p < 0/01$ ) و عدم تغییر طول محور سری-دمی، عرض شکم و طول محور دو طرفی آهیانه و نیز کاهش وزن جنین‌ها در گروه آزمایش مشاهده شد. از نظر بافت‌شناسی تأخیر رشد در سه لایه قشر بویایی و هم‌چنین کاهش تراکم سلول‌ها و زوائد نوروها در گروه آزمایش وجود داشت ( $p < 0/05$ ). نتیجه‌گیری: این پژوهش نشان داد که مصرف خوراکی مورفین در دوران بارداری باعث بروز نقص در تکوین قشر بویایی جنین و تأخیر رشد سلول‌ها در این ناحیه از مغز و هم‌چنین موجب کاهش وزن و طول جنین می‌گردد. این آسیب‌ها ممکن است منشاء تغییرات رفتاری دیده شده در حیواناتی باشد که از مادران باردار معتاد به دنیا آمده‌اند.

واژه‌های کلیدی: مورفومتري، قشر بویایی، مورفین، موش صحرائی

- ۱- مربی گروه آموزشی زیست‌شناسی، دانشگاه آزاد اسلامی، واحد تهران شمال
- ۲- استادیار گروه آموزشی زیست‌شناسی، دانشگاه آزاد اسلامی، واحد تهران شمال
- ۳- استادیار گروه آموزشی فیزیولوژی، دانشکده پزشکی، دانشگاه علوم پزشکی شهید بهشتی
- ۴- (نویسنده مسئول) دانشیار گروه آموزشی فیزیولوژی و بیوفیزیک، دانشکده پزشکی و مرکز تحقیقات علوم اعصاب کاربردی، دانشگاه علوم پزشکی بقیه‌الله (عج)
- تلفن: ۰۲۱-۲۶۱۲۷۲۵۷، دورنگار: ۰۲۱-۲۶۱۲۷۲۵۷، پست الکترونیکی: h.sahraei@bmsu.ac.ir
- ۵- استادیار گروه آموزشی علوم تشریح، دانشکده پزشکی و مرکز تحقیقات علوم رفتاری، دانشگاه علوم پزشکی بقیه‌الله (عج)
- ۶- استادیار گروه آموزشی علوم تشریح، دانشکده پزشکی دانشگاه علوم پزشکی کرمانشاه
- ۷- مربی گروه آموزشی فیزیولوژی، دانشکده پزشکی، دانشگاه علوم پزشکی ارتش

## مقدمه

اعتیاد یکی از مشکلات جوامع بشری امروز است و دولت‌ها برای یافتن علل و ریشه آن و هم‌چنین مبارزه با آن هر ساله مخارج هنگفتی را هزینه می‌کنند [۱]. اعتیاد در کشور ما شایع است به طوری که فرزندان متولد شده از مادران معتاد بعد از تولد دارای عوارض ناشی از مصرف مواد مخدر توسط مادران خود هستند. مصرف مواد مخدر توسط مادران باردار موجب تأخیر در نمو جنین و ایجاد نقایص جنینی همچون اسپینابیفیدا (بسته نشدن انتهای ستون مهره‌ها و در نتیجه بیرون ماندن نخاع شوکی) می‌شود [۲-۴]. علاوه بر این، علایم زیادی در نوزادان مادران معتاد به اوپیوئیدها گزارش شده است که بنا بر برخی تحقیقات این علایم ممکن است به دلیل تأخیر در تمایز دستگاه عصبی باشد [۲-۳].

مطالعات در مدل‌های حیوانی نیز نشان داده‌اند که تجویز مورفین در دوران جنینی باعث بروز عقب‌ماندگی در رشد و تکامل دستگاه عصبی می‌گردد. به عنوان مثال، تزریق روزانه مورفین به داخل تخم مرغ از طریق سرنگ‌های بسیار باریک باعث کاهش فعالیت حرکتی در جوجه می‌شود که محققان علت آن را اختلال در کار دستگاه عصبی دانسته‌اند. این کار هم‌چنین تکوین سیستم عصبی اتونوم جوجه را به تأخیر می‌اندازد [۵]. تجویز مورفین به خرگوش‌های باردار نیز باعث کاهش وزن جفت و اندام‌های مختلف جنین از جمله مغز، کبد و کلیه می‌شود [۳]. تزریق مورفین به گوسفند حامله، غلظت گلوکز خون جنین را به دلیل کاهش نفوذپذیری جفت کاهش می‌دهد [۶]. این امر می‌تواند رشد کلی جنین و هم‌چنین تکامل دستگاه عصبی را به تأخیر اندازد.

آزمایش‌ها نشان داده‌اند که مورفین می‌تواند به راحتی از سد خونی جفت گذشته و بر سلول‌های جنینی اثر بگذارد [۷-۸]. مورفین اثر تأخیری قوی بر تکوین سیستم اعصاب مرکزی جنین دارد و اگر طی مرحله حساس بسته شدن لوله عصبی به موش تجویز شود، با اتصال به گیرنده‌های اپیاتی سیستم اعصاب مرکزی نواقص شدیدی نظیر اگزونسفالی، کرانیوشیزیس، براكیوری و اشکالاتی در بسته شدن لوله عصبی ایجاد می‌کند [۹].

مورفین با اتصال به گیرنده‌های اوپیوئیدی مانند گیرنده‌های مو، کاپا و دلتا اثرات خود را در بدن القاء می‌کند [۱۰-۱۱]. فعال شدن این گیرنده‌ها منجر به کاهش تولید آدنوزین منو فسفات حلقوی (cAMP)، افزایش خروج یون پتاسیم و کاهش ورود یون کلسیم به سلول می‌شود [۱۲]. این اثرات در نهایت به کاهش فعالیت سلول منجر می‌شود.

بررسی‌های گذشته با روش تزریق مورفین به حیوانات و آن هم فقط در طی روزهای معینی از بارداری (به خصوص روزهای ۹ تا ۱۲ بارداری) انجام گرفته است که نمی‌تواند الگوی مناسبی برای مصارف دارویی در انسان باشد [۱۳]. این مطلب ثابت شده است که تزریق، منجر به القای استرس در حیوانات می‌شود [۱۳]. به منظور اجتناب از این امر و ایجاد تشابه با الگوی مصرف دارو با انسان که کاملاً تصادفی و بدون توجه به روزها و یا دوره‌های خاص در بارداری است، در این پژوهش از روش تجویز مورفین خوراکی در آب حیوانات استفاده شده است [۱۳]. در تحقیقات قبلی نشان داده شده است که تجویز مورفین خوراکی اثرات مخربی در تکوین صفحه عصبی [۱۴]، لوله عصبی [۱۵]، عقده‌های قاعده‌ای [۱۶]، قشر فرونتال مخ [۱۷] و پیاز بویایی [۱۸] در موش بزرگ و مخچه [۱۹] در

قرار داد و بهتر است هر بخش جداگانه مورد بررسی قرار گیرد.

### مواد و روش‌ها

این پژوهش تجربی مداخله‌ای، در آزمایشگاه مرکز تحقیقات علوم اعصاب دانشگاه بقیه‌ا... (عج) در زمستان سال ۱۳۸۴ انجام شد و از موش‌های ماده باکره صحرایی نژاد ویستار با میانگین وزنی ۳۰۰-۲۵۰ گرم استفاده شد (موش‌های بارداری اول). موش‌ها در قفس‌های ۲ تایی و در درجه حرارت محیط ( $24 \pm 1$  درجه سانتی‌گراد) با دوره نوری طبیعی (۱۲ ساعت روشنایی و ۱۲ ساعت تاریکی) نگهداری شدند. در طول دوره آزمایش آب و غذای کافی در اختیار موش‌ها قرار گرفت.

در این مطالعه، سولفات مورفین تهیه شده از شرکت تماد ایران به صورت خوراکی استفاده گردید. موش‌ها به دو گروه تقسیم شده و هر گروه شامل شش سر موش بود. تعداد ۱۲ سر موش سالم ماده در گروه‌های دوتایی با یک موش نر بالغ جفت شدند و پس از حصول اطمینان از بارداری (با مشاهده اسپرم در گسترش واژنی)، صبح روز بعد از موش نر جدا شده و در همان گروه‌های دو تایی نگهداری گردیدند. از این زمان به بعد (روز صفر جنینی)، گروه‌های آزمایشی مقدار ۰/۰۵ میلی‌گرم در میلی‌لیتر مورفین به صورت روزانه دریافت کردند (برای دو موش ۰/۴۵ میلی‌گرم مورفین در ۹۰ میلی‌لیتر آب شرب لوله‌کشی شهر). میزان مورفین مصرفی برای ۱۴ میلی‌لیتر آب به ازای هر ۱۰۰ گرم وزن موش محاسبه گردید اما سعی بر این بود که هر مقدار آب مورد نیاز حیوان بود در اختیار آنها قرار داده شود. لازم به توضیح است که در این روش با توجه به مدت زمان تجویز مورفین و نیز مقدار بسیار کم آن نسبت به روش معمول القاء اعتیاد به مورفین

موش کوچک آزمایشگاهی دارد. با توجه به نقش مهم سیستم بویایی در کنترل رفتارهای مهمی مانند تغذیه، حافظه و تولید مثل که مستقیماً با بقای فرد یا گونه فرد در ارتباط هستند [۲۰]، در مطالعه حاضر اثر تجویز خوراکی مورفین در تکوین قشر بویایی در جنین موش‌های بزرگ آزمایشگاهی نژاد ویستار بررسی شد. با توجه به مطالعه قبلی در مورد بررسی تأثیر مورفین در دوران بارداری بر تکوین پیاز بویایی در موش بزرگ آزمایشگاهی که توسط همین گروه انجام شده است [۱۸] ممکن است این سؤال مطرح شود که چرا این مطالعه با نتایج مطالعه فوق ادغام نشده و به طور جداگانه مطرح می‌شود؟ برای پاسخ بایستی به نقش مجزای هر کدام از این دو سیستم در پردازش اطلاعات بویایی و ارتباط آنها با مراکز دیگر دستگاه عصبی اشاره کرد [۲۰]. در این مورد بایستی ذکر نمود که گرچه هر دو بخش مورد مطالعه قسمت‌هایی از دستگاه بویایی موش بزرگ به شمار می‌روند، اما قشر بویایی با مدارهایی که پس از تولد ایجاد می‌کند، در مهم‌ترین عملکردهای مغز در جهت بقای فرد دخالت دارد. این ناحیه از مغز در ایجاد و پایداری شناخت و رفتارهای شناختی نقش عمده‌ای دارد [۲۰]. قشر بویایی در تغییر و یا تعدیل فعالیت‌های احشایی نیز نقش دارد. از سوی دیگر، قشر بویایی را به دلیل ارتباطاتی که با استریاتوم شکمی ایجاد می‌کند، مسئول بروز پاسخ‌های حرکتی به بوهای خاص در حیوان می‌دانند [۲۰]. این در حالی است که پیاز بویایی به طور عمده مسئول ارسال دسته‌بندی شده اطلاعات بویایی به قسمت‌های مختلف مرتبط با بویایی از جمله قشر مخ و هیپوتالاموس می‌باشد [۲۰]. به دلیل این تفاوت عملکردی، به نظر می‌رسد که نمی‌توان نقش هر دو بخش را با هم و در یک مطالعه مورد بررسی

بویایی را بر عهده دارند [۲۰]، در این تحقیق تمرکز بر روی قشر اولیه بویایی و تغییرات آن بود زیرا این ناحیه مهم‌ترین دریافت‌کننده اطلاعات بویایی از پیاز بویایی در موش بزرگ آزمایشگاهی می‌باشد [۲۰]. ضخامت هر یک از لایه‌ها، میانگین ضخامت و مساحت سه لایه در قشر بویایی، در گروه آزمایش و گروه کنترل با نرم‌افزار موتیک اندازه‌گیری شد. دستگاه مورد استفاده شامل میکروسکوپی است که توسط یک نرم‌افزار با رایانه و نمایشگر ارتباط دارد. این نرم‌افزار علاوه بر این که امکان عکس‌برداری از لام‌ها را فراهم می‌کند، توانایی اندازه‌گیری‌های مختلف را نیز دارد. تعداد سلول‌ها در هر لایه شمارش شده و گروه کنترل با گروه آزمایش مورد مقایسه قرار گرفت.

**تجزیه و تحلیل آماری:** اطلاعات به صورت میانگین  $\pm$  انحراف معیار بیان شدند. اطلاعات توسط نرم‌افزار SPSS ویراست ۹/۵ و آزمون t غیر مزدوج مورد تجزیه و تحلیل قرار گرفتند. در تمام موارد  $p < 0/05$  به عنوان مرز معنی‌دار بودن در نظر گرفته شد.


### نتایج

**الف - تعداد کل جنین‌ها:** تعداد کل جنین‌ها در این تحقیق در گروه کنترل ۴۳ ( $7/2 \pm 0/2$ ) عدد و در گروه آزمایشی ۳۷ ( $6/2 \pm 0/1$ ) عدد از ۶ سر موش باردار در هر گروه بود. این نتایج از نظر آماری تفاوت معنی‌داری نداشت.

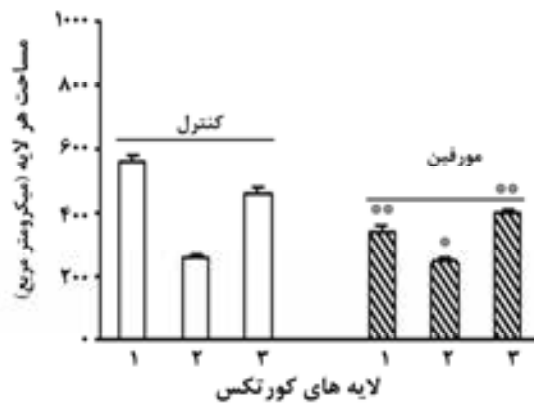
**ب - مشاهدات ماکروسکوپی:** در این بررسی وزن جنین‌ها در گروه‌های کنترل و آزمایشی بر حسب میلی‌گرم اندازه‌گیری شد. تجویز مورفین خوراکی توانست سبب کاهش وزن جنین‌ها در گروه آزمایشی شود ( $2/5 \pm 0/5$  گرم در گروه کنترل در مقابل  $1/8 \pm 0/6$  گرم در گروه آزمایشی،  $p < 0/05$ ).

به روش خوراکی [۱۲]، حیوانات معتاد محسوب نمی‌شدند و به همین دلیل این روش تنها به بررسی اثر دارو بر تکوین جنین تمرکز دارد و هیچ کدام از الگوهای مصرف مورفین از جمله الگوی ایجاد اعتیاد، الگوی مصرف مزمن، الگوی ضد اضطراب و یا الگوی ضد درد را شامل نمی‌شود؛ هر چند که تا حدودی به الگوی مصرف مزمن دارو نزدیک است. در روز ۱۹ بارداری، موش‌ها با کلروفورم کشته شده و جنین‌ها به همراه رحم از بدن موش‌های مادر خارج و به محلول فرمالین ۱۰٪ برای مدت یک هفته انتقال یافتند (این جنین‌ها به دلیل استفاده از کلروفورم مرده بودند و از نظر قوانین کار با حیوانات قرار دادن آنها در فرمالین مشکلی نداشت).

پس از یک هفته محلول فرمالین جنین‌ها تعویض شد، جنین‌ها از آندومتر رحم جدا گردیده و توسط ترازوی دیجیتالی Sartorius با دقت  $0/0001$  گرم توزین شدند. سپس به وسیله کولیس (نوع CCCP) با دقت  $0/05$  میلی‌متر طول‌های سری - دمی، محور پشتی - شکمی، فرونتال - اکسی‌پیتال، عرض شکم و طول محور دو طرفی آهیانه جنین‌ها اندازه‌گیری گردید. جنین‌ها در دستگاه پردازش بافتی قرار گرفته و آماده قالب‌گیری شدند. برای قالب‌گیری، سر جنین‌ها از تنه جدا شده و داخل پارافین قرار گرفت. مراحل برش‌گیری از بلوک‌ها توسط میکروتوم (ساخت FIST آلمان) انجام شد و برش‌هایی به طور عرضی (Transversal) به ضخامت ۷ میکرومتر به صورت سریال تهیه گردید. این برش‌ها روی لام‌ها قرار گرفته و به روش‌های هماتوکسیلین - ائوزین (H&E) و نیترات نقره رنگ‌آمیزی شدند. پس از رنگ‌آمیزی و آماده‌سازی، لام‌ها مورد بررسی میکروسکوپی قرار گرفتند. لازم به توضیح است که نواحی متعددی در قشر مخ پردازش اطلاعات



نمودار ۲- اثر مورفین خوراکی بر میانگین ضخامت سه لایه در قشر بویایی در جنین های ۱۹ روزه. اطلاعات به صورت میانگین  $\pm$  انحراف معیار بیان شده است. تعداد نمونه بین ۶-۹ سر بوده است.  $p < 0.05$  \*




نمودار ۳- اثر مورفین خوراکی بر میانگین مساحت سه لایه در منطقه قشر بویایی در جنین های ۱۹ روزه. اطلاعات به صورت میانگین  $\pm$  انحراف معیار بیان شده است. تعداد نمونه بین ۶-۹ سر بوده است.  $p < 0.05$  \* و  $p < 0.01$  \*\*

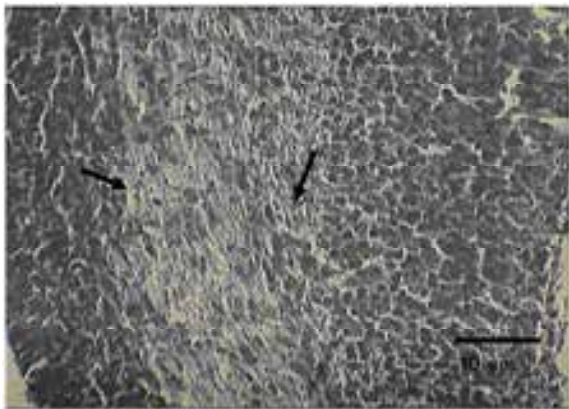
بررسی میکروسکوپی قشر بویایی این جنین ها به روش رنگ آمیزی هماتوکسیلین-آئوزین نشان داد که در گروه کنترل سه لایه جنینی قابل تمایز بوده و مرز مشخصی بین سه لایه دیده می شود. هم چنین لایه داخلی نسبت به دو لایه میانی و بیرونی رشد کمتری دارد (شکل ۱- ضمیمه ۱ و شکل ۲).

این اندازه گیری ها هم چنین نشان می دهد که تجویز مورفین خوراکی به موش های باردار سبب کاهش طول محور پشتی- شکمی ( $1/44 \pm 0/1$  میلی متر در گروه کنترل و  $0/95 \pm 0/2$  میلی متر در گروه آزمایش) و فرونتال-اکسی پیتال ( $1/96 \pm 0/1$  میلی متر در گروه کنترل در مقابل  $0/9 \pm 0/2$  میلی متر در گروه آزمایش) گردید (به ترتیب  $p < 0/05$  و  $p < 0/01$ ) ولی بر طول محور سری-دمی ( $2/55 \pm 0/1$  میلی متر در گروه کنترل در مقابل  $2/51 \pm 0/1$  میلی متر در گروه آزمایش)، عرض شکم ( $0/76 \pm 0/1$  میلی متر در گروه کنترل و  $0/68 \pm 0/1$  میلی متر در گروه آزمایش) و طول محور دو طرفی آهیانه ( $0/87 \pm 0/1$  میلی متر در گروه کنترل و  $0/76 \pm 0/1$  میلی متر در گروه آزمایش) جنین ها اثری نداشت.

ج- مشاهدات مورفومتریک: اندازه گیری مورفومتریک نشان داد که جنین های مربوط به مادران معتاد دارای میانگین تراکم سلولی کمتری در سه لایه (منطقه قشر بویایی) هستند ( $p < 0/01$ ). علاوه بر این، میانگین ضخامت بویایی ( $p < 0/05$ ) و نیز میانگین مساحت ( $p < 0/05$ ) قشر بویایی در گروه آزمایشی نسبت به گروه کنترل کاهش معنی داری را نشان می داد (نمودارهای ۱، ۲ و ۳).

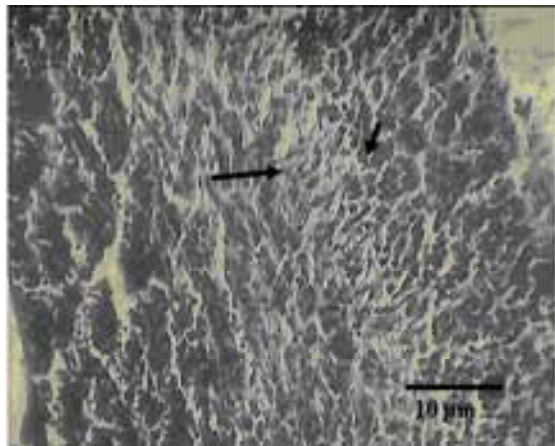


نمودار ۱- اثر مورفین خوراکی بر ضخامت هر یک از سه لایه داخلی، میانی و بیرونی در قشر بویایی در جنین های ۱۹ روزه. اطلاعات به صورت میانگین  $\pm$  انحراف معیار بیان شده است. تعداد نمونه بین ۶-۹ سر بوده است.  $p < 0/01$  \*\*

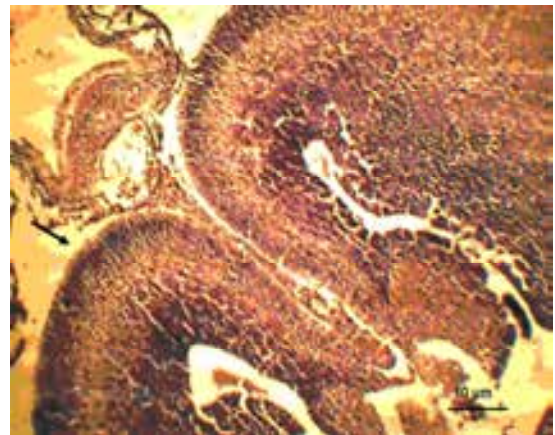


شکل ۲- تصویر میکروسکوپی کورتکس بویایی جنین موش های گروه کنترل با رنگ آمیزی هماتوکسیلین-انوزین. سه لایه قشر بویایی مشخص و مرز بین لایه ها قابل تشخیص هستند. پیکان ها محل مرز لایه های قشر را نشان می دهند (بزرگ نمایی  $\times 100$ ).

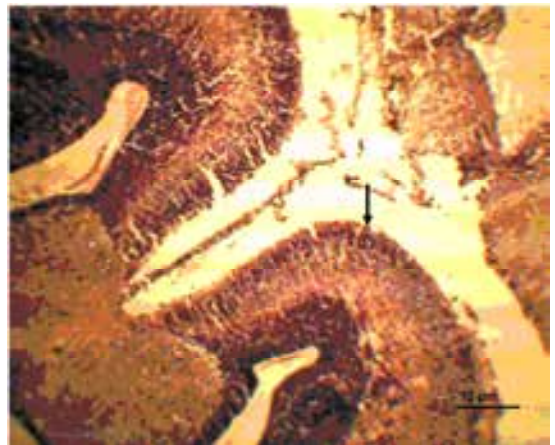
این نکته در رنگ آمیزی نیترات نقره نیز مشخص گردید (شکل های ۴ و ۵).



شکل ۳- تصویر میکروسکوپی کورتکس بویایی جنین موش های گروه آزمایش با رنگ آمیزی هماتوکسیلین-انوزین. سه لایه قشر بویایی نامشخص و مرز بین لایه ها قابل تشخیص نیستند. پیکان ها مرز لایه های قشر را نشان می دهند. به کاهش شدید ضخامت لایه میانی و افزایش ضخامت لایه داخلی توجه کنید (بزرگ نمایی  $\times 100$ ).




شکل ۱- ضمیمه ۱- تصویر قشر اولیه بویایی در گروه کنترل با بزرگ نمایی ۴۰ برابر (محل پیکان).



شکل ۱- ضمیمه ۲- تصویر قشر اولیه بویایی در گروه آزمایشی با بزرگ نمایی ۴۰ برابر (محل پیکان).

در حالی که در گروه آزمایش مرز بین سه لایه قشر بویایی واضح نبود و لایه داخلی نسبت به دو لایه دیگر گسترش فراوانی داشت که حاکی از عدم تمایز سلول های این لایه است (شکل ۱-ضمیمه ۲ و شکل ۳).




نمودار ۴- اثر مورفین خوراکی بر تعداد سلول‌ها در منطقه قشر بویایی در جنین‌های ۱۹ روزه. اطلاعات به صورت میانگین ± انحراف معیار بیان شده است. تعداد نمونه بین ۶-۹ عدد بوده است  
\* $p < 0.05$


#### بحث

نتایج مطالعه حاضر نشان می‌دهد که مصرف مورفین در دوران بارداری می‌تواند منجر به تأخیر در نمو قشر بویایی جنین‌ها گردد. نتایج این پژوهش با چندین مطالعه که نشان‌دهنده تأثیر تجویز اوپیوئیدها در القای تأخیر در تمایز جنینی می‌باشد هم‌خوانی دارد [۱۹-۱۵].

سؤال اصلی این است که چرا مصرف مورفین باعث بروز این مشکل می‌گردد؟ برای پاسخ‌گویی به این سؤال بایستی اشاره کرد که مطالعات نشان می‌دهند اکثر نورون‌های موجود در دستگاه عصبی موش بزرگ در اواسط دوره بارداری (روزهای ۱۰ تا ۱۴) تولید می‌شوند و بعد شروع به مهاجرت می‌کنند تا به مکان‌های نهایی برسند. مهاجرت نورون‌ها و تمایز سلولی به طور هم‌زمان صورت می‌گیرد، اگر چه تمایز سلولی حتی در انسان‌ها تا مرحله بعد از تولد نیز ادامه پیدا می‌کند [۲۱]. در طی یک دوره بلند مدت رشدی در تمام پستانداران [۲۲] نورون‌هایی که به تازگی تولید شده‌اند از مکان اولیه در ناحیه ژرمینال به مکان نهایی‌شان منتقل می‌شوند. در دیانسفال و ساقه



شکل ۴- تصویر میکروسکوپی کورتکس بویایی جنین موش‌های گروه کنترل با رنگ آمیزی نیترات نقره (بزرگ‌نمایی  $\times 400$ ). سلول‌ها متراکم و فضاهای بین سلولی کوچک و پراکنده هستند. هم‌جنین رنگ‌پذیری سلول‌ها قابل توجه است. پیکان‌ها فضاهای بین سلولی را نشان می‌دهند.



شکل ۵- تصویر میکروسکوپی کورتکس بویایی جنین موش‌های گروه آزمایش با رنگ آمیزی نیترات نقره (بزرگ‌نمایی  $\times 400$ ). سلول‌ها پراکنده و فضاهای بین سلولی بسیار رشد یافته‌اند. رنگ‌پذیری سلول‌ها نسبت به گروه آزمایش کاهش یافته است. پیکان‌ها فضاهای بین سلولی را نشان می‌دهند.

در بررسی شمارش سلول‌ها مشخص شد که تعداد سلول‌ها در لایه داخلی ( $p < 0.01$ ) و خارجی ( $p < 0.05$ ) در گروه آزمایشی در مقایسه با گروه کنترل کاهش یافته است در حالی که تعداد سلول‌ها در لایه میانی تغییر چندانی نداشته است (نمودار ۴).

می‌توان احتمال داد که تأثیر مورفین بر کاهش سلول‌ها به هر دلیل (مثلاً القای مرگ سلولی [۲۶])، فضای خالی را در بین سلول‌ها ایجاد کرده و سلول‌ها برای پر کردن فضای خالی و هم‌چنین برای برقراری ارتباط با هم، انشعابات نورونی خود را افزایش می‌دهند. با توجه به این که نورون‌ها برای مهاجرت خود نیاز به سلول‌های گلیا دارند یعنی روی زوائد این سلول‌ها مهاجرت می‌کنند [۲۷]، می‌توان این احتمال را در نظر گرفت که تحت تأثیر مورفین، سلول‌های گلیا کاهش یافته‌اند (احتمالاً در اثر مرگ سلولی) و این امر تأخیر مهاجرت نورون‌ها را در پی داشته است.

سؤال دیگر در این تحقیق و تحقیقات مشابه این است که مورفین چگونه توانسته است این اثر مهم و قابل توجه را در بخش‌های مختلف دستگاه عصبی از خود نشان دهد؟ در حالی که میزان مورفین استفاده شده در این تحقیقات به اندازه‌ای که بتواند باعث القاء اعتیاد شود، نبود. از سوی دیگر، اگرچه وجود گیرنده‌های اوپیویدی بر روی سلول‌های جنینی نشان داده شده است [۲]، اما عملکرد آنها مورد سؤال است و کارکرد آنها به عنوان محل اثر مورفین در جنین چندان صحیح به نظر نمی‌رسد. به همین دلیل با توجه به تشابه اثر دیده شده از مورفین در تحقیقات قبلی [۱۹-۱۴] و اثرات دیده شده از استرس در القاء تغییرات ساختمانی در مغز جنین [۲۸]، در تحقیق جداگانه‌ای اثر مورفین بر ترشح هورمون کورتیکوسترون در موش بزرگ آزمایشگاهی مورد بررسی قرار گرفت [صحرايي، رضانی و تکیه - مطالعه چاپ نشده].

در مطالعه فوق دیده شد که تجویز مورفین به شدت غلظت هورمون کورتیکوسترون را در بدن موش مادر افزایش می‌دهد و به همین دلیل به نظر می‌رسد که در تحقیق حاضر و سایر تحقیقات این گروه اثر بخشی مورفین

مغزی و طناب نخاعی، این نورون‌ها روی مانند و در کورتکس مغزی در کورتیکول قرار می‌گیرند [۲۳]. مهاجرت، بیشتر در بخش‌های هدایت‌کننده گلیای شعاعی صورت می‌گیرد، این بخش‌ها در میان محور نورونی از زمان تولید اولین نورون‌ها موجود می‌باشد [۲۴-۲۳]. مهاجرت نورون‌ها، به افزایش مداوم غلظت کلسیم که از طریق فعالیت کانال‌های کلسیمی نوع N به وجود می‌آید بستگی دارد. این عمل نسبت به تحریک گیرنده NMDA (N-Methyle-D-Aspartate) گلوتاماتی نیز حساس می‌باشد [۲۵]. تحقیقات ژنتیک مولکولی نشان می‌دهند که سیستم‌های سیگنالی که تولید نورون و مهاجرت آنها را کنترل می‌کنند، متنوعند. این تحقیقات خاطر نشان می‌کنند که ساخت شیمیایی محیط سلولی می‌تواند باعث رشد نابهنجاری شود و این کار با تنظیم سیستم‌های خاص انتقال سیگنال صورت می‌گیرد [۲۳].

نتایج تحقیق حاضر نشان داد که در اثر تجویز مورفین، در گروه آزمایشی تراکم سلول‌ها در قشر بویایی کاهش معنی‌داری یافته است. این مطلب بیانگر آن است که مورفین بر روی سلول‌های تولید شده و یا سلول‌های تعیین‌کننده مسیر مهاجرت آنها تأثیر گذاشته و به این ترتیب مانع از مهاجرت طبیعی این سلول‌ها شده است. در لایه میانی تعداد سلول‌ها در مقایسه با دو لایه دیگر تفاوت فاحشی نداشت، این مطلب می‌تواند گواه بر این مدعا باشد که سلول‌ها در هنگام مهاجرت به لایه قشری دچار تأخیر شده‌اند و این تأخیر در نمو قشر بویایی تأثیر خود را بر سایر لایه‌ها اعمال کرده است. با استفاده از رنگ‌آمیزی اختصاصی (نیترات نقره) مشخص شد که مورفین نه تنها باعث کاهش تراکم سلول‌ها شده است، بلکه منجر به افزایش انشعابات نورون‌ها نیز گردیده است. در این باره



معیارهای کمی رشد جنین از جمله وزن و طول محور پشتی- شکمی و فرونتال-اکسی پیتال را نسبت به حیوانات گروه کنترل کاهش داد هر چند بر برخی دیگر از این معیارها از جمله طول محور سری-دمی، عرض شکم و طول محور دو طرفی آهیانه جنینها اثری نداشت. این امر به معنای آن است که تأثیر مورفین احتمالاً با گذشت دوره بارداری قابل جبران بوده و یا در زمان انجام مطالعه (۱۷ روزگی جنین) قابل بررسی نبوده است. هر چند که این نتایج به معنای مضر نبودن مصرف این ماده در دوران بارداری نیست، تأثیر مخرب مورفین بر تکوین دستگاه عصبی به ویژه قشر بویایی در این مطالعه به اثبات رسید.

#### تشکر و قدردانی

این مطالعه با حمایت مالی مرکز تحقیقات علوم اعصاب کاربردی دانشگاه علوم پزشکی بقیه الله (عج) انجام شده است.

به طور عمده ناشی از فعال کردن هورمون کورتیکوسترون باشد. در هر حال با توجه به مقدار بسیار کم مورفین در این مطالعه و مطالعات مشابه و ثابت بودن این مقدار تا پایان دوره مطالعه که به هیچ عنوان القاء یا پایداری اعتیاد را مطرح نمی کند، نسبت دادن تمام اثرات دیده شده در این تحقیق به عملکرد مورفین بر گیرنده های اوپیویدی در بدن جنین چندان صحیح به نظر نمی رسد. در هر حال با توجه به تغییرات به وجود آمده در سیستم بویایی جنین های موش های مورد مطالعه در این تحقیق، به نظر می رسد یک بازنگری در مطالعات مربوط به فرزندان مادرانی که در دوران بارداری به هر نحو در معرض یکی از اوپیویدها بوده اند با تأکید بر سیستم بویایی و سلامت آن ضرورت دارد [۲].

#### نتیجه گیری

در این تحقیق، مصرف مورفین خوراکی برخی از

## References

- [1] Iranian Drug Control Headquarter. The Year Book of Iranian Drug Control Headquarter, 1St ed. Tehran; 2007. [Farsi]
- [2] National Institute on Drug Abuse. National Pregnancy & Health Survey. Drug use among women delivering live births: 1992, Rockville: National Institute on Drug Abuse. 1996, pp: 1-157.
- [3] Ray JR, Dubinj W, Blecher JN. Retardation following maternal morphine administration: nutritional or drug effect? *Biol Neonol* 1977; 32: 222-8.

- [4] Zagon IS, McLaughlin PJ. Naltrexone's influence on neurobehavioral development. *Pharmacol Biochem Behav* 1985; 22(3): 441-8.
- [5] Wilson JT, Chritie MJ, Manzoni O. Cellular and synaptic adaptations mediating opioid dependence. *Physiol Rev* 2001; 81: 299-343.
- [6] Ray JR, Blechner JN. Alteration in fetal metabolism subsequent to maternal morphine administration. *Am J Obsst Gynecol* 1980; 137: 505-8.
- [7] Ahmed MS, Schoof T, Zhou DH, Quarles C. Kappa opioid receptors of human placental villi modulate acetylcholine release. *Life sci* 1989; 45(25): 2383-93.
- [8] Leslie FM, Chen Y, Winzer-Serhan UH. Opioid receptor and peptide mRNA expression in proliferative zones of fetal central nervous system. *Can J physiol pharmacol* 1998; 76(3): 248-93.
- [9] Jurand A. The interference of naloxone hydrochloride in the teratogenic activity of opiates. *Teratology* 1985; 31(2): 235-40.
- [10] Ray SB, Wadhwa S. Mu opioid receptors in developing humane spinal cord. *J Anat* 1999; 195 (pt1): 11-8.
- [11] Bancroft JD, Gamble M. Theory and practice of histological Techniques, 5th ed. London: Churchill Livingston 2002; pp: 125-38.
- [12] Seward E. MU opioid receptor mediate inhibition of the n-type calcium channel current. *Proc Soc Land B* 1990; 244:129-35.
- [13] Khalili M, Semnianian S, Fatholahi Y. Caffeine increases paragigantocellularis neuronal firing rate and induces withdrawal signs in morphine-dependent rats. *Eur J pharmacol* 2001; 412(3): 239-45.
- [14] Nasiraei-Moghadam S, Bahadoran H, Saeedabady S, Shams J, Sahraei H. Oral administration of morphine delay neural plate development of rat embryos. *Physiology and Pharmacology* 2009; 12: 314-9.
- [15] Nasiraei-Moghadam S, Sahraei H, Bahadoran H, Sadooghi M, Salimi SH, Kaka GR, et al. Effects of maternal oral morphine consumption on neural tube development in Wistar rats. *Brain Res Dev Brain Res* 2005; 159(1): 12-7.
- [16] Soleimani M, Sahraei H, Sadooghi M, Maleki P. Effects of prenatal morphine exposure on the basal ganglia development in rat embryo. *Sci J Arak Med Univ* 2006; 9: 53-61. [Farsi]
- [17] Sadraie SH, Kaka GR, Sahraei H, Dashtnavard H, Bahadoran H, Mofid M, et al. Effects of

- maternal oral administration of morphine sulfate on developing rat fetal cerebrum: a morphometrical evaluation. *Brain Res* 2008; 1245: 36-40.
- [18] Saedabadi S, Sadooghi M, Sahraei H, Bahadoran H, Fahanik Babaei J, Jalili C. Effects of oral morphine on the development of olfactory bulb in rat embryo. *Sci J Arak Univ* 2008; 11: 1-8. [Farsi]
- [19] Sadraei SH, Kaka Gh, Dshtnavard H, Bahadoran H, Mofid M, Mahdavinab H, et al. Effects of morphine administration on fetal cerebellum development in mice: a morphometric evaluation. *Hakim Res* 2007; 10: 43-9.
- [20] Shipley MT, McLean JH, Ennis M. Olfactory System, In: Paxinos G. *The Rat Nervous System*, 2nd ed. Sydney. Academic Press, 1995; 899-926.
- [21] Pat L. Prenatal effects of drug of abuse on brain development. *Drug and Alcohol Dependence* 1998; 51: 109-25.
- [22] Levitt P, Harvay JA, Friedman E, Simansky K, Murphy EH. New evidence for neurotransmitter influences on brain development. *Trends Neurosci* 1997; 20(6): 269-74.
- [23] Caviness JR, Kennedy DN, Bates JF, Makris N. The developing human brain: A morphometric profile. San Diego: Academic Press, 1997; pp: 3-14.
- [24] Rakic P. Specification of cerebral cortical areas. *Science* 1988; 241(4862): 170-6.
- [25] Komuro H, Rikic P. Modulation of neuronal migration by NMDA receptors. *Science* 1993; 260(5104): 95-7.
- [26] Tegender I, Geisslinger G. Opioids as modulators of cell death and survival-unraveling mechanism and revealing new indications. *Pharmacol Rev* 2004; 56(3): 351-69.
- [27] Gilbert SF. *Developmental Biology*, 6th ed. Massachusetts, Sanderland, 2000; pp: 379-410.
- [28] Van den Bergh BR, Mulder EJ, Mennes M, Glover V. Antenatal maternal anxiety and stress and the neurobehavioural development of the fetus and child: links and possible mechanisms. A review. *Neurosci Biobehav Rev* 2005; 29(2): 237-58.

## Maternal Oral Morphine Consumption Delays Olfactory Cortex Development in Wistar Rats During Embryonic Period: A Morphometric Study

J. Fahanik Babaei<sup>1</sup>, M. Sadooghi<sup>2</sup>, H. Zardooz<sup>3</sup>, H. Sahraei<sup>4</sup>, H. Bahadoran<sup>5</sup>, S. Saacidabadi<sup>1</sup>, H. Dashtnavard<sup>5</sup>, C. Jalili<sup>6</sup>, S. Ryahi<sup>7</sup>

Received: 20/08/08

Sent for Revision: 09/04/09

Received Revised Manuscript: 06/06/09

Accepted: 11/07/09

**Background and Objectives:** Previous studies have shown that morphine consumption during pregnancy may delay embryo development or cause abnormal nervous system function. This study focused on the effects of maternal morphine consumption on olfactory cortex development in Wistar rats.

**Material and Methods:** In this experimental study, 12 wistar rats (250-300g) were used. The experimental group received morphine solution (0.05 mg/ml) where as the control group received tap water. On the 19 th day the pregnant rats were killed by chloroform, and the embryos were removed surgically. The embryos were fixed in formalin 10% for 2 weeks. Then the weight of fixed embryos was calculated by a digital balance. In addition, animal sizes including Crump-Rump (C-R), Dorsal-Ventral (D-V), Frontal-Occipital (F-O), Abdominal Width, and Biparietal Axis length were measured by a caliper. Tissue processing, sectioning and staining (both hematoxylin and eosin (H&E) and silver nitrate staining) were then applied for the embryos. The sections were examined for olfactory cortex development by light microscope.

**Results:** Reductions in D-V lengths as well as embryonic weight was observed in the experimental group ( $p < 0.01$ ,  $p < 0.05$ ). On the microscopic view, a growth retardation was observed in all three olfactory cortex layers in the experimental group. In addition cell compression in cortex layers and neuronal process was also reduced in the experimental group ( $p < 0.05$ ).

**Conclusion:** This study showed that oral morphine consumption during pregnancy causes defect in the development and growth retardation in olfactory cortex region. The study also showed that oral morphine consumption reduced both the weight and length of the embryos. These defects may be the cause of behavioral problems observed in the animals who have been born to addicted mothers.

**Key words:** Morphometry, Olfactory Cortex, Morphine, Wistar Rats

**Funding:** This study was supported by a grant from applied Neuroscience Research Center, Baqiyatallah (a.s.) University of Medical Sciences.

**Conflict of Interest:** None declared.

**Ethical approval:** All experiments were conducted in accordance with standard ethical guidelines and approved by the local ethical committee (The Baqiyatallah (a.s.) University of Medical Committee on the Use and Care of Animals, 81/021, July 10, 2002).

*1- Academic Member, Dept. of Biology, Islamic Azad University, Tehran North Branch, Iran*

*2- Assistant Prof., Dept. of Biology, Islamic Azad University, Tehran North Branch, Iran*

*3- Assistant Prof., Dept. of Physiology, Faculty of Medicine, Shahid Beheshti University of Medical Sciences, Tehran, Iran*

*4- Associate Prof., Dept. of Physiology and Biophysics, Faculty of Medicine, Applied Neuroscience Research Center, Baqiyatallah (a.s.) University of Medical Sciences, Tehran, Iran*

*(Corresponding Author) Tel: (021) 26127257, Fax: (021) 26127257, E-mail: h.sahraei@bmsu.ac.ir*

*5- Assistant Prof., Dept. of Anatomy, Faculty of Medicine, Behavioral Sciences Research Center, Baqiyatallah (a.s.) University of Medical Sciences, Tehran, Iran*

*6- Assistant Prof., Dept. of Anatomy, Faculty of Medicine, University of Medical Sciences, Kermanshah, Iran*

*7- Academic Member, Dept. of Physiology, Faculty of Medicine, Artesh Medical University, Tehran, Iran*