

گزارش مورد

مجله دانشگاه علوم پزشکی رفسنجان

دوره ۱۸، دی ۱۳۹۸، ۱۰۸۰-۱۰۷۳

گزارش یک مورد موکورمایکوزیس ریوی در بیمار کولیت اولسراتیو

پویا سعید عسکری^۱، افشین طهماسبی^۲، سوگند اسماعیل مقدم^۳، علیرضا قاضی زاده^۴، میترا عباسی فرد^۵،

فروغ ریانی^۶، محمود کهنوجی^۷

دریافت مقاله: ۹۸/۳/۲۱ ارسال مقاله به نویسنده جهت اصلاح: ۹۸/۴/۱۷ دریافت اصلاحیه از نویسنده: ۹۸/۹/۲۵ پذیرش مقاله: ۹۸/۹/۲۶

چکیده

زمینه و هدف: کولیت اولسراتیو، التهاب مزمن مخاط کولون بوده که در درمان آن از کورتون استفاده می‌شود. هدف ما در این مطالعه، بیان یک مورد نقص ایمنی ناشی از درمان طولانی مدت این بیماری با کورتون بود.

شرح مورد: مطالعه حاضر از نوع گزارش موردی بود که در آن بیمار مورد نظر دچار کولیت اولسراتیو بوده که از پنج سال پیش تاکنون بدون هماهنگی با پزشک، پردنیزولون استفاده می‌کرده است. بیمار با علائم تنفسی به بیمارستان علی بن ابیطالب (ع) رفسنجان مراجعه کرده که با تشخیص پنومونی استافیلوکوکال تحت درمان قرار گرفت اما بهبودی مشاهده نشد. طی آلوئولار برونکوسکوپی و کشت ترشحات، موکورمایکوزیس تشخیص و تحت درمان قرار گرفت.

نتیجه‌گیری: این گزارش، اهمیت پیگیری بیماران تحت درمان با کورتون را نشان می‌دهد، چرا که اگر داروهای این بیمار به نحو صحیح قطع می‌شد احتمالاً با چنین مشکلی مواجه نمی‌گردید.

واژه‌های کلیدی: موکورمایکوزیس ریوی، بیماری‌های التهابی روده، کولیت اولسراتیو، پردنیزولون

مقدمه

است، اما ژنتیک، محیط و رژیم غذایی به عنوان ریسک فاکتورهای دخیل در ایجاد این بیماری مطرح گردیده‌اند [۲]. گزینه اول درمان در موارد خفیف تا متوسط بیماری کولیت اولسراتیو، ۵-آمینوسالیسیلات‌ها می‌باشند که به کاهش

کولیت اولسراتیو (Ulcerative Colitis) یک بیماری التهابی مزمن محدود به مخاط کولون می‌باشد [۱]. اگرچه علت پاسخ نایجای سیستم ایمنی در این بیماری دقیق مشخص نشده

- ۱- دانشجوی پزشکی، مرکز تحقیقات پزشکی مولکولی، دانشگاه علوم پزشکی و خدمات بهداشتی درمانی رفسنجان، رفسنجان، ایران
 - ۲- فوق تخصص کبد و گوارش، مرکز تحقیقات پزشکی مولکولی، دانشگاه علوم پزشکی و خدمات بهداشتی درمانی رفسنجان، رفسنجان، ایران
 - ۳- دانشجوی پزشکی، مرکز تحقیقات پزشکی مولکولی، دانشگاه علوم پزشکی و خدمات بهداشتی درمانی رفسنجان، رفسنجان، ایران
 - ۴- فوق تخصص خون و سرطان بالغین، مرکز تحقیقات پزشکی مولکولی، دانشگاه علوم پزشکی و خدمات بهداشتی درمانی رفسنجان، رفسنجان، ایران
 - ۵- فوق تخصص روماتولوژی، مرکز تحقیقات پزشکی مولکولی، دانشگاه علوم پزشکی و خدمات بهداشتی درمانی رفسنجان، رفسنجان، ایران
 - ۶- کارشناس ارشد پرستاری، دانشکده پرستاری و مامایی رازی، دانشگاه علوم پزشکی کرمان، کرمان، ایران
 - ۷- نویسنده مسئول، متخصص داخلی، مرکز تحقیقات پزشکی مولکولی، دانشگاه علوم پزشکی و خدمات بهداشتی درمانی رفسنجان، رفسنجان، ایران
- تلفن: ۰۳۴-۳۴۲۸۰۰۷۱، دورنگار: ۳-۳۴۲۸۰۰۷۱-۰۳۴، پست الکترونیکی: drmahmodkahnoji@gmail.com

عموماً سینوس‌های پارانازال را درگیر می‌کند و درگیری ریه نادر می‌باشد [۷].

این مطالعه، به معرفی یک مورد پنومونی قارچی از نوع موکورمایکوزیس به عنوان یک مورد نادر در بیمار مبتلا به کولیت اولسراتیو تحت درمان با پردنیزولون می‌پردازد.

شرح مورد

بیمار آقای ۲۶ ساله مورد شناخته شده کولیت اولسراتیو تحت درمان با ۵ ساله پردنیزولون (۲۵ میلی‌گرم روزانه) و مزالازین (۳ گرم روزانه) که به علت عدم مراجعه به پزشک و بی علامت بودن در این مدت، کاهش تدریجی دوز دارو برای وی صورت نگرفته است، با شکایت تب، سرفه همراه خلط و تنگی نفس به اورژانس بیمارستان علی بن ابیطالب (ع) رفسنجان مراجعه کرده است. علائم بیمار از یک هفته قبل شروع شده و سه روز قبل از پذیرش تشدید یافته که همراه با دیسترس تنفسی شدید بوده است. بیمار ذکر می‌کند که خلط وی در ابتدا سبزرنگ بوده که پس از مدتی سفید رنگ شده است. در بدو ورود علائم حیاتی بیمار به صورت مقابل بود: فشار خون (Blood Pressure) ۱۲۵/۸۵، ضربان قلب (Pulse Rate) ۱۲۰، میزان اشباع اکسیژن شریانی ۸۶ درصد، تعداد تنفس در دقیقه ۴۵ و دما ۳۸ درجه سانتی‌گراد بود.

در معاینه فیزیکی بیمار تنها کمی pale و در سمع ریه کراکل و ویز در هر دو ریه مشهود بود. در بدو ورود برای بیمار CXR (تصویر ۱)، ECG به همراه آزمایشات اولیه درخواست گردید که ECG فاقد هر گونه شواهدی دال بر درگیری قلبی در فرد بود. آزمایشات بیمار در بدو ورود شامل Haemoglobin:

التهاب کمک می‌کنند اما در موارد شدید بیماری نیاز به درمان با داروهای کورتون و ۵-آمینوسالیسیلات با دوز بالا می‌باشد [۳].

کورتون‌ها به‌ویژه پردنیزولون نقش مهمی در درمان کولیت اولسراتیو از چند دهه پیشین داشته‌اند. هرچند که با استفاده طولانی مدت از آنها در درمان کولیت اولسراتیو عود کننده، با عوارض نامطلوبی هم‌چون وابستگی و مقاومت به آنها مواجه خواهیم بود [۴]. مصرف داروهای سرکوب کننده سیستم ایمنی همراه با افزایش ریسک ابتلاء به عفونت در بیماران مبتلا به بیماری التهابی روده می‌باشد [۵] چنان‌که یکی از علل شایع مرگ این دسته از بیماران، عفونت‌های ریوی به‌طور شایع انواع باکتریال می‌باشد. از سوی دیگر، شیوع بالای بیماران با نقص ایمنی و بقاء بیش‌تر بیماران و مصرف بالای آنتی بیوتیک، موجب افزایش روز افزون عفونت‌های قارچی شده است [۶-۵].

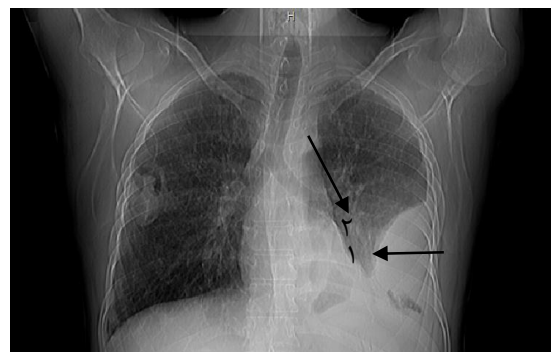
یکی از انواع عفونت قارچی کشنده در انسان، موکورمایکوزیس می‌باشد که اولین مورد آن در سال ۱۸۸۵ شناسایی شد. موکورمایکوزیس بطور معمول توسط اعضاء خانواده موراکوسه ایجاد که زیرگروه‌های آن شامل Absidis، Mucor و Rhizopus می‌باشد. موکورمایکوزیس از طریق هوا منتقل و در طبیعت به راحتی رشد و به وفور یافت می‌شود. البته بایستی در نظر داشت که اسپور این قارچ، در حالت عادی بیماری‌زا نبوده و تنها در صورت وجود بیماری زمینه‌ای همانند نقص سیستم ایمنی بیماری ایجاد می‌کند. مطالعات مختلف نشان داده‌اند که موکورمایکوزیس در بیماران ضعف ایمنی

جهت بررسی ابتلاء به PSC (Primary Sclerosing Cholangitis) همراه آزمایشات اولیه که شامل (PT, PTT, HBs Ag, INR, SGOT, HCV Ab -Anti, Alkaline phosphatase) در خواست شد که همگی نرمال به دست آمدند. در سونوگرافی نیز مجاری صفراوی، کبد و طحال طبیعی گزارش گردیدند. علاوه بر این در شروع بستری برای بیمار قرص مزالازین (۵۰۰ میلی‌گرم هر ۸ ساعت) و Hydrocortisone (200 میلی‌گرم به صورت دوز اولیه و 100 میلی‌گرم هر ۸ ساعت) تجویز گردید که توصیه به کاهش دوز تدریجی و قطع کورتون در سه ماه آینده داده شد.

پس از گذشت یک هفته از زمان بستری، بیمار به علت خلط فراوان، عدم بهبودی تنگی نفس و سرفه، تحت آلوئولار برونکوسکوپی تشخیصی (Broncho Alveolar Lavage; BAL) قرار داده شد که پس از بررسی ترشحات به طریق رنگ آمیزی گیمسا و کشت در محیط واتراگار و مشاهده میسلیوم‌های شاخه دار بدون دیواره، تشخیص موکورمایکوزیس از گونه ریزوپوس برای بیمار گذاشته شد. بیمار در ادامه تحت High Resolution Computed Tomography; HRCT (شکل ۲ و ۳) قرار گرفت. یافته‌های CXR را تأیید نمود و موکور فرآوان، برای بیمار آمپول آمفوتریسین B تجویز شد.

در طی بستری یک ماهه بیمار، علاوه بر درمان آنتی‌بیوتیکی، دوز پردنیزولون برای وی به تدریج کاهش داده شد و در نهایت بیمار با حال عمومی خوب از بیمارستان مرخص گردید.

۱۲/۷ گرم بر دسی‌لیتر، WBC: 10^9 * ۱۲/۲ لیتر، Neutrophils: ۹۵ درصد، CRP: ۱۰۶ میلی‌گرم در لیتر، ESR: ۵۷، PH: ۷/۴۷، PCO₂: ۳۶/۶، PO₂: ۵۰/۴، O₂ Sat: ۸۷/۴، HCO₃: ۲۶/۷ بود. علاوه بر این، برای بیمار کشت خون و کشت ادرار نیز انجام گردید که در هر دو موارد، گزارش منفی بود. همان‌طور که در تصویر ۱ مشاهده می‌شود، در CXR (تصویر ۱) ضایعه اوپاک به همراه زاویه منفرجه با دیواره قفسه سینه (شک به آمپیم) و نمای ریتیکولار هر دو ریه با ارجحیت لوب تحتانی ریه چپ مشاهده گردید و در ریه سمت راست نیز کاویته بدون سطح مایع-هوا و به صورت لکوله یافت شد. لذا باتوجه به شواهد درگیری ریه در CXR و با شک به پنومونی استافیلوکولی، پنوموسیستیس کارینی و ویروسی، برای بیمار Vancomycin, Oseltamivir, Ciprofloxacin و اسپری سالبوتامول و آتروونت شروع شروع گردید.

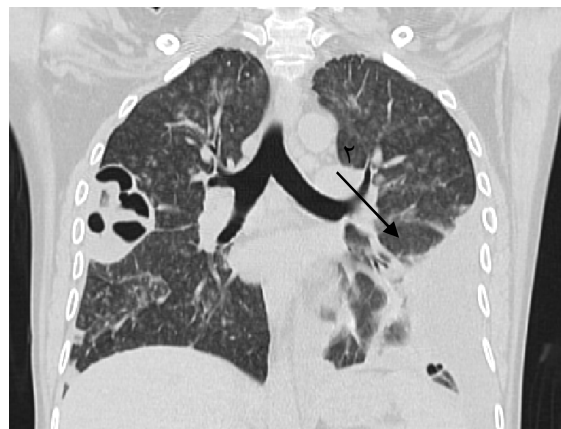


تصویر ۱- ضایعه اوپاک در ریه سمت چپ (پیکان ۱) به همراه کاویته در ریه سمت راست (پیکان ۲) در CXR

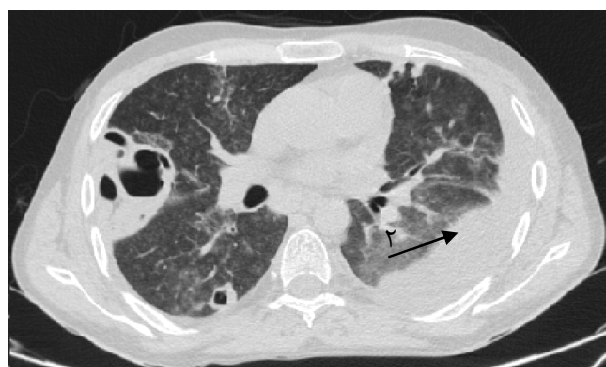هم‌چنین با توجه به سابقه کولیت اولسراتیو در بیمار و عدم کاهش دوز تدریجی کورتون در وی، برای بیمار مشاوره فوق تخصص گوارش انجام گردید که در ادامه سیر بستری برای بیمار سونوگرافی کبد، طحال، کیسه صفرا و مجاری صفراوی

در صورت درگیری نواحی دیستال کولون، درمان انتخابی به صورت موضعی و در صورت درگیری نواحی پروگزیمال، درمان انتخابی ما، به صورت سیستمیک خواهد بود [۹]. درمان انتخابی در کولیت اولسراتیو در انواع خفیف بیماری ۵-آمینوسالیسیلیک اسید به تنهایی و در انواع فعال و شدید بیماری، ۵-آمینوسالیسیلیک اسید خوراکی یا موضعی با حداکثر دوز به همراه کورتیکواستروئید خوراکی تجویز می‌گردد [۳]. گلوکوکورتیکوئیدها به‌ویژه هیدروکورتیزون و پردنیزولون یکی از درمان‌های مؤثر در بیماری‌های التهابی روده می‌باشد. کورتیکواستروئید انتخابی در درمان بیماری‌های التهابی روده، پردنیزولون می‌باشد که می‌تواند به تنهایی و یا همراه با مزالازین جهت نگهداری بیماری در فاز بهبودی به کار رود، اما با توجه به وجود احتمال عود مجدد بیماری و عوارض ناخواسته در اثر مصرف طولانی مدت، بایستی سایر داروهای جایگزین را نیز در نظر داشت [۱۰]. این امر در حالی است که بیمار ما، به مدت ۵ سال تحت درمان با پردنیزولون و مزالازین جهت کنترل بیماری بوده است که با توجه به عدم پیگیری فرد و مراجعه به پزشک، کاهش تدریجی دوز کورتیکواستروئید برای وی صورت نگرفته است و بیمار خودسرانه به مصرف دارو ادامه داده است.

مصرف سیستمیک کورتیکواستروئیدها همراه با عوارض بسیار وسیعی در بدن فرد می‌باشد. از جمله عوارض حاد می‌توان آکنه و تغییرات شدید خلق را نام برد. نارسایی آدرنال، عفونت، تغییرات بینایی به علت هایپرگلیسمی، کاتاراکت زودرس و استئونکروز از جمله عوارض نامطلوب در بیمارانی



تصویر ۲- ضایعه اوپاک در ریه سمت چپ (پیکان ۱) به همراه کاویته در ریه سمت راست (پیکان ۲) در HRCT



تصویر ۳- ضایعه اوپاک در ریه سمت چپ (پیکان ۱) به همراه کاویته در ریه سمت راست (پیکان ۲) در HRCT

بحث

طبق راهنمای منتشر شده از سوی کالج گوارش آمریکا (American College Gastroenterology, ACG) اهداف درمانی در کولیت اولسراتیو عبارت از القأ و نگهداری بیمار در فاز بهبودی جهت بهبود کیفیت زندگی، کاهش نیاز به کورتیکواستروئیدهای طولانی مدت و به حداقل رساندن خطر ابتلا به سرطان می‌باشد [۸]. پس از تأیید تشخیص کولیت اولسراتیو، تشخیص محل آناتومیک درگیر از طریق روش‌های اندوسکوپی جهت انتخاب روش درمان ضروری است، چرا که

Ciprofloxacin و Oseltamivir و اسپیری سالبوتامول و آتروونت شروع گردید که در ادامه سیر بستری، با توجه به سرفه‌های پایدار و عدم بهبودی، بیمار تحت HRCT و برونکوآلوئولار لاواژ تشخیصی قرار گرفت که در نهایت تشخیص پنومونی از نوع موکورمایکوزیس برای بیمار داده شد. بایستی در نظر داشت که یافتن اسپور یا هایف در نمونه های تهیه شده به طریق رنگ‌آمیزی یا حتی کشت در نقاطی همانند پوست و یا سینوس‌ها می‌تواند صرفاً نشانه تکثیر باکتری و نه الزاماً بیماری باشد. لذا دقیق‌ترین روش تشخیص، انجام بیوپسی و مشاهده تهاجم عروقی و به دنبال آن نکروز و ترومبوز بافتی به همراه شواهد التهاب حاد و مزمن در نمونه می باشد. از سویی دیگر از آنجایی که مثبت شدن کشت برونکوآلوئولار لاواژ در موارد پنومونی ناشی از موکورمایکوزیس به ندرت اتفاق می‌افتد، در کیس مورد نظر بیوپسی بافتی صورت نگرفت [۱۲].

به علت ناشایع بودن این عفونت و نبود یک پروتوکل استاندارد جهت درمان، درمان‌های صورت گرفته فعلاً حالت تجربی دارند [۱۳]. لذا در مطالعه حاضر نیز با توجه به تشخیص موکورمایکوز ریوی، آمفوتریسین B برای بیمار شروع گردید. که با توجه به بهبودی بیمار در سیر درمان و همچنین سایر مطالعات صورت گرفته در این زمینه، به نظر می‌رسد یک درمان مناسب بوده است [۱۳]. البته سایر مطالعات صورت گرفته در این خصوص، از تجویز اکسیژن هیپرباریک [۱۴] و نیستاتین لیپوزومال [۱۵] نیز نتایج مطلوبی به دست آورده‌اند.

که کورتیکواستروئید با دوز کم به مدت طولانی مصرف داشته اند و یا به تازگی مصرف آن را قطع کرده‌اند. میزان بروز این عوارض به‌طور کلی ۳/۴ درصد گزارش گردیده است [۱۰]. امروزه در اغلب کشورهای در حال توسعه، به علت افزایش بیماران نقص ایمنی، منجر به افزایش عفونت‌های قارچی شده است. لذا پیشنهاد می‌گردد که در مصرف کنندگان داروهای نقص ایمنی همانند کورتون‌ها و بیماران مبتلا به دیابت، عفونت‌های قارچی را مد نظر داشت که این به نوبه خود نیازمند اتخاذ شرح حال دقیق و معاینه سیستمیک کامل بیمار به همراه اخذ آزمایشات و رادیوگرافی مناسب می‌باشد و در صورت نیاز بیمار تحت روش‌های تشخیصی تهاجمی قرار گیرد [۱۱].

نحوه انتقال عفونت‌های قارچی به‌طور عمده از طریق هوا می باشد که عمدتاً از طریق سیستم تنفسی، منجر به درگیری سینوس‌های بیماران مستعد می‌گردد. تا کنون گزارش‌های متعددی در خصوص درگیری رینوسربرال در عفونت‌های قارچی و بویژه موکورمایکوزیس گزارش شده است که در این مطالعات، علاوه بر نقص ایمنی و دیابت، درمان طولانی مدت با آنتی‌بیوتیک‌های مختلف و جراحی‌های متعدد روی سینوس‌ها را نیز به عنوان ریسک فاکتورهای ابتلا به عفونت موکورمایکوزیس گزارش کرده‌اند [۱۲]. این درحالی است که گزارشات صورت گرفته از درگیری ریه در عفونت با موکورمایکوزیس تا کنون نادر بوده است.

در بدو ورود بیمار با شک به عفونت ریوی استافیلوکولی، پنوموسیستیس کارینی و ویروسی، برای بیمار Vancomycin،

همان‌طور که گفته شد یکی از اهداف درمانی کولیت اولسراتیو کاهش نیاز به کورتیکواستروئیدهای طولانی مدت و در نتیجه بهبود کیفیت زندگی می‌باشد و از آنجایی که مصرف سیستمیک کورتیکواستروئیدها همراه با عوارض بسیار وسیعی در بدن فرد می‌باشد و نیاز به پیگیری‌های آتی دارد، باید بیمار را از عوارض مربوطه آگاه کرد و با قطع صحیح و به موقع داروها از جمله کورتون‌ها از بروز اختلالات جدید در بیمار جلوگیری کرد.

تشکر و قدردانی

به این وسیله از تمام کسانی که ما را در نوشتن مقاله همراهی نمودند، کمال تشکر و قدردانی را داریم.

علاوه بر این بایستی به اهمیت نقش رفع عامل زمینه‌ای همانند نقص ایمنی در بیمار مورد نظر، در سیر درمان توجه ویژه‌ای داشت. لذا در کیس مورد نظر، در طی بستری یک ماهه بیمار، دوز پردنیزولون برای وی به تدریج کاهش داده شد و در نهایت بیمار با حال عمومی خوب از بیمارستان مرخص گردید. هم‌چنین در پیگیری ۶ ماه بعد از آخرین نوبت بستری، مصرف پردنیزولون (۵ میلی‌گرم روزانه) و مزالازین (۳ گرم روزانه) همراه حال عمومی خوب وی گزارش شد.

نتیجه‌گیری

References

- [1] Adams SM, Bornemann PH. Ulcerative colitis. *Am Fam Physician* 2013; 87(10): 699-705.
- [2] Ananthakrishnan AN. Environmental risk factors for inflammatory bowel diseases: a review. *Dig Dis Sci* 2015; 60(2): 290-8.
- [3] Ahuja V, Kumar A, Kochhar R. Algorithm for managing severe ulcerative colitis. *Trop Gastroenterol* 2014; 35 Suppl 1(1): S40-4.
- [4] Present DH. How to do without steroids in inflammatory bowel disease. *Inflamm Bowel Dis* 2000; 6(1): 48-57.
- [5] Hutfless SM, Weng X, Liu L, Allison J, Herrinton LJ. Mortality by medication use among patients with inflammatory bowel disease, 1996-2003. *Gastroenterology* 2007; 133(6): 1779-86.
- [6] Colombel JF, Loftus EV, Jr., Tremaine WJ, Egan LJ, Harmsen WS, Schleck CD, et al. The safety profile of infliximab in patients with Crohn's disease: the Mayo clinic experience in 500 patients. *Gastroenterology* 2004; 126(1): 19-31.
- [7] Dave SP, Vivero RJ, Roy S. Facial cutaneous mucormycosis in a full-term infant. *Archives of*

- Otolaryngology-Head & Neck Surgery* 2008; 134(2): 206-9.
- [8] Kornbluth A, Sachar DB. Ulcerative colitis practice guidelines in adults: American College Of Gastroenterology, Practice Parameters Committee. *Am J Gastroenterol* 2010; 105(3): 501-23; quiz 24.
- [9] Etchevers MJ, Aceituno M, García-Bosch O, Ordás I, Sans M, Ricart E, et al. Risk factors and characteristics of extent progression in ulcerative colitis. *Inflammatory Bowel Diseases* 2009; 15(9): 1320-5.
- (10). Steinhart AH, Ewe K, Griffiths AM, Modigliani R, Thomsen OO. Corticosteroids for maintenance of remission in Crohn's disease. *Cochrane Database Syst Rev* 2003; 4(4): CD000301.
- [11] Patterson TF. Advances and challenges in management of invasive mycoses. *The Lancet* 2005; 366(9490): 1013-25.
- [12] Mohamadi g, kavosi a, raziani y, parvinian nasab am. Rhinocerebral mucormycosis and treatment: Report of two cases. *J-Neyshabur-Univ-Med-Sci* 2014; 2(2): 10-3.
- [13] Javadzadeh BA, Delavarian Z, Dalirsani Z, Tonkaboni A. Rhinocerebral mucormycosis in a diabetic patient with cranial nerve involvement. *Pakistan Journal of Medical Sciences* 2011; 27(4).
- [14] Hadzri M, Azarisman S, Fauzi A, Kahairi A. Invasive rhinocerebral mucormycosis with orbital extension in poorly-controlled diabetes mellitus. *Singapore Medical Journal* 2009;50(3):107-9.
- [15] Mileszkin L, Slavdst M, Seymour J, McKenzie A. Successful treatment of rhinocerebral zygomycosis using liposomal nystatin. *Leukemia & lymphoma* 2001; 42(5): 1119-23.

Mucormycosis Pneumonia in an Ulcerative Colitis Patient: A Case Report

P. Saeed Askari^۱, A. Tahmasbi^۲, S. Esmail Moghaddam^۳, A. R. Ghazizadeh^۴, M. Abbasifard^۵, F. Rayyani^۶, M. Kahnuji^۷

Received: 11/06/2019 Sent for Revision: 08/07/2019 Received Revised Manuscript: 16/12/2019 Accepted: 17/12/2019

Background and Objectives: Ulcerative Colitis is an inflammation of colon mucosa that is treated by corticosteroids. Our aim in this study was to report a case of immunodeficiency in this disease caused by long-term corticosteroid treatment.

Case Report: This study was a case report of ulcerative colitis patient, who has been using prednisolone from five years ago till now without the doctor's prescription. The patient had referred to the Ali-ebn Abi-Taleb Hospital in Rafsanjan with respiratory complaint which was treated as staphylococcal pneumonia, but no improvement was made. During BAL and sputum culture, mucormycosis was diagnosed and treated.

Conclusion: This case report indicates the importance of following up in patients treated by corticosteroids, because if this drug was properly discontinued, he would not face this situation.

Key words: Pulmonary mucormycosis, Inflammatory bowel disease, Ulcerative colitis, Prednisolone

Funding: No funding.

Conflict of interest: No conflict of interest.

Ethical approval: This was a case report study which doesn't get any ethical code, but we promise to not reveal our patients data.

How to cite this article: Saeed Askari P, Tahmasbi A, Esmail Moghaddam S, Ghazizadeh A R, Abbasifard M, Rayyani F, Kahnuji M. Mucormycosis Pneumonia in an Ulcerative Colitis Patient: A Case Report. *J Rafsanjan Univ Med Sci* 2020; 18 (10): 1073-80. [Farsi]

1- Medical Student, Molecular Medicine Research Center, Rafsanjan University of Medical Sciences, Rafsanjan, Iran, ORCID: 0000-0002-6593-6374

2- Gastroenterologist and Hepatologist, Molecular Medicine Research Center, Rafsanjan University of Medical Sciences, Rafsanjan, Iran, ORCID: 0000000153316621

3- Medical Student, Molecular Medicine Research Center, Rafsanjan University of Medical Sciences, Rafsanjan, Iran ORCID: 0000000280808514

4- Hematologist and Oncologist, Molecular Medicine Research Center, Rafsanjan University of Medical Sciences, Rafsanjan University of Medical Sciences, Rafsanjan, Iran, ORCID: 0000000219679549

5- Rheumatologist, Molecular Medicine Research Center, Rafsanjan University of Medical Sciences, Rafsanjan, Iran, ORCID: 0000000346707172

6- MSc in Nursing, Razi Faculty of Nursing and Midwifery, Kerman University of Medical Sciences, Kerman, Iran ORCID: 0000000346707172

7- Internist, Molecular Medicine Research Center, Rafsanjan University of Medical Sciences, Rafsanjan, Iran, ORCID: 0000000288518917

(Corresponding Author) Tel: (034) 34280071, Fax: (034) 34280071-3, E-mail: drmahmodkahnoji@gmail.com