

میزان اطمینان ایجاد آزوسپرمی بعد از تزریق اتانل در وازودفران رت

دکتر علی اکبر کسائیان^{۱*}، دکتر سیدغلامعلی جورسرای^۲، رضا علیزاده نوایی^۳، قاسم فغان زاده گنجی^۳

۱- استادیار گروه اورولوژی دانشگاه علوم پزشکی بابل ۲- استادیار گروه تشریح دانشگاه علوم پزشکی بابل ۳- دانشجوی پزشکی

سابقه و هدف: وازکتومی از جمله روشهای قابل قبول در کنترل جمعیت است که در شیوه رایج آن دو انتهای حاصل از قطع مجرای دفران به طریق جراحی، مسدود می‌گردد. اما اگر بتوان بدون هیچگونه برش جراحی و به صورت زیر جلد انسدادی در مجرا ایجاد کرد که منجر به آزوسپرمی گردد، مطمئناً روشی راحت‌تر و با عوارض جانبی کمتر خواهد بود. لذا در این مطالعه جهت ایجاد انسداد، از مواد اسکروزان (اتانل) استفاده گردید.

مواد و روشها: در این مطالعه مداخله‌ای ۳۶ سر رت ۵-۴ ماهه مورد آزمایش قرار گرفتند. تحت بیهوشی عمومی مجرای دفران طرف چپ با روش معمول، مورد وازکتومی قرار گرفت. در طرف راست مجرای دفران در دو نقطه به فاصله ۱۰ میلیمتر از هم کلامپ گردید و بعد از تزریق ۰,۲^{cc} اتانل مطلق وبا سفید شدن ناحیه کلامپ‌ها برداشته شد.

یافته‌ها: در روزهای دو، ششم و نهم هیچگونه اسپرمی در دیستال مجرا یافت نشد، اما بعد از روز ۱۵ اسپرم در ناحیه دیستال مجرا رؤیت شدند که تعداد آنها در روز ۳۰ تقریباً به نصف میزان اپیدیدیم رسید.

نتیجه‌گیری: گرچه اتانل به عنوان ماده اسکروزان، در ابتدا بطور موقت با فیکس نمودن و انسداد مجرا، از عبور اسپرم به قسمت دیستال جلوگیری می‌کند ولی بدلیل ترمیم و کانالیزه شدن مجدد مجرا، عبور اسپرم دوباره به حالت اول بر می‌گردد. لذا با استفاده از اتانل نمی‌توان انسداد دائمی مجرای دفران و آزوسپرمی پایدار ایجاد کرد.

واژه‌های کلیدی: وازکتومی، آزوسپرمی، اتانل، انسداد.

تابستان ۱۳۸۲

مقدمه

انتهای خروجی مجرای دفران شده تا بدین ترتیب آزوسپرمی ایجاد شده بررسی نمائیم.

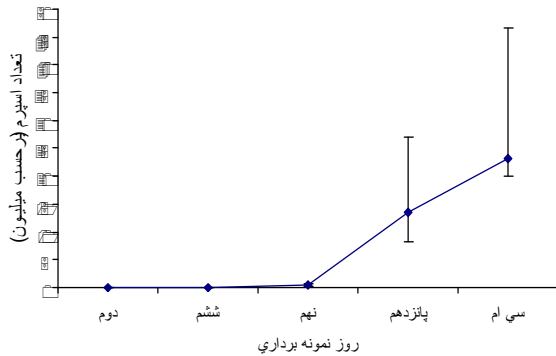
مواد و روشها

این مطالعه مداخله‌ای بر روی ۳۶ سر رت از نژاد Albicans که سنی بین ۵-۴ ماه داشتند صورت گرفت. ابتدا رتها به گروه‌های ۶ تایی تقسیم شده، سپس با استفاده از داروی تیوپنتال سدیم (نسدونال) 40mg/kg و بیهوشی عمومی مورد آزمایش قرار گرفتند. ادامه بیهوشی توسط اتر حمایت میشد. بعد از بیهوشی رتها، برشی به اندازه دو سانتیمتر در خط وسط اسکلوروتوم ایجاد شده و مجاری دفران طرف چپ و راست خارج شدند. پس از انجام وازکتومی معمولی برای طرف چپ، مجرای دفران طرف راست را در دو ناحیه به فاصله یک سانتیمتر از هم کلامپ نموده، با دقت بدون اینکه هیچگونه پارگی در آن ایجاد شود اقدام به تزریق 0.2cc الکل مطلق اتانل (محصول کارخانه مرک آلمان) به داخل مجرا شد و پس از سفید شدن ناحیه که مرحله اول فیکس شدن بافت است کلامپ‌ها رها میشدند و نهایتاً با قرار دادن مجاری طرفین در جای خود اقدام به بخیه زدن ناحیه شد. سپس نمونه برداری از رتها در طی برنامه زمانبندی تنظیم شده که شامل روزهای ۲، ۶، ۹، ۱۵ و ۳۰ بود، انجام گردید و اسمیر تهیه شده همزمان با کشتن رتها قرائت شد. بر این اساس هر گروه از رتها را در روز معین جهت نمونه‌برداری با کلروفورم کشته و سپس با خارج کردن مجرای دفران طرف راست از دو ناحیه آن، یکی در ناحیه دیستال یعنی بعد از محل تزریق و دیگری در ناحیه پروگزیمال یعنی نزدیک به اپیدیدیم نمونه مورد نظر تهیه شد. سپس نمونه‌ها را در داخل محیط F10 Hams قرار داده و با هموژن کردن بافت لام تهیه شد. لامهای تهیه شده را بلافاصله با میکروسکوپ نوری مورد بررسی قرار داده تا تعداد اسپرمهای موجود بر حسب میلیون مشخص شود.

امروزه وازکتومی، تنها روش مؤثر و قابل دسترس برای جلوگیری از بارداری در مردان است (۱) و حداقل ۲۸ روش برای انجام آن وجود دارد (۲). با توجه به نوپا بودن عمل وازکتومی، بسیاری از محققین پیرامون روشهای مختلف و اثرات جانبی آن تحقیقات دامنه‌داری را انجام داده‌اند که نتایج گوناگونی را در این زمینه به همراه داشته است. اما آنچه که بیشتر مد نظر محققین بوده، استمرار یافتن حالت آزواسپرمی و میزان اطمینان آن است که به دنبال بستن مجرای دفران باید انتظار داشت (۳و۴). وازکتومی اصطلاحاً به بستن مجرای دفران، اطلاق می‌گردد (۵). یکی از روشهای آن از طریق پوست می‌باشد که با ایجاد انسداد از طریق تزریق مواد

□ هزینه انجام این پژوهش در قالب طرح تحقیقاتی شماره ۱۳۷۹۶ از اعتبارات معاونت پژوهشی دانشگاه علوم پزشکی بابل تأمین شده است. مختلف همراه است (۱) که از آن، تحت عنوان زیر جلد نیز یاد می‌شود، از نظر تکنیکی راحت‌تر و سریعتر بوده و آسیب بافتی آن نیز کمتر می‌باشد (۶). در این روش، با تزریق مواد مختلف اسکروزان و یا موادی که پس از تزریق به داخل مجرا، ساختمان سفت و محکمی پیدا می‌کنند، اقدام به بستن مجرای دفران می‌گردد تا عامل مسدودکننده و یا نکروزه‌کننده مانع عبور اسپرم از ناحیه اپیدیدیم به طرف انتهای خروجی سمینال و زیکول گردد. لذا تزریق مواد از طریق جلد، مورد توجه خاص محققین مختلف قرار گرفته و هر کدام به نوبه خود روشی را ابداع نموده تا بتوانند ایجاد آزوسپرمی نمایند. از جمله مواد مسدودکننده می‌توان به پلی‌اورتان (۶)، سیلیکون (۷و۸)، آکریلات (۹) و کلاژن (۱۰) اشاره نمود.

استفاده از مواد اسکروزان منجمله اتانل برای ایجاد اسکروز و انسداد، در درمان هپاتوسلولار کارسینوما (۱۱و۱۲) و واریس کاربرد فراوانی دارد (۱۶-۱۳). لذا در این مطالعه سعی شد تا با تزریق اتانل در داخل مجرای دفران رت و ایجاد انسداد، مانع عبور اسپرم از ناحیه اپیدیدیم به طرف



بحث

با تزریق اتانل به داخل مجرا، فاصله‌ای حدود یک سانتیمتر به رنگ سفید درآمده و با تشکیل یک تویی از اتانل، بافت ناحیه نکروزه گردید و با گذشت ۲ تا ۶ روز پس از تزریق و نمونه برداری از رت‌ها هیچگونه اسپرمی در ناحیه دیستال محل تزریق، مشاهده نشد و گزارش آزوسپرمی بر روی لام میکروسکوپی ۱۰۰٪ بوده است. الکل اتیلیک توانسته بود در طی ۲ تا ۶ روز، ایجاد آزوسپرمی نماید و مانع عبور اسپرم از ناحیه اپیدیدیم به انتهای خروجی مجرا تا سمینال و زیکول گردد. با اینکه می‌دانیم، اگر بافت ناحیه تزریق شده بلافاصله هم نکروزه شود، ولی به جهت اینکه ارتباط دو سر مجرا قطع نمی‌گردد، لذا بعید به نظر می‌رسد، این استنتاج، انسداد کامل مجرا باشد و باید عبور اسپرم را انتظار داشت. اما در نمونه برداری و تهیه اسمیر و آنالیز مایع بدست آمده و قرار دادن بافت ناحیه دیستال مجرا در داخل محیط کشت میکروسکوپ Ham's F10 هیچگونه اسپرمی در فیلد مشاهده نگردید و این نتیجه را قوت بخشید که اسپرمی در ناحیه دیستال وجود ندارد، در صورتی که با تهیه اسمیر از ناحیه پروگزیمال و نزدیک به اپیدیدیم، شمارش اسپرم در حد طبیعی بوده است. که باید به اثر اسپرم‌زدایی اتانل اشاره داشت و شک نمود به اینکه، چون اتانل روان هست، علیرغم کلامپ شدن ناحیه، بعداً توانسته با عبور خود به طرف خروجی مجرای دفران (دیستال)، تمام اسپرمهای موجود در این ناحیه را زدوده و آنها را لیز نموده باشد. لذا تا رسیدن اسپرمهای بعدی از ناحیه اپیدیدیم به ناحیه خروجی و عبور از محل تزریق و همچنین برطرف شدن اثر الکل از محیط، حدود ۲ تا

در این مطالعه، بررسی ناحیه پروگزیمال جهت حصول اطمینان از آزوسپرم نبودن رت مورد نظر بوده است. رتهایی که آزوسپرم بوده‌اند و در قسمت پروگزیمال آنها اسپرمی دیده نمی‌شد از مطالعه حذف شدند. و برای حصول اطمینان، آزمایش روز سی‌ام دوباره تکرار گردید.

یافته‌ها

روز دوم و ششم پس از تزریق اتانل به داخل مجرای دفران، علیرغم اینکه تعداد اسپرمها در ناحیه پروگزیمال در حد طبیعی بوده و شمارش اسپرم اعدادی بین ۶۰ تا ۱۰۰ میلیون را نشان می‌داد ولی هیچگونه اسپرمی در ناحیه دیستال آنها مشاهده نشد.

در روز نهم پس از تزریق اتانل نیز دو ناحیه دیستال و پروگزیمال محل تزریق به دقت مورد بررسی قرار گرفت که در تعدادی از موارد به میزان ناچیزی اسپرم از محل تزریق عبور کرده بودند. از طرفی تعداد اسپرمها، که در ناحیه پروگزیمال حدود ۴۰ تا ۱۰۰ میلیون را نشان می‌داد، در ناحیه دیستال به یک میلیون رسیده بود. در روز پانزدهم پس از تزریق اتانل، با گذشت زمان، تعداد بیشتری اسپرم در ناحیه دیستال مشاهده گردیدند که سقف آن تا حد ۳۰ میلیون افزایش یافته بودند. در آخرین مرحله، (روز سی‌ام پس از تزریق اتانل) تعداد اسپرمها در ناحیه دیستال تا حد زیادی افزایش یافته و تقریباً به ۴۰٪ ناحیه پروگزیمال رسیده بود. در این مرحله شمارش اسپرم ۲۰ میلیون را در مقابل ۶۰ و ۱۰۰ میلیون و در یک سر رت نیز شمارش ۴۰ میلیون اسپرم در مقابل ۱۰۰ میلیون اسپرم نشان می‌داد، ولی برای حصول اطمینان بیشتر اقدام به تکرار این مرحله نموده و در دومین گروه روز سی‌ام نیز شمارش اسپرم تا حد ۴۰ میلیون در مقابل ۱۰۰ میلیون اسپرم ناحیه پروگزیمال افزایش نشان داد(نمودار ۱).

نمودار ۱. تعداد اسپرم‌های دیستال محل تزریق اتانل در روزهای

مختلف (بر حسب میلیون)

تابستان ۱۳۸۲

همچنین با استفاده از کلامپهای مخصوص، سیلیکون را طوری پرداخت نمودند تا در مقطع عرضی گرد و یا بیضوی باشد، البته در مقایسه این دو روش، شکل بیضوی را مفیدتر یافتند. سپس با مقایسه کار خود و روش استاندارد وازکتومی که اخیراً به طریقه no scalple توصیه می‌گردد، تفاوت قابل توجهی نیافتند (۷).

Barkey و همکارانش (۱۹۹۵) با تزریق متیل سیانوآکریلات (MCA) داخل لوله فالوپ خرگوش از ناحیه واژینال در صدد آن برآمدند تا خرگوش را عقیم سازند. متیل سیانوآکریلات یک ماده اسکلوژوزان است لذا محققین محترم با استفاده از کاتتر مخصوص توانستند آن را به داخل لوله فالوپ، ۱۴ خرگوش وارد نمایند که نتیجه کار، فیروزه شدن بافت جدار لوله و انسداد آن بوده است. البته جهت دستیابی به یک نقطه قابل قبول، بعد از گذشت شش ماه با کویپ گذاری هیچگونه حاملگی را در گروه آزمایشی خود نداشتند (۹). موضوع قابل بحثی را که این گروه در ادامه کار خود گزارش نموده‌اند، درجات مختلف انسداد در لوله فالوپ است که مطالعات میکروسکوپی و تهیه نمونه بافتی مؤید آن بوده است، لذا شاید این اشکال را ایجاد نماید که اگر در تعدادی از خرگوشها انسداد چندان زیاد نباشد، آیا می‌توان رکانالیزه شدن لوله فالوپ را به صورت دوطرفه و یا یکطرفه متصور دانست، که رسیدن به این مطلب نیاز به زمان بیشتری دارد. همچنین Gallegos و همکارانش (۱۹۹۴) با تزریق محلولی متشکل از چند ماده اسکلوژوزان به داخل مجرای دفران ۱۶ خرگوش توانستند با گذشت ۴ هفته پس از آن، به یک انسداد نسبی دست یابند (۱۶). نگاهی اجمالی به مطالعات انجام شده، همسویی نتایج آن را با نتایج بدست آمده از این پروژه، نشان می‌دهد که گذشت زمان سبب نقصان در این روشها خواهد شد (۱۷). مقایسه نتایج این مطالعه با بررسی‌های انجام شده، نشان می‌دهد که اگرچه اتانل به عنوان یک عامل نکروزان کاربرد وسیعی پیدا کرده است، اما در این مطالعه، در ابتدا و به طور موقت با فیکس نمودن و انسداد مجرا، از عبور اسپرم

۶ روز طول کشیده و ممکن است در روزهای آتی هم همچنان نتیجه آزو اسپرمی رت را تداعی کند، لذا نمی‌توانیم بطور قطع و یقین ایجاد آزو اسپرمی را دائمی و ماندگار بدانیم. چنانکه نمونه برداریهای بعدی، یعنی از روز نهم به بعد مؤید این موضوع بوده است و با نمونه برداری از ۶ سر رت در روز نهم بعد از تزریق، گرچه اکثر آنها آزو اسپرمی بودند ولی در یک تا دو سر آن، تعداد بسیار کمی اسپرم در ناحیه دیستال مشاهده شد. در روزهای ۱۵ و ۳۰ بعد از تزریق، تعداد اسپرمها در ناحیه دیستال بیشتر شدند تا جایی که در روز سیام پس از تزریق، به ۴۰٪ تعداد اسپرم مربوط به ناحیه پروگزیمال رسیده بودند. البته برای حصول به یک نتیجه قابل قبول، روز سیام در دو گروه بطور آزمایش مجزا تکرار شد تا صحت آزمایش کاملاً مشخص گردد. لذا از نتیجه کار برمی‌آید که الکل اتیلیک با اینکه توانسته در روزهای نخست پس از تزریق، ایجاد آزو اسپرمی نماید ولی هیچگاه نتوانست با گذشت زمان، اثربخشی مثبتی را به دنبال داشته باشد. به همین دلیل به احتمال قوی، موادی همانند الکل که حالت مایع دارند، گرچه ممکن است ابتدا ایجاد آزو اسپرمی نمایند، ولی در درازمدت نتیجه‌ای حاصل نخواهد شد.

در آزمایشات Chen (۱۹۹۲) که ۰/۱۶ تا ۰/۲۲ سی سی محلول پلی‌اورتان را به داخل مجرای ۵۳ مرد تزریق نمودند در ادامه کار، ۸۵٪ افراد در خلال ۱۲ ماه اول پس از تزریق دچار انسداد مجرا گشته و آزو اسپرم شدند. اما تنها ۹۶٪ همین گروه آزو اسپرم شده، توانستند، آزو اسپرم بودن خودشان را حداکثر تا دو سال حفظ نمایند و از آن به بعد، دوباره اسپرم توانست از محل تزریق بگذرد. لذا از این روش بصورت یک روش برگشت پذیر یاد نمودند (۶).

Soebadi و همکاران (۱۹۹۵) در صدد برآمدند تا با تزریق سیلیکون به داخل مجرای دفران، عبور اسپرم را متوقف سازند. در دو گروه آزمایشی، ۱۳۰ نفر مرد داوطلب را تحت تزریق ماده سیلیکون قرار داده و با وارد نمودن این ماده به داخل مجرا، انسدادی به طول ۱۵ میلیمتر ایجاد نمودند.

تقدیر و تشکر

از معاونت پژوهشی دانشگاه بدلیل تأمین اعتبار طرح و از دانشجوی کمیته تحقیقات آقای ابراهیم سرابی، همچنین تمامی افرادی که با ما همکاری نموده اند، تشکر بعمل می‌آید.

به قسمت دیستال جلوگیری نموده است ولی به دلیل رکانالیزه شدن مجرا، امکان عبور اسپرم بعد از مدت زمان اندکی، فراهم گردید. لذا با استفاده از اتانل نمی‌توان انسداد دائمی در مجرای دفران ایجاد نمود و به آروسپرمی پایدار رسید.

References

1. Lohiya NK, Manivannan B, Mishra PK, Pathak N. Vas deferens, A site of male contraception: An overview. *Asian J Androl* 2001; 3(2): 87-95.
2. Marmar JL, Kessler S, Hartanto VH. A minimally invasive vasectomy with the no suture, inline method for vas occlusion. *Int J Fertil Womens Med* 2001; 46(5): 257-64.
3. McDonald SW, Gormal D, Bennet NK. Changes in testis following vasectomy in the rat. *Clin Anat* 1996; 9 (5): 296-301.
4. Benger JR, Swaski SK, Gingué JC. Resistant spermatozoa after vasectomy: A survey of British urology. *Br J Urol* 1995; 76(3): 376-9.
5. Retick W, Wien V. *Campbell Urology*, 7th ed, Saunders Co 1999; pp: 1340-2.
6. Chen ZW, Gu YQ, Liang XW, WU ZG, Yin EJ, Hong LI. Safety and effect of percutaneous injection of polyurethane elastomer (MPU) plugs for vas occlusion in man. *Int J Androl* 1992; 15(6): 468-72.
7. Soebadi DM, Cardjito W, Mensink HJ. Intervasal injection of formed- in- place medical grade silicone rubber for vas occlusion. *Int J Androl* 1995; 188 (1):45-52.
8. Berkey GS, Nelson R, Zuckerman AM, Dillehay D, Cope C. Sterilization with methyl cyanoacrylate induced falopian tube occlusion from a non surgical transvaginal approach in rabbits. *J Vasc Interv Radiol* 1995; 6(5): 669-74.
9. Zhao SC, Zhang SP, YU RC. Interfacial injection of formed- in- place silicone rubber as a method of vas occlusion. *Int J Androl* 1992; 166): 460- 4.
10. Ohnishi K, Yoshioka Int S, Fujiwara K. Prospective randomized controlled trial comparing percutaneous acetic injection and personates ethanol injection for small hepatocellular carcinoma. *Hepatology* 1999; 27(1): 67-72.
11. Nagy H, Hosny S, Abd El, Latif Abu, Median Ahmed, Anis Ilia I, et al. Clinical trial of E1B-deleted adenovirus (dl1520) gene therapy for hepatocellular carcinoma. *Cancer Gene Ther* 2002; 9(3): 254-9.
12. Marting B. Understanding sclerotherapy. *Plast Surg Nurs* 2000; 2(4): 209-15 229.
13. Cottam Daniel R, Clark R, Hayn E, Shaftan G. Duodenal varices: a novel treatment and literature review. *Am Surg* 2002; 68(5): 407-9.

تابستان ۱۳۸۲

14. Frullini A, Cavezzi A. Sclerosing foam in the treatment of varicose veins and telangiectases: History and analysis of safety and complications. *Dermatol Surg* 2002; 28(1): 11-15.
15. Tisi PV, Beverley CA. Injection sclerotherapy for varicose veins. *Cochrane Database Syst Rev* 2002; (1): CD001732.
16. Gallegos AJ, Potts F, Pedron N. Occlusion of vas deferent after a single intraluminal injection of carrageenan and other chemical agents in rabbits. *Arch Androl* 1994; 32(1): 59-50.
17. Kolettis PN, Sabanegh ES, D'amico AM, Box L, Sebesta M, Burns JR. Outcomes for vasectomy reversal performed after obstructive intervals of at least 10 years. *Urology* 2002; 60(5):885-8.

*آدرس نویسنده مسؤل: بابل، بیمارستان شهید بهشتی، بخش اورولوژی، تلفن: ۰۱۱۱-۲۲۵۲۰۷۱-۵.