

بررسی اثر کورکومین بر تغییرات بافت کبد در موش های صحرایی آدرنالکتومی شده

حسن مروتی (PhD)^۱، حسین نجف زاده (PhD)^{*}، هاجر عزیزیان (MSc)^۲

۱- گروه علوم پایه، دانشکده دامپزشکی، دانشگاه شهید چمران اهواز

۲- دانشگاه شهید چمران اهواز

دریافت: ۹۱/۴/۱۶، اصلاح: ۹۱/۶/۸، پذیرش: ۹۱/۸/۱۷

خلاصه

سابقه و هدف: کورکومین دارای خواص آنتی اکسیدانی بوده و اثر محافظتی بر کبد دارد. از طرفی غده آدرنال در متابولیسم کربوهیدرات ها، ایمنی بدن و هماتولوژی نقش دارد و کبد را متاثر می نماید. در صورت کم کاری یا برداشت غده آدرنال در برخی از شرایط و تاثیر آن بر کبد و با توجه به مصرف فراوان زرد چوبه بعنوان چاشنی غذایی، هدف از این مطالعه بررسی تغییرات بافت کبد در موشهای آدرنالکتومی شده و تاثیر کورکومین بر این تغییرات می باشد.

مواد و روشها: در این مطالعه تجربی ۲۵ سر موش صحرایی ماده نژاد ویستار در ۵ گروه شامل شاهد، تیمار شده با کورکومین (بدون آدرنالکتومی)، آدرنالکتومی شده و آدرنالکتومی شده تحت درمان با کورکومین و شم تقسیم شدند. هر دو غده آدرنال تحت بیپوشی با ایجاد برش دوطرفه در پشت موشها برداشت شدند و محل برش بخیه گردید. کورکومین با دوز ۱۰۰ میلی گرم به ازای هر کیلوگرم وزن بدن به مدت ۲۱ روز به صورت داخل صفاقی تزریق شد. در پایان از کبد موشها نمونه گیری و مقاطع بافتی تهیه شده با میکروسکوپ نوری بررسی گردید و تعداد سلول های تغییر شکل یافته، سلول های کوپفر و حضور سلول های التهابی شمارش و ارزیابی شد.

یافته ها: میانگین سلول های دفرمته از ۲۱/۶±۰/۵ در گروه شاهد به ۵۲/۸±۳/۵ در گروه آدرنالکتومی رسید ($P < 0/0001$). میانگین سلول های کوپفر در گروه شاهد ۵/۴±۰/۲۷ و در گروه آدرنالکتومی ۱۵/۶±۳/۲ بود ($P < 0/0001$). با تجویز کورکومین تعداد این سلول ها و تغییرات بافت کبد بطور معنی داری کاهش یافت.

نتیجه گیری: نتایج مطالعه نشان داد که کورکومین بعنوان آنتی اکسیدان طبیعی اثر محافظتی بر بافت کبد دارد و می تواند تغییرات حاصل از آدرنالکتومی در بافت کبد را کاهش دهد.

واژه های کلیدی: کبد، آدرنالکتومی، کورکومین، موش صحرایی.

مقدمه

جمع آوری کننده رادیکال های آزاد اکسیژن و افزایشدهنده گلوکاتینون داخل سلولی عمل می کند (۳). در طب سنتی از زردچوبه به عنوان گیاه مسهل صفراوی و محافظ کبدی نام برده شده است. اثر محافظتی زردچوبه ممکن است به علت اثرات آنتی اکسیدانی آن باشد. علاوه براین زردچوبه موجب افزایش فعالیت آنزیم گلوکاتینون-S- ترانسفراز می گردد (۴). همچنین اعلام کردند اثر ضدتوموری، ضدالتهابی و ضدعفونی کنندگی موجود در آن مربوط به کورکومین است (۵). در مطالعه ای مشاهده شد که از کورکومین می توان به عنوان درمان کننده سرطان کولون استفاده کرد (۶). با توجه به نقش آدرنال در سیستم اندوکراین بدن، حذف و برداشت این غده می تواند آثار متعددی از جمله در متابولیسم کربوهیدرات ها، ایمنی بدن و هماتولوژی داشته باشد که از جمله بافت های متاثر کبد می باشد (۷). Tojo و همکاران بیان کردند که آدرنالکتومی در رت ها موجب افزایش الکالین فسفاتاز کبدی می شود (۸). مقدار گلیکوژن کبد در رت های آدرنالکتومی

زردچوبه خود از سه ترکیب اصلی: دمتوکسی کورکومین، بیس دمتوکسی کورکومین و کورکومین تشکیل یافته است. از بین این اجزاء، کورکومین ماده مؤثره ریزوم گیاه زردچوبه به نام شیمیایی دیفولویل متان می باشد که این ترکیب در حفاظت از مغز و اعضای بدن، جلوگیری از رشد سلول های سرطانی و در درمان آلزایمر سودمند می باشد (۱). اثرات فارماکولوژیک مشاهده توسط ریزوم گیاه زردچوبه بیانگر ارتباط نزدیک این اثرات با اختلالات متابولسمی بیماری هایی مانند سرطان، اختلالات کبدی و گوارشی، قلب و عروق، آلزایمر، آرتریت روماتوئید، دیابت، بیماری های تنفسی، آترواسکلروز و بیماری های نورودژنراتیو است (۲). کورکومین یک آنتی اکسیدان ارزان قیمتی است که اثر محافظتی بر روی کبد دارد. کورکومین از نظر ساختمان شیمیایی پلی فنول است. توان آنتی اکسیدانی این ماده بسیار بالاست. به علاوه کورکومین در شرایط استرس اکسیداتیو اثر محافظتی بر پراکسیداسیون لیپیدی در کبد رت دارد و به عنوان

این مقاله حاصل پایان نامه هاجر عزیزیان دانشجوی کارشناسی ارشد بافت شناسی دانشگاه شهید چمران اهواز می باشد.

*مسئول مقاله:

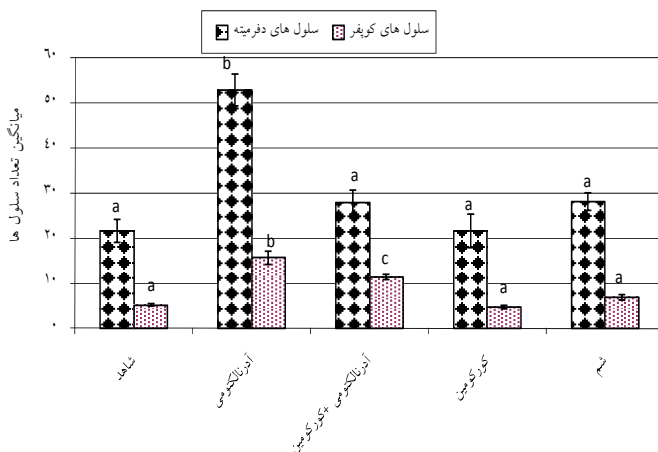
درس: اهواز، دانشگاه شهید چمران، دانشکده دامپزشکی، بخش فارماکولوژی، تلفن: ۰۷۳-۳۳۳۰۰۶۱۱

گردید. رنگ آمیزی پریودیک اسید شیف (PAS) نیز انجام شد. این رنگ آمیزی اختصاصی بوده که جهت مشخص کردن حضور کربوهیدرات ها و گلیکوژن در بافت استفاده می شود (۱۱). برای تعیین تفاوت بین گروه ها از آزمون آماری ANOVA و آزمون تعقیبی LSD استفاده شد و $p < 0.05$ معنی دار در نظر گرفته شد.

یافته ها

الف- نتایج مربوط به سلول های دفرمیته (بد شکل)

میانگین تعداد سلول های دفرمیته (آسیب دیده دارای هسته پیکنوزه و سیتوپلاسم چروکیده) در گروه شاهد $21/6 \pm 0/5$ شمارش گردید در حالیکه با آدرنالکتومی کردن موش ها به $52/8 \pm 3/5$ رسید که این افزایش نسبت به گروه شاهد از نظر آماری معنی دار بوده است ($p < 0/0001$). تعداد سلول های دفرمیته با مصرف کورکومین در گروه ۳ کاهش یافت و به $27 \pm 2/6$ رسید. به طوری که تفاوت میانگین این سلول ها با گروه ۲ (آدرنالکتومی شده) از نظر آماری معنی داری بود ($p < 0/0001$). مصرف کورکومین به تنهایی تأثیری در تعداد سلول های دفرمیته در مقایسه با گروه شاهد نداشت (نمودار ۱).



نمودار ۱. میانگین \pm خطای استاندارد سلول های دفرمیته و

سلولهای کوپفر در گروه های مختلف. حروف نامتشابه نشان دهنده اختلاف معنی دار بین گروه ها است ($p < 0/05$).

ب- نتایج مربوط به سلول های کوپفر

میانگین تعداد سلول های کوپفر در گروه شاهد $5/4 \pm 0/27$ شمارش گردید در حالیکه با آدرنالکتومی کردن موش ها به $15/6 \pm 3/2$ رسید که این افزایش نسبت به گروه شاهد از نظر آماری معنی دار بود ($p < 0/0001$). با مصرف کورکومین در گروه ۳ از تعداد سلول های کوپفر کاسته شد و به $11/3 \pm 0/33$ رسید به طوری که میانگین این سلول ها با گروه ۲ (آدرنالکتومی شده) از نظر آماری تفاوت معنی داری داشت ($p < 0/0001$). مصرف کورکومین به تنهایی تأثیری در تعداد سلول های کوپفر در مقایسه با گروه شاهد نداشت.

ج- نتایج مربوط به میانگین وزن کبد به وزن بدن

میانگین وزن کبد به وزن بدن در گروه شاهد با گروه آدرنالکتومی تفاوت معنی داری نداشت در حالیکه در گروه ۳ (آدرنالکتومی + کورکومین) این میانگین

شده کاهش می یابد (۹). بنابراین برداشتن آدرنال و متعاقب آن حذف گلوکوکورتیکوستروئیدها و مینرالوکورتیکوستروئیدها می تواند تغییراتی را در بافت ها از جمله کبد ایجاد نماید. هدف از این مطالعه بررسی تغییرات هیستولوژی و هیستوموفومتری کبد در رت ها بعد از برداشتن غده آدرنال و مقایسه تأثیر کورکومین بر بافت کبد رت های سالم و آدرنالکتومی شده می باشد.

مواد و روشها

در این مطالعه از موش های صحرایی ماده و نژاد ویستار در محدوده وزنی ۲۰۰ گرم استفاده شد. موش ها در پنج گروه مساوی (۵ سر در هر گروه) بصورت زیر تقسیم شدند:

۱- **گروه اول (شاهد):** بدون دریافت دارو و با شرایط یکسان تغذیه ای و محیطی با سایر گروه ها نگهداری شدند.

۲- **گروه دوم:** موش های صحرایی که تحت بیهوشی آدرنالکتومی شدند. بدین منظور ابتدا حیوانات بوسیله کتامین و زایلازین با دوزهای ۱۰ و ۲ میلی گرم به ازای هر کیلوگرم وزن بدن بیهوش گردیدند. سپس با برش طولی در دو طرف ستون مهره ها، کلیه ها پیدا شدند و هر دو غده آدرنال با عمل جراحی برداشته شد (آدرنالکتومی دو طرفه). سپس لایه های عضلات و پوست بخیه شد. یک هفته جهت بهبودی به حیوان استراحت داده شد (در حیوان آدرنالکتومی شده جهت حفاظت حیوان از شوک ناشی از مینرالوکورتیکوئیدها آب حیوان با سرم فیزیولوژی (کلروسدیم ۰/۹ درصد) جایگزین گردید). سپس موش های صحرایی به مدت ۲۱ روز با دریافت نرمال سالین (هم حجم داروی کورکومین) به صورت داخل صفاقی نگهداری شدند.

۳- **گروه سوم:** موش های صحرایی که تحت بیهوشی آدرنالکتومی شدند و سپس به مدت ۲۱ روز داروی کورکومین را با دوز ۱۰۰ میلی گرم برای هر کیلوگرم وزن بدن به صورت داخل صفاقی دریافت کردند (۱۰). کورکومین استفاده شده در این مطالعه بصورت پودر خالص تهیه شده از شرکت سیگما بوده است که برای استفاده در آب مقطر حل گردید که براحتی از سرسوزن عبور کرده و به موش ها تزریق شد.

۴- **گروه چهارم:** موش های صحرایی که به مدت ۲۱ روز داروی کورکومین را با دوز ۱۰۰ میلی گرم برای هر کیلوگرم وزن بدن به صورت داخل صفاقی دریافت کردند.

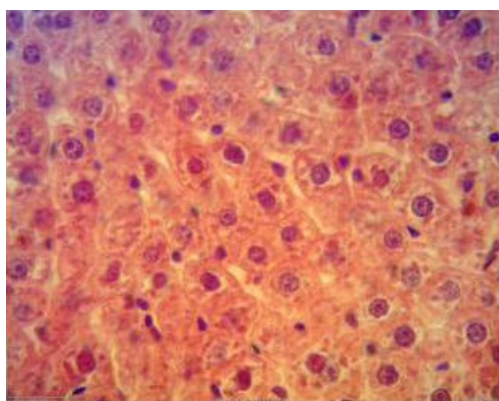
۵- **گروه پنجم:** موش های صحرایی که جراحی شدند و آدرنال آن ها لمس شد ولی آدرنال برداشته نشد (گروه شم Sham).

در پایان مطالعه موش ها وزن کشتی شده و بوسیله اتر آسان کشتی شدند و بعد از جداسازی و توزین کبد، قطعاتی از آن جهت ثبوت، درون حجمی حداقل ۱۰ برابر از فرمالین سالین- بافر ۱۰ درصد قرار داده شدند. به منظور مطالعات میکروسکوپی نمونه های مورد نظر با تهیه برش های میکروسکوپی توسط میکروتوم، مقاطعی به ضخامت ۵-۶ میکرومتر تهیه و با بکارگیری از روش استاندارد رنگ آمیزی هماتوکسیلین- ائوزین، مقاطع بافتی رنگ آمیزی شده و مورد بررسی میکروسکوپی قرار گرفتند (۱۱). روی هر لام یک سکن قرار داده شد و تغییرات بافت کبد از جمله تعداد سلول های دفرمیته کبد و سلول های کوپفر با لام مدرج در ۳ فیلد میکروسکوپی در هر لام و ۵ لام از هر گروه شمارش

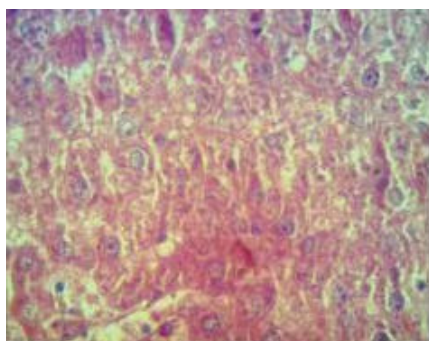
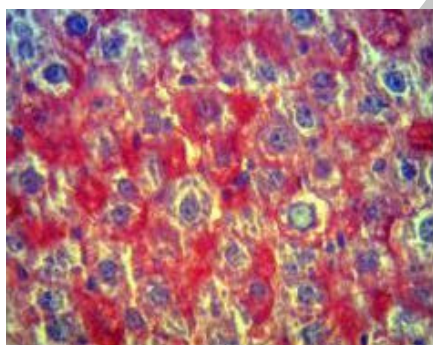
در مقایسه با گروه شاهد افزایش یافت ($P=0/005$) و این تفاوت با گروه شم نیز مشاهده گردید و از نظر آماری تفاوت معنی دار بود ($P=0/008$).

۵- نتایج بررسی میکروسکوپی مقاطع بافتی کبد

در بررسی میکروسکوپی گروه شاهد، ساختار طبیعی بافت کبد مشاهده گردید (هسته نرمال و محدوده سیتوپلاسمی مشخص) (تصویر ۱). در گروه آدرنالکتومی شده، تعداد سلول های دفرمیته در مقایسه با گروه شاهد افزایش پیدا کرده بود. همچنین افزایش منتشر سلول های کوپفر در جدار داخلی دیواره سینوزوئیدها همراه با ارتشاح تک هسته ای ها در فضاهای پورتال و پرخونی سینوزوئیدها در این گروه جلب توجه می کرد. در موارد شدید در بعضی لام ها نکروز سلول های کبدی، همراه با تجمع سلول های التهابی، نفوذ سلول های لنفوی در فضای پورتال و احتقان شدیدی در سراسر لام های مورد مطالعه مشاهده شد که به صورت از بین رفتن حدود سیتوپلاسمیک سلول های کبدی در مناطق نکروز شده و تغییراتی در هسته سلول ها (لیزشدگی، قطعه قطعه شدن و مچاله شدن هسته) نمایان بود (تصویر ۲).

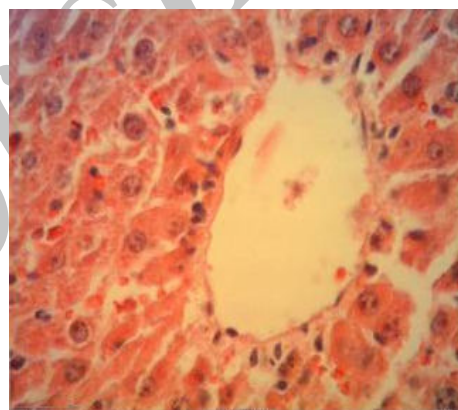


تصویر ۳. منظم شدن حدود سیتوپلاسمی کاهش پرخونی سینوزوئیدها با بزرگنمایی $2900 \times$ (H&E, $40 \times$)

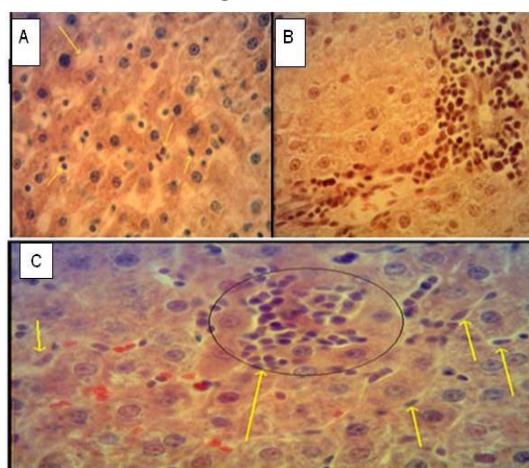


تصویر ۴. کبد در گروه آدرنالکتومی بدون دریافت دارو (راست) با بزرگنمایی $2900 \times$ (PAS, $40 \times$). کبد در گروه آدرنالکتومی دریافت کننده کورکومین (چپ) با بزرگنمایی $2900 \times$ (PAS, $40 \times$).

تصویر ۱. هیپاتوسیت ها با هسته و محدوده سیتوپلاسمی مشخص همچنین وردیدچه مرکزی کبد سالم در گروه شاهد بزرگنمایی $2900 \times$ (H&E, $40 \times$) نشان داده شده است.



تصویر ۲. A- هسته های لیزشده، قطعه قطعه شده، چروکیده، به هم خوردن حدود سیتوپلاسمی سلول ها، فضاهای روشن در سیتوپلاسم با بزرگنمایی $2900 \times$ (H&E, $40 \times$). B- نفوذ سلول های لنفوی در فضای پورتال با بزرگنمایی $2900 \times$ (H&E, $40 \times$). C- وجود سلول های تک هسته ای التهابی و سلولهای دفرمیته با بزرگنمایی $2900 \times$ (H&E, $40 \times$)



تصویر ۲. A- هسته های لیزشده، قطعه قطعه شده، چروکیده، به هم خوردن حدود سیتوپلاسمی سلول ها، فضاهای روشن در سیتوپلاسم با بزرگنمایی $2900 \times$ (H&E, $40 \times$). B- نفوذ سلول های لنفوی در فضای پورتال با بزرگنمایی $2900 \times$ (H&E, $40 \times$). C- وجود سلول های تک هسته ای التهابی و سلولهای دفرمیته با بزرگنمایی $2900 \times$ (H&E, $40 \times$)

بحث و نتیجه گیری

در این مطالعه با برداشت کامل دو غده فوق کلیه در گروه دو (آدرنالکتومی بدون دریافت دارو) تغییراتی در بافت کبد مشاهده شد که به صورت پرخونی‌هایی در سینوزوئیدها، تجمع سلول‌های التهابی (ماکروفاژ) در اطراف ورید مرکزی و نفوذ سلول‌های لنفوئیدی در فضای پورتال بود. با شمارش سلول‌های کوپفر در گروه دو (آدرنالکتومی بدون دریافت دارو) مشخص شد که تعداد این سلول‌ها در مقایسه با گروه شاهد افزایش پیدا کرده است. از طرف دیگر دفرمیت (بدشکل) شدن سلول‌های کبدی به صورت از بین رفتن حدود سیتوپلاسمی سلول‌های کبدی و تغییراتی در هسته سلول‌ها نظیر (لیزشدگی، قطعه قطعه شدن و مچاله شدن هسته) در مقایسه با شاهد نیز افزایش پیدا کرده بود.

مطالعات اخیر نشان دادند که ماکروفاژها در پاسخ به آسیب بافتی، فعال شده و میانجی‌های سمی آزاد می‌کنند. از جمله میانجی‌های بسیار سمی و فعال می‌توان فاکتور نکروزدهنده تومور- آلفا (Tumor Necrosing Factor- α)، اینترلوکین-1 (Interlukin-1 [IL-1]) و اکسید نیتریک را نام برد (۱۲). ماکروفاژ در واقع همان سلول کوپفر است که در سینوزوئیدهای کبدی قرار دارد. مطالعات نشان می‌دهند که تجمع این سلول‌ها و ترشح میانجی‌های سمی در مناطقی که هنوز نکروز نشده‌اند، در ایجاد سمیت کبدی نقش داشته و در واقع باعث نکروز کبدی می‌گردند (۱۳). در مطالعه حاضر در گروه دوم (آدرنالکتومی بدون دریافت دارو) سلول‌های کبدی دچار بدشکلی شده و تعداد سلول‌های کوپفر زیاد شد با شمارش این سلول‌ها مشخص شد که تعداد سلول‌های دچار بدشکلی به طور معنی داری نسبت به گروه شاهد افزایش پیدا کرد. همچنین با شمارش سلول‌های کوپفر تعداد این سلول‌ها نیز نسبت به گروه شاهد افزایش یافت که از لحاظ آماری معنی دار بود. در بررسی هیستولوژیک بافت کبد پس از رنگ آمیزی پاس مشخص شد که میزان گلیکوژن ذخیره ای کبد در گروه دو (آدرنالکتومی بدون دریافت دارو) در مقایسه با گروه شاهد به طور نسبی کاهش پیدا کرده بود.

بعد از آدرنالکتومی موش‌ها وزن کبد به صورت معنی داری نسبت به گروه شاهد افزایش پیدا کرده بود، نبود غده فوق کلیه باعث واکنش‌های التهابی، پرخونی و در نتیجه افزایش وزن کبد شده است که با افزایش وزن بدن موش‌ها مرتبط بوده و احتمالاً بدلیل افزایش ذخیره گلیکوژن بوده است. البته بیان علت دقیق آن نیازمند مطالعه جداگانه ای است. در مطالعه حاضر نتایج نشان داد که تزریق روزانه کورکومین به مدت ۲۱ روز به موش‌های آدرنالکتومی شده دارای اثر محافظتی بر بافت کبد بوده است. به گونه ای که تعداد سلول‌های دفرمیت (بدشکل) و همچنین تعداد سلول‌های کوپفر در بافت کبد موش‌های آدرنالکتومی پس از تزریق کورکومین چطور معنی داری از لحاظ آماری نسبت به گروه دو (آدرنالکتومی بدون دریافت دارو) کاهش پیدا کرد. میزان پرخونی فضای سینوزوئیدها کمتر شد. تحقیقات نشان داده که تتراهیدروکورکومین یکی از

مهمترین متابولیت‌های کورکومین به عنوان جز فعال بیولوژیکی زردچوبه می‌باشد که وجود آن در سیتوزول سلول‌های روده ای و کبدی انسان و موش صحرایی تشخیص داده شده است (۱۴). این ماده از زردچوبه است که دارای فعالیت بسیار گسترده آنتی‌اکسیدانی در هر دو شرایط درون تنی و برون تنی می‌باشد (۱۵). گفته شده است که زردچوبه حتی در مقادیر زیاد سمی نمی‌باشد (۱). در یک مطالعه، مصرف پودر زردچوبه به میزان دو درصد در جیره غذایی به مدت ۸ هفته هیچ گونه اثر توکسیکی در بافت کبد موش‌های سالم ایجاد نکرده است (۱۴). در مطالعه حاضر نیز هیچ گونه سمیتی ناشی از زردچوبه مشاهده نشد. در مطالعه ای Khorsandi و همکاران اعلام کردند که عصاره زردچوبه در بهبود مسمومیت حاد ناشی از استامینوفن مؤثر بوده و بکارگیری آن توصیه شده است (۱۳). در واقع بیشتر خواص درمانی زردچوبه از جمله اثر آنتی‌اکسیدانی (۱۶) ضد سرطانی (۱۷ و ۱۸) و حفاظت کبدی (۱۹) آن مربوط به کورکومین است. از آنجا که زردچوبه موجب افزایش فعالیت آنزیم گلوکوتایون-S- ترانسفراز می‌گردد (۴) باعث بالابردن ظرفیت سم زدایی کبدی می‌شود. همچنین تجویز عصاره زردچوبه کاهش عمده ای در افزایش حاد ترانس آمینازهای سرم ناشی از هیپاتوتوکسین‌ها ایجاد می‌کند. از آنجا که TNF- α و IL-1 در ایجاد نکروز کبدی نقش دارند، زردچوبه باعث مهار ترشح TNF- α (۲۰) و IL-1 (۲۱) از ماکروفاژ می‌گردد و باعث کاهش اثر سمیت می‌شود (۲۲). با توجه به اینکه در مطالعه حاضر بعد از تجویز کورکومین هسته‌های بدشکل هیپاتوسیت‌ها کمتر شده و حدود سیتوپلاسمیک سلول‌ها تا حدودی مشخص تر شده بود. نتایج مطالعه نشان داد که کورکومین می‌تواند در بازسازی سلول‌های آسیب دیده کبدی نقش داشته باشد. گزارش شده است که کورکومین از نظر ساختمانی پلی فنول است. توان اکسیدانی این ماده حتی از ویتامین E بیشتر است. به علاوه کورکومین در شرایط استرس اکسیداتیو اثر محافظتی بر پراکسیداسیون لیپیدی در کبد رت دارد و به عنوان جمع‌آوری کننده رادیکال‌های آزاد اکسیژن و افزایش دهنده گلوکوتایون داخل سلولی عمل می‌کند (۳).

در این مطالعه با برداشت آدرنال تغییرات بافتی در کبد ایجاد گردید که شامل افزایش سلول‌های دفرمیت، افزایش سلول‌های کوپفر، بهم خوردن حدود سیتوپلاسمی و ارتشاح تک هسته ای‌ها و افزایش سلول‌های لنفی بوده است با تجویز کورکومین تغییرات در ساختار بافت کبد توسط آدرنالکتومی کاهش معنی داری پیدا کرد. بنابراین کورکومین بعنوان آنتی‌اکسیدان طبیعی اثر محافظتی بر بافت کبد در غیاب هورمون‌های غده آدرنال دارد.

تقدیر و تشکر

بدینوسیله از معاونت تحقیقات و فناوری دانشگاه شهید چمران اهواز برای تأمین اعتبار مالی (گرنٹ اساتید) تحقیق حاضر تشکر و قدردانی می‌گردد.

Evaluation of Effect of Curcumin on Changes of Liver in Adrenalectomised Rats

H. Morovvati (PhD)¹, H. Najafzadeh (PhD)^{2*}, H. Azizian (MSc)²

1. Department of Basic Sciences, Faculty of Veterinary Medicine, Shahid Chamran University, Ahvaz, Iran

2. Shahid Chamran University, Ahvaz, Iran

J Babol Univ Med Sci; 15(3); May 2013; pp: 59-64

Received: Jul 6th 2012, Revised: Aug 29th 2012, Accepted: Nov 7th 2012.

ABSTRACT

BACKGROUND AND OBJECTIVE: Curcumin has anti-oxidant effects and protects liver tissue. On the other hands, adrenal gland has several functions including carbohydrate metabolism, immunity and hematology and affects liver structure. Regarding to decreasing adrenal function in some pathologic conditions and consumption of curcumin as food additive; the aim of present study was to evaluate histological and histomorphometrical changes in liver tissue after adrenalectomy and effect of curcumin on these changes.

METHODS: In this study, 25 female Wistar rats were divided into 5 groups: control, treated with curcumin, adrenalectomised, adrenalectomised treated with curcumin and sham. Bilateral adrenalectomy was carried under anesthesia and muscles and skin were sutured. Curcumin was intraperitoneally administrated 100mg/kg for 21 days. At the end, the liver was sampled; tissue sections were prepared and examined by light microscope. The number of injured hepatocytes, Kupffer and inflammatory cells was counted and evaluated.

FINDINGS: The mean of injured cells was 21.6 ± 0.5 and increased to 52.8 ± 3.5 in adrenalectomized group ($p < 0.0001$). The mean of Kupffer cells was 5.4 ± 0.27 and increased to 15.8 ± 3.2 in adrenalectomized group ($p < 0.0001$). The number of these cells and liver changes was significantly decreased by curcumin.

CONCLUSION: The results of this study showed that the curcumin can improve liver changes after adrenalectomy.

KEY WORDS: Liver, Adrenalectomy, Curcumin, Rat.

*Corresponding Author;

Address: Department of Pharmacology & Toxicology, Faculty of Veterinary Medicine, Shahid Chamran University, Ahvaz, Iran

Tel: +98 611 3330073

E-mail: najafzadeh@scu.ac.ir

References

1. Goel A, Kunnumakkara AB, Aggarwal BB. Curcumin as Curecumin: from kitchen to clinic. *Biochem Pharmacol* 2008;75(4):787-809.
2. Miriyala S, Panchatcharam M, Rengarajulu P. Cardioprotective effects of curcumin. *Adv Exp Med Biol* 2007;595:359-77.
3. Shen SQ, Zhang Y, Xiang JJ, Xiong CL. Protective effect of curcumin against liver warm ischemia/reperfusion injury in rat model is associated with regulation of heat shock protein and antioxidant enzymes. *World J Gastroenterol* 2007;13(3): 1953-61.
4. Sharma RA, Ireson CR, Verschoyle RD, et al. Effects of dietary curcumin on glutathione S-transferase and malondialdehyde-DNA adducts in rat liver and colon mucosa: relationship with drug levels. *Clin Cancer Res* 2001; 7(5):1452- 8.
5. Samanta L, Panigrahi J, Bhanja S, Chainy GB. Effect of turmeric and its active principle curcumin on t (3) induced oxidative stress and hyperplasia in rat kidney: A Comparison. *Indian J Clin Biochem* 2010;25(4):393-7.
6. Sarbolouki MN, Alizadeh AM, Khaniki M, Azizian S, Mohaghghghi M. Protective effect of dendrosomal curcumin combination on colon cancer in rat. *Tehran Uni Med J* 2012;69(11): 678-85. [in Persian]
7. Bishayi B, Ghosh S. Metabolic and immunological responses associated with in vivo glucocorticoid depletion by adrenalectomy in mature Swiss albino rats. *Life Sci* 2003;73(24):3159-74.
8. Tojo H, Ohno H, Nomura M. Effects of adrenalectomy on the increased serum alkaline phosphatase activity induced by DT-5061, an oral contraceptive, in rats. *J Toxicol Sci* 1994; 19 (Suppl 3):519-30.
9. Gannon MC, Nuttall JA, Nuttall FQ. Liver glycogenin activity in diabetic and adrenalectomized rats. *Cell Mol Biol (Noisy-le-grand)* 1998;44 (6):941-7.
10. Seehofer D, Schirmeier A, Bengmark S, et al. Inhibitory effect of curcumin on early liver regeneraion following partial hepatectomy in rats. *J Sur Res* 2009;155(2):195-200.
11. Poosti A, Adibmoradi M, Fazli A. Comparative veterinary histology. 6th ed. Tehran: Tehran University Publications 2009; p: 486. [in Persian]
12. Nelson SD. Molecular mechanisms of the hepatotoxicity caused by acetaminophen. *Semin Liver Dis* 1990;10(4): 267-78.
13. Khorsandi LS, Taherimobarakeh M, Kalantari H. The protective effect of turmeric ((*Curcuma Longa*) (CL)) extract on acetaminophen-induced liver damage in mice. *J Zanzan Univ Med Sci Health Serv* 2006;14(55):23-9. [in Persian]
14. Amouoghli Tabrizi B, Mohajeri D. Protective effect of edible turmeric (*Curcuma longa* Linn.) powder on early hepatic injury in diabetic rats. *Feyz, J Kashan Univ Med Sci* 2010;14(3):190-9. [in Persian]
15. Okada K, Wangpoengtrakul C, Tanaka T, Toyokuni S, Uchida K, Osawa T. Curcumin and especially tetrahydrocurcumin ameliorate oxidative stress-induced renal injury in mice. *J Nutr* 2001;131(8):2090-5.
16. Selvam R, Subramanian L, Gayathri R, Angayarkanni N. The antioxidant activity of turmeric (*Curcuma longa*). *J Ethnopharmacol* 1995;47(2):59- 67.
17. Aggrawal BB, Kumar A, Batri AC. Anticancer potential of curcumin. *Anticancer Res* 2003;23(1A):363-98.
18. Ye MX, Li Y, Yin H, Zhang J. Curcumin: updated molecular mechanisms and intervention targets in human lung cancer. *Int J Mol Sci* 2012;13(3):3959-78.
19. Luper S. A review of plants used in the treatment of liver disease: part 2. *Altern Med Rev* 1999;4(3):178- 88.
20. Chan MM. Inhibition of tumor necrosis factor by curcumin, a phytochemical. *Biochem Pharmacol* 1995;49 (11):1551- 6.
21. Kang BY, Chung SW, Chung W, Im S, Hwang SY, Kim TS. Inhibition of interleukin-12 production in lipopolysaccharide-activated macrophages by curcumin. *Eur J Pharmacol* 1999;384(2-3):191-5.
22. Adaramoye OA, Odunewu AO, Farombi EO. Hepatoprotective effect of *Curcuma longa* L. in D-galactosamine induced liver injury in mice: evidence of antioxidant activity. *Afr J Med Med Sci* 2010;Suppl 39:27-34.