

## بررسی رادیوگرافیک فراوانی مزیدنس در جمعیتی از کودکان ۱۲-۷ ساله و مشکلات ناشی از آن

فریدا عابسی<sup>۱</sup>(DDS,MS)، احسان موعودی<sup>۱</sup>(DDS,MS)، سینا حقانی فر<sup>۱</sup>(DDS,MS)\*، اورال دودیانی شیروان<sup>۲</sup>(DDS)،  
ثریا خفری<sup>۳</sup>(PhD)، عفت خدادادی<sup>۱</sup>(DDS,MS)، میترا طبری<sup>۱</sup>(DDS,MS)

۱- مرکز تحقیقات مواد دندان، دانشکده دندانپزشکی، دانشگاه علوم پزشکی بابل

۲- دانشگاه علوم پزشکی بابل

۳- گروه پزشکی اجتماعی، دانشگاه علوم پزشکی بابل

دریافت: ۹۲/۷/۸، اصلاح: ۹۲/۸/۱۵، پذیرش: ۹۲/۱۰/۱۵

### خلاصه

**سابقه و هدف:** دندان های مزیدنس به دندان اضافی که بین دو دندان سانترال قرار می گیرد اطلاق می شود که در بسیاری از موارد می توانند منجر به اختلالات رویشی دندان های سانترال، دیاستم، کروپینگ و در نهایت تحلیل ریشه دندان های مجاور نیز گردند. هدف از این مطالعه بررسی فراوانی، ویژگی های رادیولوژیکی دندان های مزیدنس و مشکلات ناشی از آن در کودکان می باشد.

**مواد و روشها:** این مطالعه مقطعی با بررسی رادیوگرافیک ۲۰۰۰ کلیشه رادیوگرافی کودکان ۷-۱۲ ساله که به بخش اطفال دانشکده دندانپزشکی بابل و مطب های تخصصی اطفال مراجعه نمودند، انجام شد. بررسی رادیوگرافیک مزیدنس ها شامل تعداد، شکل، موقعیت قرار گیری، نحوه رویش و مشکلات همراه با آن بود.

**یافته ها:** در ۲۰ مورد (۱٪) از جمعیت مورد بررسی مزیدنس مشاهده شد. که در ۱۶ نفر یک دندان اضافی، در ۳ مورد دو دندان اضافی و تنها در یک مورد سه دندان اضافی مشاهده شد. در ۱۰ مورد (۵۰٪) از موارد، دندان به صورت مخروطی شکل بود و در ۱۵٪ (۳ مورد) دندان مزیدنس رویش پیدا کرده بود. بیشترین مشکل مشاهده شده همراه با مزیدنس، دیاستم در میدلاین بود.

**نتیجه گیری:** نتایج مطالعه نشان داد که شیوع مزیدنس کم است. اما در صورت وجود، حدود ۹۰٪ موارد با مشکلات دندانی همراه است، لذا تشخیص به موقع و درمان زود هنگام آن توصیه می شود.

**واژه های کلیدی:** رادیوگرافی پانورامیک، دندانهای اضافی، فراوانی.

### مقدمه

نیز به صورت وارونه یافت می شود (۲). مزیدنس طی آزمایش های بالینی و رادیوگرافیکی ناحیه قدامی ماگزایلا تشخیص داده می شود (۱). علاوه بر این، رادیوگرافی اکلوزال ماگزایلا برای همه کودکان دارای اختلالات دندانی در قسمت پری ماگزایلا به صورت گسترده توصیه می شود (۲). در بسیاری از نمونه ها، مزیدنس در ارتباط با اختلالات رویشی دندانی، دیاستم، چرخش محوری یا انحراف دندان های انسیزور دائمی رویش یافته و یا اختلالاتی نظیر تحلیل در دندان های مجاور و گسترش کیست های دنتی ژروس می باشد (۳-۱). در مطالعات مختلف انجام شده فراوانی مزیدنس در جمعیت قفقازی ۰/۴۵٪، در جمعیت های فنلاندی ۰/۴٪، در جمعیت نروژی ۱/۴۳٪، در اسپانیایی ها ۰/۲٪، در جمعیت بنگالی ۰/۸٪، در ۰/۰۵٪ افراد ژاپنی و در هند ۰/۱۷۷-۳/۱۸٪، در ترکیه

دندان های اضافی (supernumerary) به دندان هایی گفته می شود که علاوه بر سری دندان های طبیعی از دنتال لامینا تکامل پیدا کنند. شکل این دندان ها ممکن است طبیعی یا غیر طبیعی باشد. شیوع دندان اضافه ۴-۱٪ گزارش شده است و در نژاد آسیایی و بومیان آمریکا شایع تر است. در مردان بیشتر از زنان مشاهده می شود. اگر چه در هر دو سیستم دندانی مشاهده می شوند اما شیوع آنها در سیستم دندانی دائمی بیشتر است (۱). مزیدنس صرفاً به دندان های اضافی موجود در قسمت میانی ماگزایلا که بین دو دندان سانترال قرار دارند، اطلاق می شود. مزیدنس می تواند به صورت منفرد یا به صورت چندتایی بوده و عامل بی نظمی های رویشی دندان های انسیزور شود. مزیدنس معمولاً به صورت دندان نهفته یا تاج مخروطی شکل و تک ریشه مشاهده می شود و گاهی

این مقاله حاصل پایان نامه اورال دودیانی شیروان دانشجو رشته دندانپزشکی دانشگاه علوم پزشکی بابل می باشد.

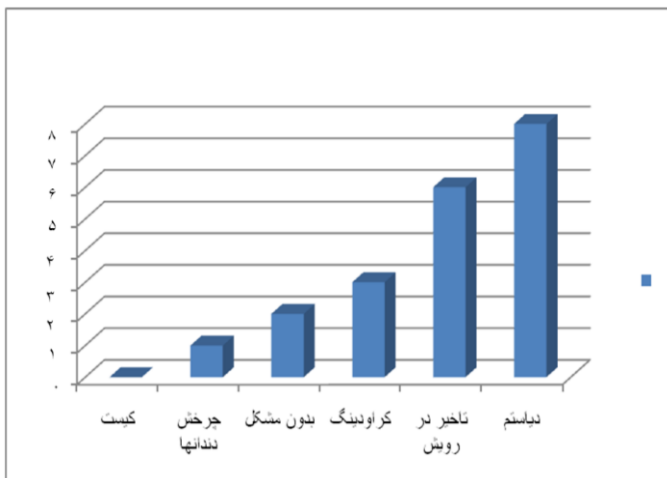
\*مسئول مقاله: دکتر سینا حقانی فر

مزیودنس شیوع داشت در حالی که ۰/۹٪ (۹ نفر) گروه دختران دندان مزیودنس داشتند و فراوانی مزیودنس در پسران نسبت به دختران به نسبت ۱/۲ به ۱ بود. در یک نفر (۵٪) سه دندان مزیودنس مشاهده شد (جدول ۱).

**جدول ۱: توزیع فراوانی موقعیت، تعداد و شکل مزیودنس در کودکان مورد مطالعه**

ویژگیهای رادیوگرافی (درصد(تعداد))	
<b>موقعیت</b>	
نرمال ورتیکال	۶۰٪ (۱۲ نفر)
معکوس	۲۰٪ (۶ نفر)
افقی	۱۰٪ (۲ نفر)
<b>تعداد</b>	
یک دندان	۸۰٪ (۱۶ نفر)
دو دندان	۱۵٪ (۳ نفر)
سه دندان	۵٪ (۱ نفر)
<b>شکل</b>	
مخروطی	۵۰٪ (۱۰ نفر)
شبه انسیزور	۴۵٪ (۹ نفر)
مالفورم	۵٪ (۱ نفر)

در ۷۵٪ (۱۵ نفر) موارد دندان مزیودنس به صورت کاملاً نهفته، ۱۰٪ (۲ نفر) نیمه نهفته و ۱۵٪ (۳ نفر) بطور کامل رویش یافته بودند. در این مطالعه در ۴۰٪ (۸ نفر) بیماران با مشکل دیاستم در میدلاین مواجه شدند (نمودار ۱).



**نمودار ۱. مشکلات همراه مزیودنس در کودکان مورد مطالعه**

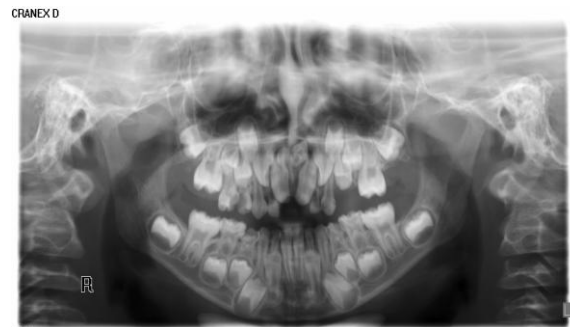**بحث و نتیجه گیری**

در مطالعه حاضر در ۱٪ از افراد مورد مطالعه مزیودنس مشاهده شد. در مطالعات مختلف فراوانی مزیودنس بین ۰/۰۵-۳/۱۸٪ گزارش شده است (۵-۱۲). بنابراین فراوانی مزیودنس در مطالعه حاضر در دامنه مطالعات انجام شده می باشد. همچنین در این مطالعه، فراوانی مزیودنس در پسران نسبت به دختران به نسبت ۱/۲ به ۱ یافت شد. این نسبت در مطالعه Sulabha و همکاران (۱۰) ۱/۵۷ به ۱، در مطالعه Mukhopadhaya و همکاران (۱۳) ۱/۷۸ به ۱، در مطالعه Celickoglu و همکاران (۱۱) این نسبت، ۱/۸ به ۱ بود. در مطالعه Gunduz و همکاران (۱۴) نیز این نسبت ۲/۱ به ۱، در مطالعه

۱/۲٪ و در ایران (تهران) ۱/۶٪ گزارش شده است (۵-۱۲). با توجه به اینکه شیوع مزیودنس در جمعیت و نژادهای مختلف متفاوت می باشد و در این خصوص در شمال کشور مطالعه ای انجام نشده و با عنایت به اینکه وجود مزیودنس می تواند سبب عدم رویش دندانهای دائمی و مشکلات اکلوژنی شود. لذا اطلاع از میزان فراوانی مزیودنس در جهت انجام صحیح پروسه درمانی کمک کننده می باشد. این مطالعه به منظور بررسی فراوانی، ویژگی های رادیولوژیکی دندان مزیودنس و مشکلات ناشی از آن در کودکان ۷-۱۲ ساله شهرستان بابل انجام شد.

**مواد و روشها**

این مطالعه مقطعی بر روی ۲۰۰۰ رادیوگرافی پانورامیک انجام شده در مطب های تخصصی اطفال و بخش اطفال دانشکده دندانپزشکی دانشگاه علوم پزشکی بابل صورت گرفت. بیماران با سن ۷-۱۲ سال، واجد رادیوگرافی پانورامیک با کیفیت مطلوب وارد مطالعه شدند. بیماران سندرومیک با احتمال وجود دندانهای اضافه و متعدد از مطالعه خارج شدند. در رادیوگرافی پانورامیک، در موارد مشکوک به وجود مزیودنس از رادیوگرافی پری اپیکال نیز استفاده گردید. سپس در پرسشنامه ای که بر این اساس طراحی شده است بر اساس تعداد دندان های مزیودنس، شکل (مخروطی، شبه انسیزور، بدشکلی (Malform))، وضعیت قرارگیری (عمودی، معکوس و افقی)، مشکلات همراه با دندان های مزیودنس (تأخیر در رویش، دیاستم در میدلاین چرخش، آسیمتری میدلاین و وجود کیست دنتی ژروس) و شیوع بر اساس جنسیت و سن، اطلاعات ثبت شد (شکل ۱). دو متخصص رادیولوژی دهان، فک و صورت به عنوان مشاهده گر رادیوگرافی ها را بطور همزمان بررسی نمودند. سپس اطلاعات جمع آوری شده در نرم افزار SPSS ver.20 با استفاده از آمار های توصیفی (میانگین، انحراف معیار، درصد شمارش موارد در هر متغیر) گزارش شد.



**شکل ۱. تصویر پانورامیک از یک دختر ۸ ساله که دارای ۲ دندان مزیودنس که در سمت راست بصورت عمودی و معکوس قرار گرفته است**

**یافته ها**

در این مطالعه تعداد ۲۰۰۰ کودک ۷ تا ۱۲ ساله با میانگین سن ۹/۱±۱/۸ سال شرکت داشتند. ۵۱/۵٪ (۱۰۳۰ نفر) از بیماران دختر و ۴۸/۵٪ (۹۷۰ نفر) پسر بودند. ۱٪ (۲۰ نفر) از بیماران مورد مطالعه دندان مزیودنس داشتند. میانگین سنی بیماران دارای دندان مزیودنس ۸/۶±۱/۸ سال بود. در گروه پسران ۱/۱٪ (۱۱ نفر)

و سپس تاخیر در رویش دندان بوده است که در توافق با مطالعات قبلی بود (۱۵ و ۱۱ و ۱۰). در برخی مطالعات نیز هیچگونه کیست مشاهده نشد (۱۵ و ۱۱ و ۱۰) که همانند یافته های مطالعه حاضر می باشد. در حالی که Asuami و همکاران (۷) گزارش کردند که در افراد بالای ۲۰ سال دندان مزیدنس به صورت کیست مشاهده می شود. که دلیل این تفاوت می تواند به علت شرایط سنی کودکان مورد مطالعه باشد. چون اکثر کیست های همراه دندان مزیدنس در سنین بالای بیست سال مشاهده شده است، می توان گفت که نهفته ماندن زیاد دندان می تواند ریسک ایجاد کیست دنتی ژروس را بالاتر ببرد. نتایج مطالعه نشان داد که شیوع مزیدنس کم است. اما در صورت وجود، حدود ۹۰٪ موارد با مشکلات دندانی همراه است، لذا تشخیص به موقع و درمان زودهنگام آن توصیه می شود.

### تقدیر و تشکر

بدینوسیله از پرسنل بخش رادیولوژی، اطفال، ارتودنسی و جراحی دانشکده دندانپزشکی بابل تشکر و سپاسگزاری می شود.

Khandelwal (۱۵) ۱/۲ به ۱ می باشد. که تنها مطالعه Khandelwal مشابه با مطالعه حاضر و در بقیه مطالعات این نسبت بالاتر بوده که می تواند بعلت تفاوت نژادی و بررسی در جمعیت های مختلف باشد.

در مطالعات قبلی گزارش شده است که یک دندان اضافی بیشترین شیوع را دارد در حالی که در چند دندانی های اضافی شیوع دو دندان اضافی بیشتر است (۱۶ و ۱۷). در مطالعه حاضر نیز در ۸۰٪ موارد، یک دندان اضافی مشاهده شد. همچنین دندان های اضافی می توانند به صورت نرمال و غیرنرمال باشند (۱۸). در مطالعه حاضر بالاترین شیوع در شکل مخروطی مشاهده شد. که مشابه دیگر مطالعات است (۱۹ و ۲۰ و ۱۶ و ۱۱ و ۱۰). در بیشتر مواقع دندان مزیدنس به صورت نهفته باقی می ماند. ولی در ۲۵٪ از موارد رویش دندان اتفاق می افتد (۱۵ و ۲۱). در مطالعه حاضر نیز در ۱۵٪ موارد دندان مزیدنس به صورت کامل رویش پیدا کرده بود. در حالیکه در مطالعه Sulabha و همکاران در ۶۳/۶٪ موارد دندان مزیدنس رویش یافته بود (۱۰) که بر خلاف مطالعات حاضر و یا قبلی می باشد. تفاوت در نژاد و اندازه نمونه های مورد مطالعه نیز ممکن است دلیل این تفاوت ها باشد. در این مطالعه بیشترین مشکل همراه با دندان مزیدنس دیاستم در میدلاین

Archive of SID

## Radiographic Evaluation of Prevalence of Mesiodens and Complications Associated with Mesiodens among 7-12 Year Old Children

F. Abesi (DDS, MS)<sup>1</sup>, E. Moudi (DDS, MS)<sup>1</sup>, S. Haghanifar (DDS, MS)<sup>1\*</sup>, O. Dordiani Shirvan (DDS)<sup>2</sup>,  
S. Khafri (PhD)<sup>3</sup>, E. Khodadadi (DDS, MS)<sup>1</sup>, M. Tabari (DDS, MS)<sup>1</sup>

1. Dental Materials Research Center, Dental School, Babol University of Medical Sciences, Babol, Iran
2. Babol University of Medical Sciences, Babol, Iran
3. Department of Social Medicine, Medical School, Babol University of Medical Sciences, Babol, Iran

---

J Babol Univ Med Sci; 16(5); May 2014; pp: 62-66

Received: Sep 30<sup>th</sup> 2013, Revised: Nov 6<sup>th</sup> 2013, Accepted: Jan 5<sup>th</sup> 2014.

### ABSTRACT

**BACKGROUND AND OBJECTIVE:** Mesiodens are supernumerary tooth between the two central incisors. Mesiodens are usually responsible for eruption disturbances, midline diastema, crowding and finally root resorption of adjacent teeth. The aim of the present study was to know the prevalence and the radiographic characteristics of mesiodens and their complications in children of Babol city, Iran.

**METHODS:** This cross-sectional study was based on radiographic survey of 2000 children who visited the department of pediatric of Babol dental school and pediatric clinics. Radiographic characteristic of mesiodens including the number, shape, position, direction of crown and complication caused by mesiodens were recorded.

**FINDINGS:** It was found that among the total screened children 1% (20 cases) had mesiodens. Among 20 children, sixteen had one mesiodens, three had two mesiodens and one had three mesiodens, 50 % (10 cases) had conical shape and 15 % (3 cases) were erupted. The most common complication caused by the mesiodens was midline diastema.

**CONCLUSION:** Despite the low prevalence in this population, approximately 90% mesiodens has been associated with dental problems therefore early diagnosis and treatment is recommended.

**KEY WORDS:** *Panoramic radiography, Supernumerary teeth, Frequency.*

---

### Please cite this article as follows:

Abesi F, E. Moudi E, Haghanifar S, et al. Radiographic evaluation of prevalence of mesiodens and complications associated with mesiodens among 7-12 year old children. J Babol Univ Med Sci 2014;16(5):62-66.

---

\* Corresponding Author; S. Haghanifar (DDS, MS)

Address: Department of Oral and Maxillofacial Radiology, Dental School, Babol University of Medical Sciences, Babol, Iran

Tel: + 98 111 2291408

E-mail: Dr\_Haghanifar@yahoo.com

## References

1. White SC, Pharoah MJ. Oral radiology principles and interpretation. 7th ed. St. Louis: Elsevier 2013; pp: 295-6.
2. Russell KA, Folwarczna MA. Mesiodens: Diagnosis and management of a common supernumerary tooth. J Can Dent Assoc 2003;69(6):362-6.
3. Hyun HK, Lee SJ, Lee SH, Hahn SH, Kim JW. Clinical characteristics and complications associated with mesiodentes. J Oral Maxillofacial Surg 2009;67(12):2639-43.
4. Giancotti A, Grazzini F, Dedominicis F, Romanini G, Arcuri C. Multidisciplinary evaluation and clinical management of mesiodens. J Clin Pediatr Dent 2002;26(3):233-7.
5. Leco Berrocal MI, Martín Morales JF, Martínez González JM. An observational study of the frequency of supernumerary teeth in a population of 2000 patients. Med Oral Patol Oral Cir Bucal 2007;12(2):E134-8.
6. Hurlen WH, Tsai TP, Su HL. Mesiodense in the primary dentition stage: a radiographic study. ASDC J Dent Child 1992;59(3):186-9.
7. Asaumi JI, Shibata Y, Yanagi Y, et al. Radiographic examination of mesiodense and their associated complications. Dentomaxillofac Radiol 2004;33(2):125-7.
8. Buenavijae TM, Rapp R. Dental anomalies in children: a clinical and radiographic survey. ASDC J Dent Child 1984;51(1):42-6.
9. Jarveinen S, Lehtinen L. Supernumerary and congenitally missing primary teeth in Finnish children. An epidemiologic study. Acta Odontol Scand 1981;39(2):83-6.
10. Sulabha AN, Sameer C, Umesh K, Warad NM. Mesiodens: A radiographic study among the children of Bijapur, India. J Adv Oral Res 2012;3(3):15-20.
11. Celikoglu M, Kamak H, Oktay H. Prevalence and characteristics of supernumerary teeth in a non-syndrome Turkish population: associated pathologies and proposed treatment. Med Oral Patol Oral Cir Bucal 2010;15(4):e575-8.
12. Meighani G, Pakdaman A. Diagnosis and management of supernumerary (mesiodens): A review of the literature. J Dent 2010;7(1):41-9.
13. Mukhopadhyay S. Mesiodens: A clinical and radiographic study in children. J Indian Soc Pedod Prev Dent 2011;29(1):34-8.
14. Gunduz K, Celenk P, Zengin Z, Sumer P. Mesiodens: a radiographic study in children. J Oral Sci 2008; 50(3):287-91.
15. Khandelwal V, Nayak AU, Naveen RB, Ninawe N, Nayak PA, Sai Prasad SV. Prevalence of mesiodens among six-to seventeen-year-old school going children of Indore. J Indian Soc Pedod Prev Dent 2011;29(4):288-93.
16. Rajab LD, Hamdan MA. Supernumerary teeth: review of the literature and a survey of 152 cases. Int J Paediatr Dent 2002;12(4):244-54.
17. Tay F, Pang A, Yuen S. Unerupted maxillary anterior supernumerary teeth: report of 204 cases. ASDC J Dent Child 1984;51(4):289-94.
18. Garvey MT, Barry HJ, Blake M. Supernumerary teeth--an overview of classification, diagnosis and management. J Can Dent Assoc 1999;65(11):612-6.
19. De Oliveira Gomes C, Drummond SN, Jham BC, Abdo EN, Mesquita RA. A survey of 460 supernumerary teeth in Brazilian children and adolescents. Int J Paediatr Dent 2008;18(2):98-106.
20. Liu JF. Characteristics of premaxillary supernumerary teeth: a survey of 112 cases. ASDC J Dent Child 1995; 62(4):262-5.
21. Tyrologou S, Koch G, Kurol J. Location, complications and treatment of mesiodense: a retrospective study in children. Swed Dent J 2005;29(1):1-9.