

ارزیابی هیستوپاتولوژیکی عصاره هیدروالکلی کبر (Capparis spinosa) بر ترمیم زخم‌دهانی موش سفید زمايشگاهی

معصومه تاجیک (DDS)^۱، صفورا صیفي (PhD)^۲، فریده فیضی (PhD)^{۳*}، سهراب کاظمی (PhD)^۴، علی اکبر مقدم نیا (PharmD, PhD)^۵

۱-دانشکده دندانپزشکی، دانشگاه علوم پزشکی بابل

۲-مرکز تحقیقات سلامت و بهداشت دهان، پژوهشکده سلامت، دانشگاه علوم پزشکی بابل

۳-مرکز تحقیقات بیولوژی سلولی و مولکولی، پژوهشکده سلامت، دانشگاه علوم پزشکی بابل

۴-مرکز تحقیقات علوم اعصاب، پژوهشکده سلامت، دانشگاه علوم پزشکی بابل

۵-گروه فارماکولوژی، دانشکده پزشکی، دانشگاه علوم پزشکی بابل

دریافت: ۹۵/۳/۱۳، اصلاح: ۹۵/۵/۶، پذیرش: ۹۵/۷/۶

خلاصه

سابقه و هدف: عوامل بسیار زیادی در سرعت و چگونگی روند ترمیم زخم موثرند. از اهداف علوم پزشکی، ترمیم زخم در زمان کوتاه با کاهش عوارض جانبی است؛ از آنجائیکه تاثیر و مکانیسم عملکرد کبر بر ترمیم زخم دهانی شناخته شده نیست لذا در تحقیق حاضر برای اولین بار اثر عصاره هیدروالکلی این گیاه در ترمیم زخم دهانی موش بررسی شده است. **مواد و روش‌ها:** در این مطالعه تجربی ۳۶ سر موش نر از نژاد ویستار، در محدوده وزنی ۲۰۰-۱۵۰ گرم مورد استفاده قرار گرفته است که شامل ۶ گروه بوده و به دو گروه مستقل ۵ و ۱۰ روز تفکیک شده و هر دسته شامل ۳ گروه با دوز ۲۰۰ mg/kg، ۳۰۰ mg/kg و با آب مقطر می باشد. بعد از بیهوش کردن زخمی در سمت راست زبان ایجاد شد و پس از کشتن موشها بررسی هیستوپاتولوژی، مورفومتری و ایمونوهیستوشیمی صورت گرفت.

یافته‌ها: در بررسی ضخامت اپی‌تلیوم در گروه‌های ۵ روزه تیمار با کبر ۲۰۰ و ۳۰۰ تفاوت معنی‌داری مشاهده نشد اما میانگین ضخامت پایبلا و آستر مخاط نسبت به گروه کنترل به ترتیب بیشتر و کمتر بود ($P < 0.001$). میانگین تعداد عروق خونی و ماست سل ۵ روز به ترتیب در گروه اول و دوم ($5/3 \pm 2/3$ ، $5/3 \pm 2/6$) و ($7/5 \pm 2/6$ ، $2/6/5 \pm 7/5$) و ($1/4/9 \pm 4/4$) بود ($P < 0.001$). در حالیکه نتایج معنی‌داری از بررسی ائوزینوفیلیا بدست نیامد. در بیان نیتریک اکسید سنتتاز (Nitric oxide synthases=INOS) اختلاف معنی‌داری بین گروه اول ۵ روز و کنترل مشاهده شد $P = 0.01$. در گروه‌های ده روز هیچ اختلاف معنی‌داری بدست نیامد.

نتیجه‌گیری: نتایج مطالعه نشان داد که عصاره کبر با افزایش ضخامت پایبلا اپی‌تلیوم، کاهش ضخامت آستر مخاط، افزایش تعداد عروق خونی، افزایش تعداد ماست سل و کاهش بیان INOS می‌تواند در ترمیم زخم دهانی موش آزمایشگاهی نقش داشته باشد.

واژه‌های کلیدی: ترمیم زخم، عصاره کبر، موش آزمایشگاهی، ماست سل، ائوزینوفیل.

مقدمه

ترمیم زخم که التیام نیز نامیده می‌شود به معنی بازسازی ساختار و عملکرد بافت بعد از آسیب است. انجمن ترمیم زخم تعریف دقیق تری به صورت ترمیم "تخریب ساختمان آناتومیکی و عملکردی بافت" برای زخم بیان کرده است (۱). عوامل بسیار زیادی در سرعت و چگونگی روند ترمیم زخم از جمله اندازه زخم، ذخیره خونی محل، وجود اجسام خارجی و میکروارگانیسم ها، سن، وضعیت سلامت و تغذیه بیمار موثر هستند (۲). ترمیم زخم فرآیند پیچیده ای است که در پاسخ به زخم شروع شده و تا اصلاح بافت آسیب دیده ادامه می‌یابد و توسط آبشاری از وقایع سلولی و مولکولی رخ می‌دهد و شامل هموستاز، التهاب، ترمیم و بازسازی است. در فرآیند ترمیم، سلولهای آماسی حاد و مزمن، عروق خونی و لنفی، سایتوکاین‌ها، فاکتورهای رشد و عوامل تولیدکننده کلاژن و ماتریکس متالوپروتیناز و مهار کننده‌های آن نقش دارند که به محض شروع ایجاد زخم آبشاری از فرآیندهای سلولی جهت ترمیم آغاز می‌گردد (۲). از رایج ترین زخم‌های دهانی که همواره در معرض ابتلا به آن می‌باشیم می‌توان به زخم‌های بوجود

آمده بر اثر تروما و زخم‌های آفتی عود کننده یاد کرد (۳). در زخم‌های دهانی پس از ایجاد خلل در یکپارچگی بافت دهانی و از بین رفتن اپی‌تلیوم سطحی، درد و ناراحتی ایجاد شده که بر زندگی روزانه تاثیر بسزایی دارد. از این رو استفاده موضعی از داروهایی با خاصیت ضدالتهابی، ضد باکتریایی و داروهای بی‌حسی جهت تسریع درمان وجود دارد. در ده‌های اخیر در بسیاری از کشورها به ویژه کشورهای پیشرفته استفاده از گیاهان و فراورده‌های گیاهی جهت درمان و تسریع ترمیم زخم‌ها رواج یافته است. امروزه گیاهان دارویی به دلیل کاهش زمان و اثرات درمانی، مورد توجه مردم در صنعت پزشکی و دارو قرار گرفته اند (۴). از اهداف علوم پزشکی، ترمیم زخم در زمان کوتاه با کاهش عوارض جانبی است؛ بنابراین شناسایی ترکیبات جدید طبیعی برای تسریع روند بهبود زخم حائز اهمیت می‌باشد. گیاه کبر دارای ترکیبات شیمیایی فراوانی است که از مهمترین آنها میتوان به کورستین، روتین، کامفرول، الکلونید، کمپسترول، بتاسیتوسترول و استیگماسترول اشاره کرد (۵) که در مجموع نقش آن در ترمیم زخم بدلیل

این مقاله حاصل پایان نامه معصومه تاجیک دانشجوی رشته دندان پزشکی و طرح تحقیقاتی به شماره ۹۴۴۱۱۱۲ دانشگاه علوم پزشکی بابل می باشد.

*مسئول مقاله: دکتر فریده فیضی

عصاره هیدروالکلی به منظور عصاره گیری، ساقه و برگ خشک شده گیاه کبر توسط دستگاه خرد کننده پودر شده و ۱۰۰ گرم از پودر گیاه درون ارلن یک لیتری ریخته و به الکل اتیلیک ۷۵ درصد اضافه شد، به گونه‌ای که سطح پودر را پوشاند. بعد از ۷۲ ساعت محلول صاف شده و سپس محلول صاف شده توسط دستگاه تقطیر در خلأ در دمای ۵۰ درجه سانتی‌گراد و سرعت چرخش ۷۰ دور در دقیقه تا ۱/۳ حجم اولیه تغلیظ شد (۱۱).

نمونه‌گیری و مطالعات هیستوپاتولوژیکی: انجام مطالعات آسیب شناسی بافتی در سه مورد صورت پذیرفت، در زمینه اول درصد برخی از سلول‌های درگیر در روندهای التهابی (ماست‌سل‌ها، ائوزینوفیل‌ها)، در زمینه دوم بررسی ایمونوهیستوشیمی و در زمینه سوم بررسی هیستومورفومتری ضخامت اپی تلیوم، تعداد عروق خونی و شدت ارتشاح التهابی، تعیین شد. جهت بررسی‌های مولکولی و مطالعات هیستولوژی و ایمونوهیستوشیمی پس از ۵ و ۱۰ روز موش‌ها به طریقه آسان کشته شده و از هر گروه نمونه برداری‌های لازم به عمل آمد (۴).

در بررسی هیستولوژی نمونه‌های مخاط دهان موش در هر گروه بلافاصله در فرمالین ۱۰٪ قرار گرفته و به مدت ۴۸ ساعت بعد از فیکس شدن در جهت طولی و بزرگترین سطح مقطع برش زده شده و سپس قالب‌گیری و در بلوک‌های پارافینه به کمک دستگاه میکروتوم برش‌هایی به ضخامت ۴-۵ میکرون زده شد که به ترتیب برای رنگ آمیزی هماتوکسیلین-ائوزین، تولوئیدین بلو (شناسایی ماست-سل)، کنگورد (شناسایی ائوزینوفیل‌ها)، ایمونوهیستوشیمی (Anti iNOS) (ارزیابی رادیکال آزاد نیتروژن) در محل زخم جهت مقایسه تغییرات بافتی مورد بررسی قرار گرفت. جهت بررسی ماست‌سل‌ها و ائوزینوفیل‌ها ابتدا اسلایدهای میکروسکوپی با X1۰ مشاهده شدند و نواحی با بیشترین تراکم ماست‌سل‌ها با x40 در ۵ فیلد میکروسکوپی (۱۲) و جهت ارزیابی ائوزینوفیل‌ها در ۴ فیلد میکروسکوپی با x40 و میانگین آنها به عنوان تعداد در نظر گرفته شد. با رنگ آمیزی هماتوکسیلین - ائوزین و هیستومورفومتری ضخامت اپی تلیوم (فاصله لایه بازال تا کراتین سطحی) بررسی شد. ابتدا تصاویری با X ۱۰ از اپی تلیوم سطحی گرفته شد و تصاویر به نرم افزار Moti plus2 [Micro optic Industrial Group co] منتقل شده و در ۳ ناحیه از لایه بازال تا کراتین سطحی اندازه‌گیری شد و میانگین آن به عنوان ضخامت اپی تلیوم در نظر گرفته شد. برای بررسی iNOS در صورت عدم رنگ پذیری سیتوپلاسم سلول‌های اپی تلیالی و یا در صورتیکه کمتر از ۲۵٪ رنگ پذیر باشند منفی و بیشتر از ۲۵٪ مثبت در نظر گرفته شد (۲۰). کنترل مثبت کارسینوم مجرای پستان و کنترل منفی حذف آنتی بادی اولیه بود. پس از جمع آوری داده‌ها نتایج مورد ارزیابی آماری قرار گرفتند. اطلاعات با استفاده از نرم‌افزار آماری SPSS ۱۸ و آزمون‌های One Way ANOVA و T-Test مورد تجزیه و تحلیل قرار گرفت و $p < 0.05$ معنی‌دار در نظر گرفته شد.

یافته‌ها

یافته‌های رنگ آمیزی تولوئیدین بلو: در بررسی گروه‌های روز پنجم میزان تراکم ماست‌سل‌ها در گروه اول نسبت به گروه‌های دوم و سوم افزایش معنی‌داری داشته است ($p < 0.001$). بیشترین تراکم ماست‌سل‌ها در گروه کبر با دوز ۲۰۰ mg/kg مشاهده شده است. در گروه‌های ده روز نیز اختلاف معنی‌داری بین گروه‌های یک

وجود کوئرستین مطرح می‌شود (۵). فلاونوئیدها از آنتی‌اکسیدان‌های قوی هستند که اثرات مهمی را در بیولوژی سلولی دارند. آنها دارای اثرات ضدالتهابی، ترمیمی، سیتوتوکسیک، آنتی‌اکسیدانی بوده و در عملکرد آنزیم‌ها موثر هستند (۷). کوئرستین یک نوع فلاونوئید است که نخستین بار در بلوط شناسایی گردید. این فلاونوئید دارای خواص ضدالتهابی، ضدانعقاد، ضد باکتری، ضد فشار خون و آنتی‌آرتریتیک است. گیاه کبر بیشترین مقدار کوئرستین را نسبت به سایر گیاهان دارد (۷۸). مطالعات مختلفی در ارتباط با ترمیم زخم پوستی با عصاره گیاهان مختلف و از طریق بررسی رنگ آمیزی هماتوکسیلین - ائوزین انجام شده است (۹، ۱۰).

اما تاثیر عصاره هیدروالکلی کبر بر ترمیم زخم دهانی موش آزمایشگاهی بررسی نشده است. Amiri و همکاران اثر ترمیمی عصاره گیاه کبر را بر زخم پوستی آلوده شده به باکتری مورد بررسی قرار دادند نتایج مطالعه ایشان بیانگر افزایش تشکیل بافت گرانولاسیون و ضخامت بیشتر اپیدرم در گروه تیمار نسبت به گروه کنترل بود (۳). از آنجا که مکانیسم دقیق عملکرد کبر شناخته شده نیست. لذا در مطالعه حاضر برای اولین بار تاثیر عصاره هیدروالکلی کبر بر ترمیم زخم دهانی موش بزرگ آزمایشگاهی را با روش هیستولوژی و ایمونوهیستوشیمیایی بررسی گردید. شاید بتوان از نتایج حاصل از تحقیق در آینده جهت تسریع ترمیم زخم دهانی انسان و کار آزمایشی بالینی استفاده کرد.

مواد و روش‌ها

این مطالعه تجربی-آزمایشگاهی مورد تایید کمیته اخلاق در پژوهش دانشگاه علوم پزشکی بابل می‌باشد. در مجموع شامل ۶ گروه موش نر از نژاد ویستار در محدوده وزنی ۱۵۰-۲۰۰ گرم می‌باشد که به ۲ دسته مستقل پنج روز و ده روز تفکیک شده‌اند و هر دسته خود شامل ۳ گروه مستقل به شرح زیر می‌باشد:

گروه تجربی ۱: شامل زخم با تیمار دوز ۲۰۰ mg/kg عصاره کبر

گروه تجربی ۲: شامل زخم با تیمار دوز ۳۰۰ mg/kg عصاره کبر

گروه تجربی ۳: زخم با تیمار آب مقطر (کنترل منفی)

در هر گروه ۶ سرموش جهت ارزیابی‌های مولکولی و بافت شناسی زخم‌ها مورد استفاده قرار گرفت.

حیوانات و روش ایجاد زخم: در این مطالعه تجربی ۳۶ سر موش نر مورد استفاده قرار گرفته است. حیوانات در شرایط دمایی 23 ± 2 درجه سانتی‌گراد و رطوبت ۵۰٪ و سیکل ۱۲ ساعت روشنایی - تاریکی با تغذیه نامحدود و آب شهری در قفس‌های مجزا نگهداری شده‌اند. موش‌ها به کمک ترکیب دارویی شامل کتامین، زایلن بیهوش شده و پس از استریل کردن ناحیه مورد نظر به کمک پنس و قیچی و تیغ بیستوری بر روی سمت راست مخاط زبان هر موش زخمی به طول 3 ± 1 میلی‌متر و عمق 4 ± 1 میلی‌متر به صورت برداشت کامل ضخامت مخاط (برداشت اپیتلیوم تا بافت عضلانی زیرین) ایجاد شد. در گروه تیمار روزانه به مدت ۱۰ روز، یک بار ۲۰۰ و ۳۰۰ میلی گرم به وزن رت عصاره کبر بر روی زخم‌های دهان به صورت گاواژ استعمال شد.

تهیه عصاره هیدرو الکی کبر: به منظور عصاره گیری، ابتدا ساقه و برگ گیاه کبر جدا و در شرایط سایه و دمای ۲۵ درجه سانتی‌گراد خشک شد. در روش تهیه

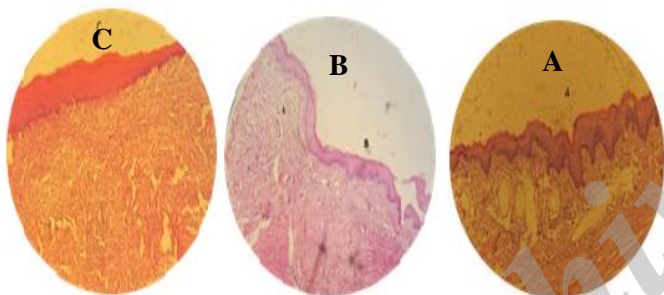
جدول ۱. میانگین تراکم ماست ها، تراکم عروق خونی و ضخامت اپی تلیوم، پایلا بافت آستر همبند (میکرومتر)

گروه یک	گروه دو	کنترل
ماست سل ها (روز)		
۵	۱۴/۹±۴/۴	۱۹/۲±۵/۸
۱۰	۱۲/۵±۴/۱	۲۲/۹±۹/۶
تراکم عروق خونی (مصرف)		
۵	۷/۵±۲/۶	۶/۶±۱/۸
۱۰	۵/۹±۲/۰	۶/۹±۱/۰

گروه یک	گروه دو	کنترل
ضخامت پایلا (روز)		
۵	۲۱۰/۵۴±۴/۹۰	۱۱۰/۱۰±۳/۸۴
۱۰	۲۰۱/۴۵±۹/۴۳	۲۵۰/۷۹±۳/۱۵

گروه یک	گروه دو	کنترل
بافت آستر همبند (روز)		
۵	۱۹۵۸/۵۵±۱۰/۶۳	۴۰۱۷/۴۸±۳۵/۰۷
۱۰	۵۷۳۱/۶۰±۱۵۱/۳۵	۲۱۱۵/۲۵±۱۱/۴۴

**p<۰/۰۰۱,* p<۰/۰۵



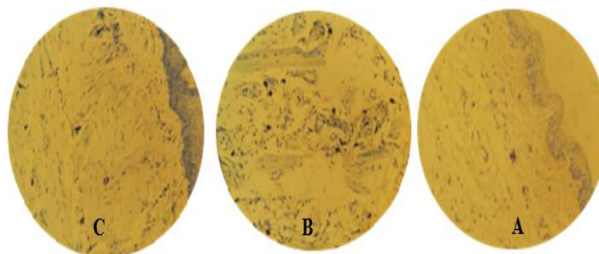
شکل ۴. مقطع بافت مخاط دهان موش صحرایی بزرگ، تراکم عروق خونی، روز پنجم، رنگ آمیزی هماتوکسیلین - اتوزین (×۴۰).

بررسی ضخامت اپی تلیوم


میزان پایلاها در روز پنجم در گروه اول که با کبر ۲۰۰ mg/kg تیمار شده بودند نسبت به گروه دوم و سوم افزایش معنی داری نشان داد (p<۰/۰۰۱). این در حالی است که در روز دهم در بین گروهها اختلاف معنی داری مشاهده نشده است. در گروه کنترل در میزان پایلاها بین روزهای پنجم و دهم اختلاف معنی دار بوده است (p<۰/۰۰۱) اما در گروههای اول و دوم معنی دار نبوده است (p>۰/۰۵). در ترمیم بافت آستر مخاط (بافت همبند اپی تلیوم) در گروه سوم (کنترل) نسبت به گروههای اول و دوم در روز پنجم عمق آستر مخاط بسیار زیاد می باشد و این اختلاف معنی دار بوده است (p<۰/۰۰۱). این امر نشان دهنده این است که عضلات زیر این نواحی در گروههای اول و دوم کاملا ترمیم شده است و تا نزدیکی سطح کشیده شده است (جدول ۱) (شکل ۵).

یافته های رنگ آمیزی INOS: اختلاف آماری معنی داری در بیان درصد رنگ پذیری سیتوپلاسم سلول های اپی تلیالی در میان گروه اول و سوم دیده شد. p<۰/۰۰۱ این در حالیکه در بین گروههای ده روز اختلاف معنی داری مشاهده نشد (جدول ۲) (شکل ۷).

و دو با گروه کنترل وجود داشته (p<۰/۰۰۱) ولی در بین گروههای یک و دو اختلاف معنی دار نبوده است. بیشترین تراکم ماست سل ها در گروه کنترل مشاهده شده بود (جدول ۱) (شکل ۱و۲).



شکل ۱. مقطع بافت مخاط دهان موش صحرایی بزرگ، تراکم ماست سل، روز پنجم، رنگ آمیزی تولوئیدین بلو (×۱۰). A: گروه تیمار با کبر ۲۰۰ mg/ml، B: گروه تیمار با کبر ۳۰۰ mg/ml، C: کنترل

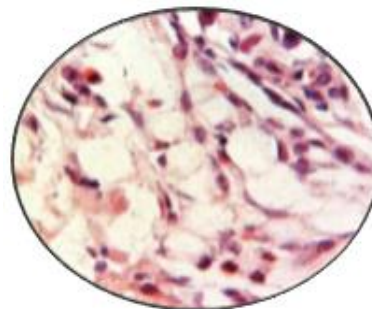


شکل ۲. مقطع بافت مخاط دهان موش صحرایی بزرگ، تراکم ماست سل، روز دهم، رنگ آمیزی تولوئیدین بلو (×۱۰). A: گروه تیمار با کبر ۲۰۰ mg/ml، B: گروه تیمار با کبر ۳۰۰ mg/ml، C: کنترل

یافته های رنگ آمیزی کنگورد: در بررسی میکروسکوپی انجام شده جهت اندازه گیری تراکم اتوزینوفیل ها تنها در دو نمونه روز پنجم سلول های اتوزینوفیل به تعداد ۲ تا ۳ عدد در هر اسلاید مشاهده شد و در سایر اسلایدها دیده نشدند (شکل ۳).

یافته های رنگ آمیزی هموتوکسین - اتوزین

از لحاظ بررسی تراکم عروق خونی: در بررسی گروههای پنج روز بیشترین تراکم عروق در گروه دوم دیده شد. بین گروههای یک و دو اختلاف معنی دار بوده و تراکم عروق خونی بیشتری در گروه دوم، کبر با دوز ۳۰۰ mg/kg نسبت به گروه اول مشاهده شد. در گروههای ده روز هیچ اختلاف معنی داری بدست نیامده است (جدول ۱) (شکل ۴).



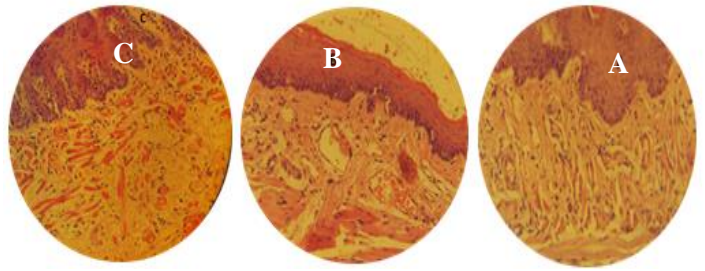
شکل ۳. مقطع بافت مخاط دهان موش صحرایی بزرگ، تراکم اتوزینوفیل با رنگ آمیزی قرمز کنگورد روز پنجم (×۴۰)

مکانیسم هیستوپاتولوژی تأثیر کبر در هیچ مطالعه‌ای بررسی نشده است. تاکنون مواد مختلفی به صورت مرهم زخم‌ها تهیه و معرفی شده‌اند که اغلب این مواد به صورت ترکیبات گیاهی و گاهی شیمیایی بوده‌اند ولی هیچ کدام نتوانسته‌اند به عنوان یک داروی مؤثر توصیه شوند. امروزه گرایش مجددی به مصرف گیاهان دارویی به دلیل کم بودن عوارض سوء جانبی، گوناگونی ترکیبات مؤثر موجود در گیاهان، توسعه صنایع وابسته به کشت گیاهان دارویی به وجود آمده است و در حال حاضر نیز مواد اولیه موجود در آن‌ها در صنعت داروسازی مورد استفاده قرار می‌گیرد (۳).

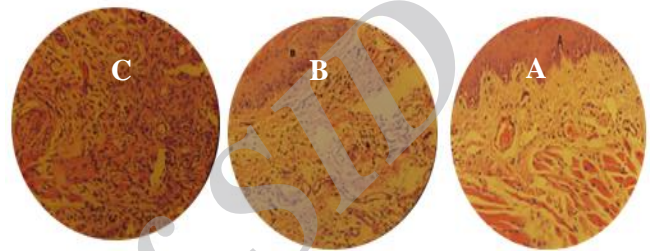مرحله التهاب بلافاصله بعد از ایجاد زخم آغاز می‌شود که هدف آن فراهم کردن یک سد ایمنی بر علیه هجوم میکروارگانیسم‌ها است. سلول‌های التهابی مختلفی در این مرحله مشارکت دارند اگرچه نقش اصلی در ترمیم زخم دهانی بر عهده ماکروفاژها می‌باشد اما نقش و مکانیسم عملکرد ماست سل‌ها و اتوزینوفیل‌ها شناخته شده نیست به طوری که در این مطالعه اینگونه به نظر می‌رسد که ماست سل‌ها در روز پنجم عواملی ترشح می‌کنند که می‌تواند در ترمیم سریعتر زخم نقش داشته باشد و تحریک کننده عملکرد ماکروفاژها باشد به عبارت دیگر در روز پنجم بافت گرانولاسیون سریع‌تر از بافتهای دیگر تشکیل شده است اما در روز دهم کبر باعث کاهش تراکم ماست سل شده و به نوعی فرایند ترمیم زخم به سمت کلاژن سازی بیشتر پیش می‌رود.

در بررسی رنگ آمیزی قرمز کنگو در دو نمونه گروه اول روز پنجم به تعداد بسیار کم اتوزینوفیل دیده شد این مورد بیانگر آن است که اتوزینوفیلها در روند معمول ترمیم زخم دهانی با عصاره کبر نقش چندانی ندارند به عبارت دیگر عملکرد اصلی آنها در واکنشهای ازدیاد حساسیت و آلودگی انگلی بوده است. بر اساس نتایج این مطالعه به نظر می‌رسد که ماست سل‌ها و مدیاتورهای آزاد شده از آنها نقش موثرتری در ترمیم زخم دهانی دارند. نتایج حاصل از این تحقیق همچنان نشان داد سلول‌های التهابی ماست سل در روز پنجم نسبت به گروه کنترل به مراتب بیشتر بوده و منجر به آغاز سریع‌تر فاز ترمیمی طی روزهای نخستین روند بهبودی شد سپس از تراکم سلول‌های التهابی در گروه تیمار با عصاره کبر کاسته شده اما در گروه کنترل همچنان میزان تراکم این سلول‌ها زیاد می‌باشد. ماست سل‌ها، منبع مهمی از مدیاتورهای التهابی و سایتوکاین‌ها به شمار می‌آیند. این مدیاتورها، تغییرات التهابی و عروقی را پیش می‌برند (۱۳).

Tellechea و همکاران نشان دادند ماست سل‌ها، مسئول ترشح هیستامین می‌باشند که بر مهاجرت فیبروبلاست‌ها و روند تکثیر سلولی موثرند (۱۴). در مطالعه‌ای دیگر Csaba و همکاران به بررسی روند التیام زخم در موشهای فاقد ماست سل با استفاده از دیمتیدین به عنوان یک آنتاگونیست رسپتور HI₁ دریافتند که این ماده با جلوگیری از آزاد شدن هیستامین، در روند التیام زخم اختلال ایجاد می‌نماید. در نتیجه بیان داشتند که فعالیت ماست سل‌ها و آزاد شدن هیستامین در روند طبیعی التیام زخم ضروری می‌باشد (۱۵). یافته‌های بدست آمده در این پژوهش از جهت بررسی تراکم سلول‌های التهابی با یافته‌های این محققین همخوانی داشته است و می‌توان افزایش تعداد ماست سل‌ها در نمونه‌های تیمار در روز پنجم پس از ترمیم و سپس کاهش تراکم آنها در روز دهم را دال بر تأثیر مثبت این گیاه در روند التیام بخشی و مؤثر در فاز التهابی ترمیم زخم دانست. از آنجا که کبر دارای ترکیباتی همچون، کوئرتسین، روتین، کامفرول و آلکالوئیدها می‌باشد، نتایج بدست آمده دور از انتظار نمی‌باشد. فلاونوئیدها آنتی اکسیدان‌های



شکل ۵. مقطع بافت مخاط دهان موش صحرایی بزرگ، تراکم عروق خونی، روز دهم، رنگ آمیزی هماتوکسیلین - اتوزین (×۴۰). A: گروه تیمار با کبر ۴۰۰ mg/ml، B: گروه تیمار با کبر ۳۰۰ mg/ml، C: کنترل

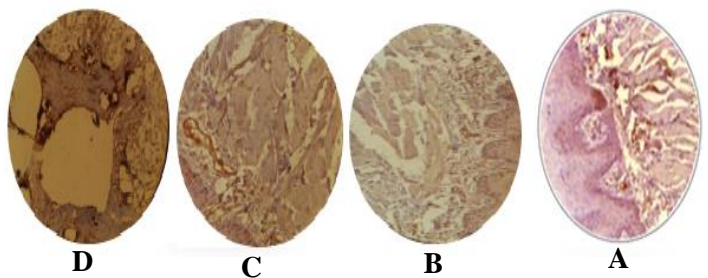


شکل ۶. مقطع بافت مخاط دهان موش صحرایی بزرگ، تراکم عروق خونی، روز پنجم، رنگ آمیزی هماتوکسیلین - اتوزین (×۴۰). A: گروه تیمار با کبر ۳۰۰ mg/ml، B: گروه تیمار با کبر ۴۰۰ mg/ml، C: کنترل

جدول ۲. درصد رنگ پذیری سیتوپلاسم سلول‌های اپی‌تلی‌الی در موش آزمایشگاهی

گروه	< ۰/۲۵	> ۰/۲۵
اول*	۴	۲
دوم	۱	۵
سوم*	-	۶

ضعیف (-)، متوسط تا شدید (+)



شکل ۷. مقطع بافت مخاط دهان موش صحرایی بزرگ، رنگ آمیزی ایمونوهیستوشیمی بیان (inos) در روز پنجم (×۱۰). A: گروه تیمار با کبر ۳۰۰ mg/ml، B: گروه تیمار با کبر ۴۰۰ mg/ml، C: کنترل منفی، D: کنترل مثبت

بحث و نتیجه گیری

از نتایج بالینی و پاتولوژی مطالعه حاضر به نظر می‌رسد که عصاره کبر با دوز ۲۰۰ mg/kg می‌تواند بر ترمیم زخم دهانی در موش آزمایشگاهی مؤثر باشد. این مطالعه اولین بار در ترمیم زخم دهانی در موش آزمایشگاهی انجام شده‌است و

وتری ترپنوئیدها انقباض زخم و اپیتلیزاسیون را افزایش میدهند(۲۰). در مطالعه حاضر میتوان بیان کرد که نتایج بدست آمده در زمینه اپیتلیومزایی، هم راستا با یافته‌های مطالعه Kumar، احتمالاً ناشی از حضور فلاونوئیدها می‌باشد. Gunes Bilgili و همکاران در مطالعه‌ای بر التیام زخم پوستی در رت بیان داشتند اپی‌تلیوم سازی و افزایش کلاژن زخم در گروه‌های تجربی نسبت به گروه کنترل افزایش قابل توجهی داشته است. این در حالی است که فیبروبلاست‌ها نیز افزایش معنی‌داری در این گروه‌های تجربی داشته‌اند(۲۱). همچنین مطالعه روی گیاه حنا نشان داد که عصاره اتانولی حنا که حاوی ترکیباتی همچون بتاسیتوسترول و الکلوئیدها می‌باشد، بر روند التیام تاثیر بسزایی داشته و سبب میزان بالایی از انقباض زخم، کاهش در دوره اپی‌تلیزاسیون، قدرت بالای انسجام بافتی، افزایش قابل توجه در وزن بافت گرانوله شده است که الکلوئیدها با اثرات قوی فیزیولوژیکی را دلیلی بر موثر بودن حنا بر التیام زخم دانستند(۱۹).

یافته بدست آمده از مطالعه حاضر نشان داد در ترمیم بافت آستر مخاط (بافت همبند زیر اپی‌تلیوم) در گروه کنترل نسبت به گروه‌های تیمار با عصاره کبر در روز پنجم عمق آستر مخاط بسیار زیاد و این اختلاف معنی‌دار بوده است. این امر نشان دهنده این است که عضلات زیر این نواحی در گروه‌های تیمار با عصاره کبر کاملاً ترمیم شده است و تا نزدیکی سطح کشیده شده است. همچنین ترکیبات موجود در این گیاه رشد فیبروبلاست‌ها را افزایش داده و زمینه را برای تسریع روند بهبود زخم فراهم می‌کند.

از نتایج مطالعه حاضر به نظر میرسد که عصاره هیدروالکلی کبر با افزایش تعداد ماست سل‌ها، افزایش تعداد عروق خونی، افزایش ضخامت پایپلا و کاهش ضخامت آستر مخاط، کاهش بیان نیتریک اکسایدستاز می‌تواند در روند ترمیم زخم دهانی در موش آزمایشگاهی موثر باشد و دوز 200 mg/kg عصاره کبر موثرتر از دوز 300 mg/kg آن بوده است.

تقدیر و تشکر

بدینوسیله از معاونت تحقیقات و فناوری دانشگاه علوم پزشکی بابل جهت حمایت از این تحقیق و همچنین از همکاری کارشناس آزمایشگاه آقای شیخ‌زاده تشکر و قدردانی می‌گردد.

قوی هستند که دارای اثرات مهمی در بیولوژی سلولی هستند و دارای خواص ضدالتهابی می‌باشند(۱۴). Dweck نشان داد که گیاهانی که دارای خاصیت ضد التهابی می‌باشند دارای سطح بالایی از فلاونوئیدها هستند(۱۶). کوثرستین یک فلاونوئید می‌باشد که گیاه کبر بیشترین مقدار کوثرستین را نسبت به دیگر گیاهان دارد(۸). Azaizeh و همکاران طی مطالعه‌ای نشان دادند کوثرستین (فلاونوئید) دارای فعالیت ضد التهابی است و سبب مهار ترشح هیستامین و دیگر میانجی‌های التهابی می‌شود(۱۷). Ruiz و همکاران نشان دادند، کوثرستین که یک نوع فلاونوئید است، باعث مهار بیان سیتوکین‌های التهابی می‌شود و در نتیجه التهاب را تضعیف میکند(۱۸).

خط دفاعی دیگر، بستر عروقی زیر مخاطی می‌باشد که یون‌های بیکربنات ریز مغذی و اکسیژن را برای سلول‌های مخاطی فراهم کرده و فرآورده‌های متابولیکی سمی را پاک‌سازی می‌کنند. این شبکه عروقی در بهبود سریع زخم‌های مخاط موثر می‌باشند. نتایج حاصل از این تحقیق نشان از افزایش عروق خونی در گروه تیمار با کبر دوز 300 mg/kg در روز پنجم دارد که این نتیجه احتمالاً التیام بخشی گیاه کبر را نشان می‌دهد. Asadbe و همکاران، افزایش خون‌رسانی و اکسیژن‌رسانی به محل زخم از طریق گشاد نمودن عروق را یکی دیگر از عوامل موثر در روند التیام زخم دانستند(۱۰) و نتایج حاصل از تحقیق ما با یافته‌های این محققین مطابقت دارد.

افزایش رگ‌زایی سرعت التیام زخم را افزایش می‌دهد. زیرا به دنبال افزایش رگ‌زایی بافت گرانوله زیاد می‌شود و عمق بافت گرانوله نشان دهنده بالا رفتن سرعت رسیدن به فاز تکثیر در ترمیم زخم است(۱۹). نتایج حاصل از این تحقیق نیز بیانگر این موضوع می‌باشد. بررسی‌های آسیب‌شناسی نشان دهنده افزایش ضخامت اپی‌تلیوم در محل ترمیم در نمونه‌های تجربی نسبت به نمونه‌های کنترل است. این اختلاف اگرچه معنی‌دار نمی‌باشد ولی این امر احتمالاً دال بر تاثیر مثبت این عصاره بر روند ترمیم می‌باشد. انقباض سریع زخم و تشکیل اپیتلیوم یک عامل موثر در التیام است و اولین هدف در ترمیم زخم، بسته شدن سریع آن است. ازدیاد ضخامت اپی‌تلیوم که به دلیل ازدیاد تکثیر سلول‌های فوق‌صورت پذیرفته تحت تاثیر عصاره کبر می‌باشد. از لحاظ تشکیل پایپلاها و طول آنها نیز بررسی‌های میکروسکوپی نمونه‌های تیمار در گروه‌های پنج روزه سرعت بیشتری نسبت به نمونه‌های دیگر نشان داد. Kumar و همکاران نشان دادند فلاونوئیدها

Histopathological Evaluation of Hydroalcoholic Extraction of Capparis spinosa on the Oral Wound Healing in Rats

M. Tajik (DDS)¹, S. Seifi (PhD)², F. Feizi (PhD)^{*3}, S. Kazemi (PhD)⁴, A.A. Moghadamnia (PharmD, PhD)⁵

1.Faculty of Medicine, Babol University of Medical Sciences, Babol, I.R.Iran

2.Oral Health Research Center, Health Research Institute, Babol University of Medical Sciences, Babol, I.R.Iran

3.Cellular and Molecular Biology Research Centre, Health Research Institute, Babol University of Medical Sciences, Babol, I.R.Iran

4.Neuroscience Research Center, Health Research Institute, Babol University of Medical Sciences, Babol, I.R.Iran

5.Department of Pharmacology, Faculty of Medicine, Babol University of Medical Sciences, Babol, I.R.Iran

J Babol Univ Med Sci; 18(12); Dec 2016; PP: 33-9

Received: May 25th 2016, Revised: Jul 27th 2016, Accepted: Sep 27th 2016.

ABSTRACT

BACKGROUND AND OBJECTIVE: Many factors affect the speed and quality of wound healing. One of the purposes of medical sciences is wound healing in a short time with reduced side effects, since the effect and mechanism of action of Capers extract is not known on oral wound healing, this study was conducted to investigate the effect of the extract of this plant for the first time in oral wound healing in mice.

METHODS: Thirty-six adult male wistar rats weighing approximately 150-200 g each were used in the present study. We have 2 main groups, first group sacrificed at 5 days and second group at 10 days. Each of the groups was randomly subdivided into three subgroups as following: 1.rats treated with 200 mg/kg dosage, 2.rats treated with 300 mg/kg dosage, 3. Control groups (treated with distilled water), and each group contains 6 rats. After anesthesia wound was placed on the right side of dorsal surface of the tongue and the time of sacrifice histopathological examination, morphometry and immunohistochemistry was performed.

FINDINGS: After 5 days; Histopathological studies showed inflammatory cells (mast cells) count in treatment group with 200 mg/kg extraction dosage and blood vessels count in treated groups with 300 mg/kg was significantly higher than control groups. Result showed new epithelium is thicker in treated groups is higher compare to control group but it was not statistically significant although papillae thickness was significantly higher and lamina propria was lower in treatment groups. Results from immunohistochemistry showed significant lower nitric oxide synthase in treated group with 200mg/kg. Results after 10 days; results showed no significant results.

CONCLUSION: Capers extract by increasing the thickness of the epithelium papillae, reducing the thickness of the lining, increasing the number of blood vessels, increasing the number of mast cells and reduced expression of Nitric oxide synthases (INOS) can be involved in wound healing, oral rats.

KEY WORDS: Wound Healing, Capers Extract, Rats, Mast Cells, Eosinophil.

Please cite this article as follows:

Tajik M, Seifi S, Feizi F, Kazemi S, Moghadamnia AA. Histopathological Evaluation of Hydroalcoholic Extraction of Capparis spinosa on the Oral Wound Healing in Rats. J Babol Univ Med Sci. 2016; 18(12):33-9.

*Corresponding author: F. Feizi (PhD)

Address: Cellular and Molecular Biology Research Centre, Health Research Institute, Babol University of Medical Sciences, Babol, I.R.Iran

Tel: +98 11 32199596

E-mail: faridehfeizi@yahoo.com

References

1. Ghaderi R, Afshar M, Akhbarie H, Ghalipour MJ. Comparison of the efficacy of honey and animal oil in accelerating healing of full thickness wound of mice skin. *Int J Morphol*. 2010;28(1):193-8.
2. Bergman A, Yanai J, Weiss J, Bell D, David MP. Acceleration of wound healing by topical application of honey. An animal model. *Am journal surg*. 1983;145(3):374-6.
3. Amiri I, Moslemi HRT, Sharifi MT, Kafshdouzan K. Wound healing Potential of capparid spinosa against cutaneous wounds infected by escherichia coli in a rat model. *Herba Pol*. 2015;61(2):63-72.
4. Karodi R, Jadhav M, Rub R, Bafna A. Evaluation of the wound healing activity of a crude extract of *Rubia cordifolia* L. (Indian madder) in mice. *Int J Appl Res Nat prod*. 2009;2(2):12- 8.
5. Panico AM, Cardile V, Garufi F, Puglia C, Bonina F, Ronsisvalle G. Protective effect of capparid spinosa on chondrocytes. *Life Sci*. 2005;77(20):2479-88.
6. Shoskes DA, Zeitlin SI, Shahed A, Rajfer J. Quercetin in men with category III chronic prostatitis: a preliminary prospective, double-blind, placebo-controlled trial. *Urology*. 1999;54(6):960-3.
7. Champagne DE, Ribeiro JM. Sialokinins I and II: vasodilatory tachykinins from the yellow fever mosquito *Aedes aegypti*. *Proc Nati Acad Sci U S A*. 1994;91(1):138-42.
8. Maldini M, Foddai M, Natella F, Addis R, Chessa M, Petretto GL, et al. Metabolomic study of wild and cultivated caper (*Capparis spinosa* L.) from different areas of Sardinia and their comparative evaluation. *J mass spect*. 2016;51(9):716-28.
9. Nabiuni N, Oryan SH, Ayyaobipor M, Bagheri M. Histochemical study of verbascum speciosum extract's effect on the wound healing in rats. *J Cell Tissue*. 2011;2(1):67-75. [In Persian].
10. Asadbegyan M, Mirzai N, Vtanchian M. Comparative study of lotus corniculatus. hydroethanolic extract and phenytoin ointment effects on rat skin wound healing: Morphometrical studies. *J Cell Tissue*. 2011;2(3):213-23.
11. Tinge B, Molin D, Bergqvist M, Ekman S, Bergstrom S. Mast cells in squamous cell esophageal carcinoma and clinical parameters. *Cancer genomics & proteomics*. 2010;7(1):25-9.
12. Kazemi S, Shirvani A, Hashemi M, A, Moghadamnia A. Analgesic activity of the extract of aerial parts of colza (*Brassica Napus*) in mice. *J Babol Univ Med Sci*. 2016;18(5):38-43.
13. Nevin KG, Rajamohan T. Effect of topical application of virgin coconut oil on skin components and antioxidant status during dermal wound healing in young rats. *Skin pharmacol physiol*. 2010;23(6):290-7.
14. Tellechea A, Leal EC, Kafanas A, Auster ME, Kuchibhotla S, Ostrovsky Y, et al. Mast cells regulate wound healing in diabetes. *Diabetes*. 2016;65(7):2006-19.
15. Csaba G. Mast cell, the peculiar member of the immune system: A homeostatic aspect. *Acta microbiologica et immunologica Hungarica*. 2015;62(3):207-31.
16. Dweck AC. Herbal medicine for the skin. Their chemistry and effects on skin and mucous membranes. *Personal Care Magazine*. 2002;3(2):19–21.
17. Azaizeh H, Ljubuncic P, Portnaya I, Said O, Cogan U, Bomzon A. Fertilization-induced changes in growth parameters and antioxidant activity of medicinal plants used in traditional Arab medicine. *Evid Based complement Alternat Med*. 2005;2(4):549-56.
18. Ruiz PA, Braune A, Holzlwimmer G, Quintanilla-Fend L, Haller D. Quercetin inhibits TNF-induced NF-kappaB transcription factor recruitment to proinflammatory gene promoters in murine intestinal epithelial cells. *J Nutr*. 2007;137(5):1208-15.
19. Nayak BS, Isitor G, Davis EM, Pillai GK. The evidence based wound healing activity of *Lawsonia inermis* Linn. *Phytother Res*. 2007;21(9):827-31.
20. Kumar B, Vijayakumar M, Govindarajan R, Pushpangadan P. Ethnopharmacological approaches to wound healing--exploring medicinal plants of India. *J Ethnopharmacol*. 2007;114(2):103-13.
21. Gunes Bilgili S, Calka O, Akdeniz N, Bayram I, Metin A. The effects of retinoids on secondary wound healing: biometrical and histopathological study in rats. *J Dermatol Treat*. 2013;24(4):283-9.