

## درمان ریشه دندان مولر دوم فک بالا با دو ریشه پالاتال : گزارش یک مورد

دکتر محمد حسن ضرابی\* ، دکتر هومن جلیل زاده تهرانی\*\*

\* دانشیار و مدیر گروه آموزشی اندودنتیکس دانشکده دندانپزشکی دانشگاه علوم پزشکی مشهد  
\*\* دستیار تخصصی گروه آموزشی اندودنتیکس دانشکده دندانپزشکی دانشگاه علوم پزشکی مشهد  
تاریخ ارائه مقاله : ۸۳/۶/۱۷ - تاریخ پذیرش : ۸۳/۱۱/۳

**Title: Endodontic treatment of maxillary second molar with two palatal Roots: A case report**

**Authors:**

Zarrabi MH. Associate Professor\*, Jalilzadeh Tehrani H. Resident\*\*

**Address:**

\* Head of Dept of Endodontics, Dental School. Mashhad University of Medical Sciences, Iran.

\*\* Dept of Endodontics, Dental School. Mashhad University of Medical Sciences, Iran.

**Introduction:**

One of the major factors in a successful root canal therapy is the knowledge of anatomy and root canal morphology. The presence of 4-rooted maxillary second molars has been described in only a limited number of case reports. The purpose of this report was to show presence of two palatal roots in maxillary second molar in one patient.

**Results:**

A 43-year-old female patient was referred for root canal therapy of maxillary right second molar due to invasive caries. The diagnostic radiograph revealed presence of anomaly in roots. After access cavity preparation presence of four orifices in pulp chamber was confirmed and all of the steps of root canal therapy was performed.

**Conclusion:**

Knowledge of the most common anatomic characteristics and their possible variations of root canal morphology is fundamental. Report of uncommon cases can motivate the dentist to consider the rarities during root canal therapy.

**Key words:**

Second molar, palatal root, maxilla.

*Journal of Dentistry. Mashhad University of Medical Sciences*

### چکیده

#### مقدمه

یکی از عوامل مهم در موفقیت درمان ریشه آگاهی از آناتومی و مورفولوژی کانال ریشه دندان است. وجود چهار ریشه در دندان مولر دوم فک بالا تنها در معدودی از گزارشات شرح داده شده است. هدف این گزارش ارائه وجود دو کانال پالاتال در یک مولر دوم فک بالا در یک بیمار بود.

#### یافته‌ها

خانم ۴۳ ساله ای جهت درمان دندان مولر دوم سمت راست فک بالا بعلت پوسیدگی وسیع ارجاع داده شده بود. رادیوگرافی تشخیصی وجود آنومالی در ریشه‌ها را مشخص نمود. پس از تهیه حفره دسترسی وجود چهار اریفیس در پالپ چمبر ملاحظه و تأیید شد، تمام مراحل درمان کانال ریشه روی دندان انجام گرفت.

#### نتیجه‌گیری

آگاهی به متداولترین اشکال آناتومیک و تنوعات احتمالی مورفولوژی کانال ریشه یک اصل پایه است. گزارش موارد نادر مشاهده شده دندانپزشک را وادار می‌دارد تا در حین درمان ریشه دندان، موارد نادر دندانها را مد نظر داشته باشد.

**کلید واژه‌ها**

مولر دوم، ریشه پالاتال، فک بالا.

مجله دانشکده دندانپزشکی دانشگاه علوم پزشکی مشهد / سال ۱۳۸۳ جلد ۲۸ / شماره ۳ و ۴

**مقدمه:**

تنوعات مورفولوژی حفره پالپ بخصوص در دندانهای چند ریشه، برای دسترسی به تشخیص صحیح و درمان موفقیت آمیز اندودنتیک یک عامل پایدار می باشد. بسیاری از حوادثی که در حین درمان ریشه اتفاق می افتد بطور مستقیم ناشی از درک ناکافی مورفولوژی کانال دندان است. مولرهای انسان تنوعات آناتومیکی قابل توجه و موارد غیر معمول را در تعداد ریشه ها و کانالها نشان می دهند. در بسیاری از مطالعات آناتومی غیرعادی کانال در مولرهای فک بالا مورد بررسی قرار گرفته است<sup>(۱)</sup>.

Beatty<sup>(۳)</sup> یک مولر اول فک بالا با ۵ کانال، Bond و همکاران<sup>(۴)</sup>، Ruiz-Badanelli و Martinez-Berna<sup>(۵)</sup> مولرهای فک بالا با سه ریشه و ۶ کانال را گزارش کردند.

تعداد ریشه ها نیز در مولرهای فک بالا می تواند متفاوت باشد. Diamond<sup>(۶)</sup> دو مورد مولر اول کشیده شده فک بالا با چهار ریشه را گزارش نمود که دو تا از ریشه ها پالاتالی، بزرگ و دور از هم بودند. Slowey<sup>(۷)</sup> درمان یک مولر اول فک بالا با دو ریشه پالاتالی و یک مولر دوم ماگزایلا با چهار ریشه جداگانه را گزارش نمود.

احتمال وجود مولر دوم فک بالا با یک ریشه و یک کانال بطور نادر گزارش شده است. مطالعه Bellizzi و Hartwell<sup>(۸)</sup> مولر دوم فک بالا با یک ریشه و یک کانال را در ۰/۶٪ موارد و در مطالعه Peikoff و همکاران<sup>(۹)</sup> در ۳/۱٪ موارد گزارش نمودند.

همچنین شیوع مولر دوم فک بالا با چهار ریشه (دو ریشه باکال و دو ریشه پالاتال) نادر است. Rostein و Libefeld<sup>(۱۰)</sup> در یک مطالعه رادیوگرافیک ۱۲۰۰ دندان مولر دوم فک بالا

این میزان را در ۰/۴٪ گزارش نمودند. همچنین Difiore<sup>(۱۱)</sup> و Deveaux<sup>(۱۲)</sup> هر کدام یک مورد از دندان مولر دوم فک بالا با دو ریشه پالاتال را گزارش نمودند.

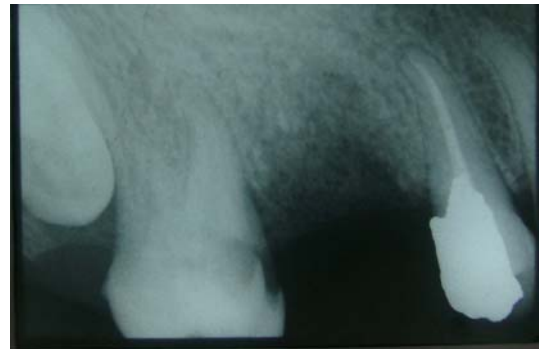Christie و همکاران<sup>(۱۳)</sup> در یک بررسی گذشته نگر ۱۶ مورد مولرهای فک بالا با دو ریشه پالاتال را که در طول چهل سال درمان کلینیکی یافته بودند گزارش نمودند که ۱۴ مورد مربوط به مولرهای دوم فک بالا و ۲ مورد مربوط به مولرهای اول بود. همچنین آنها دندانها را براساس میزان تباعد ریشه ها از هم به سه گروه I, II و III تقسیم نمودند.

در جدیدترین گزارشات Barbizam و همکاران<sup>(۱۴)</sup> دو مورد کلینیکی از مولرهای اول و دوم فک بالا با چهار ریشه و یک مورد مولر اول فک بالای کشیده شده با ۵ ریشه و همچنین پرتوی<sup>(۱۵)</sup> یک مورد مولر اول فک بالا با دو ریشه پالاتالی را ارائه نمودند.

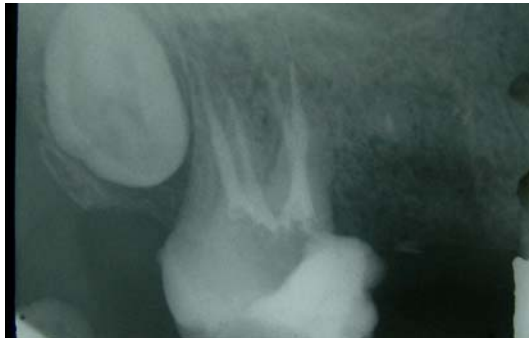**گزارش مورد:**

خانم ۴۳ ساله ای به منظور درمان ریشه دندان مولر دوم سمت راست فک بالا معرفی شده بود. شکایت اصلی بیمار درد بهنگام نوشیدن مایعات سرد و گرم و درد شبانه خودبخودی بود. در معاینه کلینیکی و رادیوگرافی، پوسیدگی نسبتا وسیعی در نیمه مزیالی دندان مشاهده شد. در بررسی دقیق رادیوگرافی تشخیصی وجود احتمال ریشه اضافی در دندان مدنظر قرار گرفت (تصویر ۱).

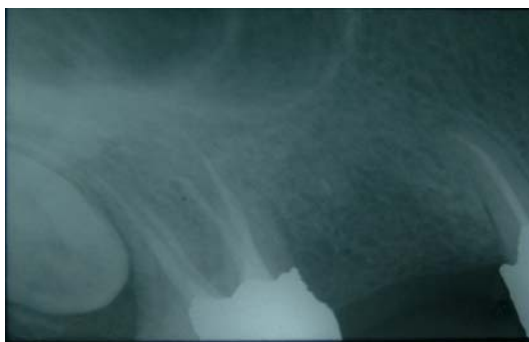دستی Ni-Ti انجام شد. کانالها توسط گوتا پرکا همراه با سیلر AH26 با روش تراکم لترالی پر شد و تاج دندان توسط پنبه استریل و ماده پرکننده موقت پانسمان گردید (تصویر ۳)، سپس بیمار جهت ترمیم دائمی تاج دندان معرفی گردید. در کنترل ۶ ماه بعد از درمان، بیمار مشکل خاصی نداشت (تصویر ۴).



تصویر ۱: رادیوگرافی اولیه بیمار



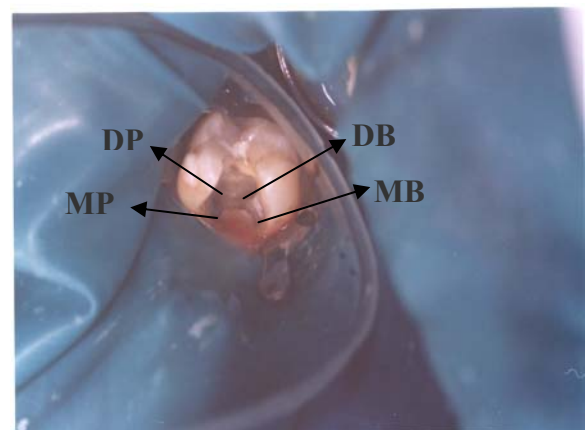
تصویر ۳: رادیوگرافی پرکردگی کانال دندان



تصویر ۴: رادیوگرافی کنترل ۶ ماه بعد از درمان

بجز گشادی PDL، رادیولوسنسی و ضایعه ای در ناحیه پری آپیکال مشاهده نشد. تشخیص پالپایتیس برگشت ناپذیر و طرح درمان، معالجه ریشه دندان مورد نظر گذاشته شد. بیمار از لحاظ پزشکی مشکل خاصی نداشت.

پس از تزریق بی حسی موضعی و حذف پوسیدگیها حفره دسترسی تهیه و ایزولاسیون دندان مورد نظر صورت گرفت. ارزیابی کلینیکی پالپ چمبر و موقعیت اریفیسها، حضور چهار کانال مجزا در چهار طرف اتاقک پالپ که بصورت دو عدد در باکال و دو عدد در پالاتال قرار داشتند را مشخص نمود (تصویر ۲).



تصویر ۲: مدخل چهار ریشه دندان

### بحث و نتیجه گیری:

این گزارش آناتومی غیرمعمول یک دندان مولر دوم فک بالا را با چهار ریشه مشخص کرده است. دندان گزارش شده دارای ریشه های متباعد پالاتالی و مشابه نوع I مطالعه Christie و همکاران<sup>(۱۴)</sup> بود.

در بسیاری از موارد در صورتی که عمل کننده قادر به تشخیص نمودن کانال نباشد ممکن است کانالهای اضافی در حین درمان ریشه، درمان نشوند، لذا برای جلوگیری از شکست درمان ریشه توجه به محدوده رادیوگرافی قبل از درمان و

پس از تعیین طول کارکرد، مراحل تمیز کردن و شکل دهی کانالها همراه با شستشو توسط هیپوکلریت سدیم ۲/۵٪ با استفاده از تکنیک Crown-Down توسط فایلهای

چهار ضلعی تهیه شود تا دو اریفیس پالاتال بخوبی مشخص شوند. پروگنوز درمان ریشه مولرهای چهار کانال با دو ریشه پالاتالی باید همانند هر مولر دیگر فک بالا در نظر گرفته شود. با توجه به موارد نادر گزارش شده، بررسی دقیق رادیوگرافی های تهیه شده در زوایای مختلف و ارزیابی دقیق آناتومی دندانها ضروریست، لذا تمام عمل کننده ها باید حداکثر تلاش خود را بمنظور تشخیص و درمان کانالهای اضافی موجود در حین درمان اندودنتیک بنمایند.

بررسی دقیق شکل کف اتاقک پالپ الزامی است. استفاده از رادیوگرافیهای قبل از درمان بهترین راه برای تعیین و ارزیابی مورفولوژی و آناتومی کانال ریشه می باشد. به منظور تأیید هرگونه تغییر در شکل آناتومی دندانها باید رادیوگرافیهای با زوایای مختلف تهیه کرد<sup>(۱۷و۱۶)</sup>.

طرح مناسب حفره دسترسی بسیاری از مشکلات حین آماده سازی کانال را حذف می کند. در مورد دندان گزارش شده یک حفره دسترسی بزرگتر از معمول به منظور مشخص نمودن دو ریشه پالاتالی ضروری بود. حفره دسترسی در این گونه دندانها بهتر است بجای مثلثی بصورت مربعی یا

#### منابع :

- Malagnino V, Gallottini L, Passariello P. Some unusual clinical cases on root anatomy of permanent maxillary molars. *J Endod* 1997; 23: 127-8.
- Stone LH, Stroner WF. Maxillary molars demonstrating more than one palatal root canal. *Oral Surg Oral Med Oral Pathol* 1981; 51: 649-52.
- Beatty RG. A five-canal maxillary first molar. *J Endod* 1984; 10: 156-7.
- Bond JL, Hartwel G, Portell FR. Maxillary first molar with six canals. *J Endod* 1988; 14: 258-60.
- Martinez-Berna A, Ruiz-Badanelli P. Maxillary first molar with six canals. *J Endod* 1983; 375-81.
- Diamond M. Dental anatomy including anatomy of head and neck. 3<sup>rd</sup> ed. New York: Mac Millan, 1952: 203-5.
- Slowey R. Radiographic aids in the detection of extra root canal. *Oral Surg Oral Med Oral Pathol* 1974; 28: 419-25.
- Hartwell G, Bellizzi R. Clinical investigation of in vivo endodontically treated mandibular and maxillary molars. *J Endod* 1982; 8: 555-7.
- Peikoff MD, Christie WH, Fogel HM. The maxillary second molar: Variations in the number of roots and canals. *Int Endod J* 1996; 29: 365-9.
- Libfeld H, Rostein I. Incidence of four rooted maxillary second molars: Literature review and radiographic survey of 1200 teeth. *J Endod* 1989; 15: 129-31.
- Difiore PM. A four rooted quadrangular maxillary molar. *J Endod* 1999; 25: 695-8.
- Deveaux E. Maxillary second molar with two palatal root. *J Endod* 1999; 25: 571-3.
- Christie WH, Peikoff MD, Fogel HM. Maxillary molars with two palatal roots: A retrospective clinical study. *J Endod* 1991; 17: 80-4.
- Barbizam VB, Ribeiro RG, Filho MT. Unusual anatomy of permanent maxillary molars. *J Endod* 2004; 30: 668-71.
- پرتوی، ماندانا. گزارش یک مورد مولر اول فک بالا دارای دو ریشه پالاتال. مجله دانشگاه علوم پزشکی بابل، ۳، (تابستان ۱۳۸۳): ۶۵-۶۷.
- Reeh ES. Seven canals in a lower first molar. *J Endod* 1998; 24: 497-9.
- Fava LRG, Dummer PMH. Periapical radiographic techniques during diagnosis and treatment. *Int Endod J* 1997; 30: 250-61.