

بررسی آزمایشگاهی وجود کانال دوم در ریشه دیستال مولرهای اول و دوم فک پایین

دکتر مریم بیدار*#، دکتر مهشید شیخ نظامی**، دکتر سعید مرادی***

* دانشیار گروه آموزشی اندودانتیکس دانشکده دندانپزشکی و عضو مرکز تحقیقات دندانپزشکی دانشگاه علوم پزشکی مشهد
** اندودنتیست گروه آموزشی اندودانتیکس دانشکده دندانپزشکی و عضو مرکز تحقیقات دندانپزشکی دانشگاه علوم پزشکی مشهد
*** استادیار گروه آموزشی اندودانتیکس دانشکده دندانپزشکی و عضو مرکز تحقیقات دندانپزشکی دانشگاه علوم پزشکی مشهد

تاریخ ارائه مقاله: ۸۴/۹/۹ - تاریخ پذیرش: ۸۵/۲/۱۵

Title: In vitro evaluation of the presence of second canal in distal root of first and second mandibular molars

Authors:

Bidar M. Associate Professor*# , Sheikhezmi M. Endodontist* , Moradi S. Assistant Professor*

Address:

* Dept of Endodontics, School of Dentistry and Dental Research Center of Mashhad University of Medical Sciences, Iran.

Introduction:

The human tooth have a lot of anatomical variation and adequate information of root canal anatomy is an important factor in successful root canal therapy. The purpose of this study was evaluation incidence of second canal in distal root of inandibular first and second molars.

Materials & Methods:

In this descriptive invitro study, 100 extracted human extrated first and second mandibular molar used then; distal roots resected from CEJ. After removal the pulp tissue, teeth stored in 30% hydrogen peroxid for 48 hours. Root canal system was studied with dye penetration and serial horizontal sectioning methods.

Results:

There were 16% and 18% two canals in distal root of mandibular first and second mandibular molars. Different type of canals in distal root of first mandibular molars were observed as follow: 10% type IV and 6% type II. Different type of canals in distal root of second mandibular molars were as follow: 2% type IV, 2% type III, and 14% type II.

Conclusion:

With attention to the results of this study about incidence of second canal in distal root of mandibular molars careful exploration is necessary for finding of extra canals.

Key words:

Second canal, distal root, first and second mandibular molar.

Corresponding Author: mbidar 2001@yahoo.com

Journal of Dentistry. Mashhad University of Medical Sciences, 2006; 30: 177-82.

چکیده

مقدمه:

دندانهای انسان دارای تنوع آناتومیک زیاد می باشد و اطلاع کافی از آناتومی ریشه یکی از عوامل مهم موفقیت درمان ریشه می باشد. هدف از این مطالعه بررسی انسیدانس کانال دوم در ریشه دیستال مولرهای اول و دوم فک پایین بود.

مواد و روش ها:

در این مطالعه توصیفی، آزمایشگاهی از ۱۰۰ دندان کشیده شده مولر اول و دوم فک پایین انسان استفاده گردید. ریشه دیستال از ناحیه CEJ جدا گردید. بعد از خارج کردن بافت پالپ از کانال دندانها به مدت ۴۸ ساعت در پراکسید هیدروژن قرار گرفتند. جهت بررسی سیستم کانال ریشه از روشهای نفوذ رنگ، تهیه مقاطع عرضی و بررسی توسط استریومیکروسکوپ استفاده گردید.

یافته ها:

در ۱۶٪ و ۱۸٪ موارد به ترتیب دو کانال در ریشه دیستال مولرهای اول و دوم فک پایین وجود داشت. نوع کانالها طبق تقسیم بندی Weine در ریشه دیستال مولر اول بدین ترتیب مشاهده شد: ۱۰٪ نوع چهارم و ۶٪ نوع دو و در ریشه دیستال مولر دوم نیز بدین ترتیب بود: ۱۴٪ نوع دو، ۲٪ نوع سه و ۲٪ نوع چهارم.

نتیجه گیری:

با توجه به نتایج این مطالعه در باره انسیدانس کانال دوم در ریشه دیستال مولرهای اول و دوم پایین، لذا کاوش بیشتر در حین درمان ریشه جهت یافتن کانال اضافی ضروری است.

واژه های کلیدی:

کانال دوم، ریشه دیستال، مولر اول و دوم پائین.

مجله دانشکده دندانپزشکی دانشگاه علوم پزشکی مشهد / سال ۱۳۸۵ جلد ۳۰ / شماره ۴۰۳

مقدمه:

بدون اطلاعات اولیه دقیق از آناتومی پالپ و شکل کانال ریشه، امکان پیدا کردن و آماده نمودن صحیح و پرکردن مناسب کانال وجود ندارد که می تواند موجب عدم موفقیت در درمان ریشه گردد. از جمله مواردی که میزان شیوع کانال اضافی در آن زیاد مشاهده می گردد ریشه دیستال مولرهای اول و دوم پائین می باشد.

Hess از بررسی ۵۱۲ مولر اول و دوم حدود ۴٪ آنها را چهار کاناله گزارش کرد^(۱). Skidmore و Bjornald در مطالعه خود دریافتند که ۲۸٪ مولرهای اول فک پایین دارای ریشه دیستال با دو کانال بوده که ۲۸٪ آن بصورت Type III بودند^(۲).

Pineda و Kuttler طی مطالعه رادیوگرافیک از دو جهت مزیددیستال و باکولینگوال از دندانها دریافتند که: نوع کانالها در ریشه دیستال مولر اول پائین ۷۳٪ نوع I، ۱۲٪ نوع II، ۳٪ نوع III، ۸٪ نوع IV و ۲٪ بصورت نوع VI (دو کانال به یک کانال تبدیل شده و دوباره به دو فورامن ختم می شوند) بوده و در ریشه دیستال مولر دوم پائین ۹۴٪ نوع I، ۲٪ نوع II، ۳٪ نوع III و ۵٪ نوع IV می باشد^(۳).

Green و Brooklyn در یک مطالعه به روش ایجاد سایش در مقاطع طولی ریشه دیستال مولرهای اول و دوم دریافتند که ۹۲٪ یک کانال و ۸٪ دارای دو کانال اصلی بوده که ۵٪ آنها بصورت نوع II و ۳٪ نوع III

بودند و در موارد تک کانال ۳٪ در نزدیکی آپکس به ۲ شاخه تبدیل می شوند (نوع IV)^(۴). Vertucci و Gainesville در مطالعه آناتومی دندانهای دائمی میزان دو کاناله بودن ریشه دیستال مولرهای اول پائین را ۳۰٪ گزارش نموده که ۱۵٪ با دو فورامن مجزا بوده و در مولرهای دوم پائین ۸٪ دو کاناله بوده که ۵٪ آنها دارای ۲ فورامن مجزا بوده اند^(۵).

Goel بوسیله رادیوگرافی شکل و تعداد کانالهای ریشه را در مولر اول پائین مطالعه کردند و نتیجه گرفتند که در ریشه دیستال ۵۸٪ یک کانال، ۴۰٪ دو کانال و ۱٪ سه کانال وجود دارد. این ریشه ۵۸٪ مستقیم بوده در ۲۱٪ کانالهای عرضی دارد و خمیدگی آن در ۱٪ مشاهده می شود^(۶).

Wasti و همکاران در مطالعه Invitro که بر روی ۳۰ مولر اول پائین کشیده شده در یک جمعیت پاکستانی انجام دادند، به این نتیجه رسیدند که ریشه دیستال این دندانها ۵۰٪ تک کانال و ۵۰٪ دو کانال با انواع مختلف II, III, IV می باشد^(۷).

Von Arx و همکاران بوسیله اندوسکوپ در طی جراحی پری رادیولار به بررسی وضعیت تنگه های کانال در مولرهای اول پرداختند و به این نتیجه رسید که در ریشه دیستال مولر اول پائین، ۶۴٪ یک کانال و ۳۶٪ دو کانال با یک تنگه وجود دارد که در هیچیک از موارد تنگه با مواد پرکننده کانال پرنشده بود^(۸).

میلیمتر اطراف آپیکال فورامن بوسیله دو لایه لاک ناخن پوشانده شدند، سپس ریشه ها در داخل رنگ ائوزین ۵٪ قرار گرفته و بمدت ۲۰ دقیقه با سرعت سانتیفریوژ گردیدند (۳۰۰۰ دور در دقیقه) تا رنگ از مدخل کانالها به تمام سیستم کانال ریشه نفوذ نماید. پس از خارج نمودن نمونه ها از محلول رنگی، آنها را با آب شسته و لاک از روی سطح ریشه ها توسط استون پاک شد و سطوح ریشه ها کاملاً خشک گردید. با استفاده از دیسک الماسی اقدام به تهیه برش های عرضی به ضخامت ۱-۱/۵ میلیمتر از ریشه ها گردید و مقاطع تهیه شده به ترتیب از آپیکال تا کروئال ریشه بوسیله چسب بیرنگ بر روی لام چسبانده شدند و بوسیله استریومیکروسکپ (Olympus microscope, 75.L, 328) با بزرگنمایی ۵۷ موارد زیر تحت بررسی قرار گرفت:

۱. تعداد کانالهای موجود در ریشه
 ۲. نوع کانال ریشه (Type)
 ۳. شکل کانال در سه ناحیه آپیکال، میانی و کروئالی ریشه
 ۴. محل یکی شدن کانالها در ریشه هایی با کانالهای Type II در یکی از سه ناحیه آپیکالی، میانی و کروئالی
 ۵. محل جدا شدن کانالها در ریشه هایی با کانالهای Type IV در یکی از سه ناحیه آپیکالی، میانی و کروئالی
 ۶. محل آپیکال فورامن
 ۷. وجود ایستموس یا تنگه
- اطلاعات بدست آمده از طریق آمار توصیفی ارزیابی گردید.

یافته ها:

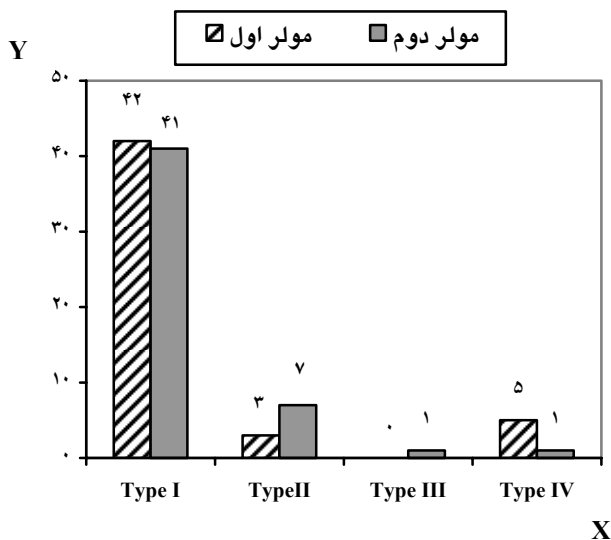
با توجه به مواد و روش ها و نحوه بررسی در این مطالعه نتایج زیر بدست آمد:

با توجه به تنوعات آناتومیکی در دندانهای مولر پایین بخصوص ریشه دیستال در نژادهای مختلف و مناطق جغرافیایی متفاوت، لزوم انجام مطالعات بر روی آناتومی دندانهای مختلف در هر ناحیه احساس می شود. هدف از این مطالعه بررسی انسیدانس کانال دوم در ریشه دیستال دندانهای مذکور به روش رنگ آمیزی کانال ریشه، تهیه مقاطع عرضی و بررسی استریومیکروسکوپ بود.

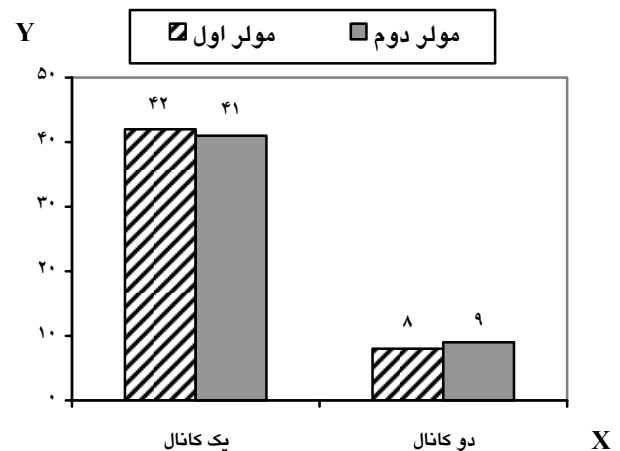
مواد و روش ها:

این مطالعه توصیفی آزمایشگاهی بر روی ۱۰۰ دندان سالم مولر اول و دوم فک پائین انسان که در سطح درمانگاههای سراسر شهر مقدس مشهد کشیده شده بودند، انجام گرفت (۵۰ دندان از هر نوع). هنگام کشیدن دقت می گردید که دندانهای مولر اول در ظرف جداگانه ای نسبت به مولر دوم جمع آوری شوند. همچنین به آناتومی تاج مولر اول پائین (کاسپید دیستوباکال) نیز توجه می شد زیرا برخی افراد در سنین پایین مولر اول را کشیده و مولر دوم جایگزین آن می شود.

دندانها در محلول سرم فیزیولوژی نگهداری شده و در شروع کار ابتدا بافتهای نرم، جرم ها و احیاناً بقایای استخوان به جا مانده بر روی دندانها پاک گردید. ریشه دیستال دندانها از ناحیه اتصال با مینای دندان از بقیه قسمتها بوسیله دیسکهای الماسی D+Z (Company ساخت کشور آلمان) جدا شد. پس از خارج نمودن بافتهای نرم از داخل ریشه ها بوسیله بروچ، جهت تمیز شدن کامل ریشه ها از بقایای پالپی و بافتهای نکروتیک، دندانها بمدت ۴۸ ساعت در محلول پراکسید هیدروژن ۳۰٪ قرار داده شدند، سپس با آب شستشو داده شده و خشک شدند. برای جلوگیری از نفوذ رنگ از طریق توبولهای عاجی هنگام رنگ آمیزی کانال ریشه دندان، تمام سطوح ریشه به جزء یک



(۱) تعداد کانالها
 ریشه دیستال مولر اول پائین: ۸۴٪ یک کاناله و ۱۶٪ دو کاناله
 ریشه دیستال مولر دوم پائین: ۸۲٪ یک کاناله و ۱۸٪ دو کاناله (نمودار ۱).



نمودار ۲: نوع کانالها در ریشه دیستال مولرهای اول و دوم پائین

نمودار ۱: تعداد کانالها در ریشه دیستال مولرهای اول و دوم فک پائین

(۳) شکل کانال
 ریشه دیستال مولر اول پائین:
 در ناحیه آپیکال، ۹۲٪ گرد، ۸٪ بیضی
 در ناحیه میانی، ۶۴٪ گرد، ۲۶٪ بیضی، ۱۰٪ دمبلی (Ribbon)
 در ناحیه کرونالی، ۴۸٪ گرد، ۳۶٪ بیضی، ۱۶٪ دمبلی (Ribbon)

(۲) نوع کانال
 ریشه دیستال مولر اول پائین: ۸۴٪ نوع I، ۶٪ نوع II، ۱۰٪ نوع IV
 ریشه دیستال مولر دوم پائین: ۸۲٪ نوع I، ۱۴٪ نوع II، ۲٪ نوع III و ۲٪ نوع IV (نمودار ۲).

ریشه دیستال مولر دوم پائین:
 در ناحیه آپیکال، ۷۲٪ گرد، ۲۴٪ بیضی، ۴٪ دمبلی (Ribbon)
 در ناحیه میانی، ۳۴٪ گرد، ۳۸٪ بیضی، ۲۸٪ دمبلی (Ribbon)
 در ناحیه کرونالی، ۱۰٪ گرد، ۴۸٪ بیضی، ۴۲٪ دمبلی (Ribbon)

(۴) محل به هم رسیدن کانالها در مواردی که کانالهای ریشه نوع II بودند:

مولر اول پائین: هر سه مورد کانالهای نوع II در ناحیه ۱/۳ آپیکالی ریشه به هم رسیدند و به یک فورامن ختم شدند.

از این مطالعه نتیجه گیری می شود که انسیدانسان کانال دوم در مولر اول و دوم فک پائین مردم مشهد به ترتیب ۱۶٪ و ۱۸٪ است و این در حالیکه Hess^(۲) در مطالعه خود میزان ۴ کاناله بودن مولرهای اول و دوم فک پائین را ۴٪ گزارش نموده است.

به نظر می رسد علت این اختلاف، بستگی به روش مطالعه دارد، Hess به روش کستینگ و لکانیک از کانالها نسخه برداری نموده است، که امکان عدم نفوذ رزین در انشعابات کانالها می تواند علت عمده در مشخص نشدن کانال چهارم باشد.

در مطالعه حاضر ۵۲٪ در مولر اول پائین و ۵۶٪ در مولر دوم پائین آپیکال فورامن نسبت به نوک آپکس لترالی قرار داشت که با مطالعه Pineda^(۴) که ۸۴٪ بوده است مغایرت دارد. علت این اختلاف می تواند به روش بررسی مربوط شود چون مطالعه Pineda توسط ارزیابی رادیوگرافیک انجام شده است، اما در این تحقیق آپکس آناتومیک مورد بررسی قرار گرفته است.

نتایج مطالعه حاضر مشابه با یافته های Brooklyn & Green^(۴) می باشد که می تواند به علت روش کار تقریباً نزدیک به هم این دو مطالعه باشد، اما در مطالعه انجام شده توسط Goel^(۱) برای ریشه دیستال مولر اول پائین، در ۴۰٪ موارد وجود دو کانال ذکر می شود علت این تفاوت را می توان به اختلاف در منطقه جغرافیایی مورد مطالعه و یا تنوع ژنتیکی نمونه های مورد بررسی مرتبط دانست.

در مطالعه حاضر وجود تنگه یا ایستموس در موارد دو کاناله ریشه های دیستال ۱۶٪ گزارش شد و در مطالعه Von Arx^(۸) که بوسیله اندوسکوپ جراحی بررسی شد ۳۶٪ گزارش شد که در هیچ یک از موارد کانالها با مواد پرکننده پر نشده بودند، لذا باید بر لزوم استفاده از مواد شستشو دهنده ای از قبیل NaOCl

مولر دوم پائین: از هفت مورد کانالهای نوع II، دو نمونه در ناحیه ۱/۳ آپیکالی، چهار نمونه در ۱/۳ میانی، یک نمونه در ۱/۳ کروئالی کانالها، به هم رسیدند. (۵) محل جدا شدن کانالها در مواردی که کانالهای ریشه نوع IV بودند:

مولر اول پائین: از پنج مورد نوع IV، یک نمونه در ۱/۳ آپیکالی، سه مورد در ۱/۳ میانی و یک مورد در ۱/۳ کروئالی ریشه دیستال به دو کانال مجزا تبدیل می گردید.

مولر دوم پائین: ۱ مورد نوع IV مشاهده شد که در ۱/۳ میانی ریشه دیستال به دو کانال جداگانه تبدیل شده بود.

۶) محل آپیکال فورامن

مولر اول پائین: ۴۸٪ آپیکال فورامن منطبق بر آپکس آناتومیک و در ۵۲٪ بصورت لترالی قرار داشت.

مولر دوم پائین: ۴۴٪ آپیکال فورامن منطبق بر آپکس آناتومیک و در ۵۶٪ بصورت لترالی قرار داشت.

۷) وجود ایستموس یا تنگه: مولر اول و دوم پایین هر یک در ۱۶٪ موارد دارای تنگه بودند.

بحث:

جهت مطالعات مورفولوژی کانال ریشه دندانها از روش های مختلفی استفاده شده است. مطالعات رادیوگرافیک فقط یک بعد از دندان را نشان می دهد در مطالعات هیستولوژیک نیز برخی از اجزای آناتومیک طی مراحل از بین می روند. در مطالعه حاضر از روش رنگ آمیزی کانال ریشه دندان و تهیه مقاطع عرضی از هر سه ناحیه کروئالی، میانی و آپیکالی ریشه بوسیله دیسک الماسه استفاده شد که مطابق با روش بررسی کانالها در مطالعه Kerekes^(۹) می باشد.

باشند تا بتوانند درمان صحیح تر و موفق تری انجام دهند.

نتیجه گیری:

با توجه به نتایج این مطالعه و مطالعات مشابه و وضعیت آناتومی ریشه دیستال مولرهای اول، دوم پائین، بهتر است در هنگام درمان ریشه این دندانها از لحاظ کلینیکی و رادیوگرافیک بررسی دقیقی صورت گیرد تا چنانچه دندان دارای کانال چهارم باشد تمیز شده و بطور صحیح برگردد تا از عدم موفقیت درمان جلوگیری شود.

۲/۵٪ که حلالیت بافتی مناسبی داشته و برای تمیز نمودن نسج باقی مانده در این تنگه ها مناسب است، تاکید نمود. ضمن اینکه پس از تکمیل اینسترومنتیشن این کانالها شاید بهتر باشد از روشهای پرکردگی تزریقی یا گوتا پرکای نرم نیز کمک گرفت.

با توجه به اینکه محققین مختلف در سراسر دنیا میزان متفاوتی از وقوع کانال دوم را در ریشه دیستال مولرهای پائین گزارش نموده اند به نظر می رسد که تنوع خصوصیات ژنتیکی و توزیع جغرافیایی تاثیر بسزایی در مشخصات آناتومیکی دندانها دارد لذا کلینیسین ها در هر منطقه جغرافیایی در رابطه با آناتومی جمعیت آن منطقه باید آشنایی بیشتر داشته

منابع:

- Hess W. Anatomy of the root canal of the teeth of the permanent dentition. 1th ed. New York: Williams & Willkins; 1925. P. 1-35.
- Skidmor AE, Bjornald AM. Root canal morphology of the human mandibular first molar. Oral Surg Oral Med Oral Pathol 1971; 32(6): 778-84.
- Pineda F, Kuttler Y. Mesiodistal and buccolingual roentgenographic investigation of 7275 root canal. Oral Surg Oral Med Oral Pathol 1972; 33(1): 101-9.
- Green D, Brooklyn NY. Double canals in single roots. Oral Surg Oral Med Oral Pathol 1973; 35(5): 689-96.
- Vertucci FJ, Gainesville F. Root canal anatomy of human permanent teeth. Oral Surg Oral Med Oral Pathol 1984; 58(5): 589-99.
- Goel NK. Study of root canals configuration in mandibular first permanent molar. J Indian Soc Pedod Prev Dent 1991; 8: 12-4.
- Wasti F, Shearer AC, Wilson NHF. Root canal systems of the mandibular and maxillary first permanent molar teeth of south Asian Pakistanians. J Int Endod 2001; 34: 263-6.
- Von Arx T. Frequency and type of canal isthmuses in first molar detected by endoscopic inspection during periradicular surgery. J Int Endod 2005; 3: 160-8.
- Kerekes K, Tronstad L. Morphometric observation on the root canals of human molars. J Endod 1977; 3: 114-8.