

## بررسی دقت رادیوگرافی بایت وینگ در سنجش تحلیل استخوان بین دندانی در دندانهای خلفی

دکتر سینا حقانی فر\*#، دکتر نیلوفر جنابیان\*\*، دکتر پویا تجلی\*\*\*

\* استادیار گروه آموزشی رادیولوژی دهان، فک و صورت دانشکده دندانپزشکی دانشگاه علوم پزشکی بابل

\*\* استادیار گروه آموزشی پرودنتولوژی دانشکده دندانپزشکی دانشگاه علوم پزشکی بابل

\*\*\* دندانپزشک

تاریخ ارائه مقاله: ۸۴/۸/۲۶ - تاریخ پذیرش: ۸۵/۱/۲۰

**Title:** Accuracy of Bitewing radiography in posterior teeth Interdental bone resorption

**Authors:**

Haghanifar S. Assistant Professor\*#, Jenabian N. Assistant Professor\*\*, Tajalli P. Dentist

**Address:**

\* Dept of Oral and Maxillofacial Radiology, Dental School, Babol University of Medical Sciences, Babol, Iran.

\*\* Dept of Periodontology, Dental School, Babol University of Medical Sciences, Babol, Iran.

**Introduction:**

Alveolar bone level is changed due to the balance between bone formation and resorption. Precise examination of alveolar bone is done by clinical and radiographic methods. Radiographic examination has an important role in diagnosis and treatment of periodontal patients, so this study was performed to determine the accuracy of bitewing radiography in alveolar bone resorption.

**Materials & Methods:**

This analytical and cross-sectional study was performed in 37 interdental osseous wall of patients who referred to the periodontology department of Babol dental faculty for periodontal surgery in 2004. Vertical bitewing radiography was done in premolar and molar region by use of Snap-A-Ray film holder. A caliper with accuracy of 0.05 mm was used for measuring the level of interdental bone resorption on cliché. During periodontal surgery the amount of bone resorption was measured by Williams probe. Then datas were analyzed by paired-t-test and Pearson correlation coefficient and linear regression.

**Results:**

The mean value of alveolar bone resorption with Williams probe and bitewing radiography was  $2.66 \pm 1.2$  and  $2.81 \pm 1.06$  in maxillary molars,  $2.31 \pm 0.75$  and  $2.5 \pm 1.6$  in mandibular molars,  $1.73 \pm 1.03$  and  $1.93 \pm 0.97$  in maxillary premolar and  $1.91 \pm 1.11$  and  $2.25 \pm 1.59$  in mandibular premolars respectively.

**Conclusion:**

According to the results, bite wing radiography had high accuracy in measuring the amount of alveolar bone resorption. So, this method can help to diagnose and determine treatment plan of periodontal disease.

**Key words:**

Bite wing radiography, williams probe, alveolar bone resorption.

# Corresponding Author: Dr\_Haghanifar@yahoo.com

Journal of Dentistry. Mashhad University of Medical Sciences, 2006; 30: 201-6.

### چکیده

#### مقدمه:

ارتفاع استخوان آلوئل تحت تاثیر دو فرایند تحلیل و تشکیل استخوان، متغیر است. بررسی دقیق وضعیت استخوان آلوئل توسط روشهای کلینیکی و رادیوگرافیکی انجام می گردد. با توجه به اینکه معاینات رادیوگرافیکی در تعیین طرح درمان بیماران با مشکلات پرودنتالی نقش تعیین کننده ای دارند، لذا این مطالعه با هدف تعیین دقت رادیوگرافی بایت وینگ در تحلیل استخوان آلوئل انجام شده است.

#### مواد و روش ها:

این مطالعه تحلیلی به صورت مقطعی بر روی ۳۷ دیواره استخوان بین دندانی نواحی خلف فکین افراد مراجعه کننده جهت جراحی پرودنتال به بخش پرودنتولوژی دانشکده دندانپزشکی بابل در سال ۱۳۸۳ انجام شده است. رادیوگرافی بایت وینگ عمودی به

وسيله فيلم نگهدار Snap-A-Ray از ناحیه مورد نظر (پر مولر و مولر) انجام شده و سپس توسط کولیس با دقت ( $\pm 0.5\text{mm}$ ) میزان تحلیل استخوان بین دندانی بر روی کلیشه اندازه گیری شده و به هنگام جراحی پرئودنتال میزان تحلیل استخوان با پروب ویلیامز با دقت ( $1\text{mm}$ ) اندازه گیری شد. سپس اطلاعات توسط آزمونهای Paired t-test و ضریب همبستگی پیرسون و رگرسیون خطی مورد تجزیه و تحلیل قرار گرفت.

#### یافته ها:

میانگین تحلیل استخوان آلوئل توسط پروب ویلیامز در معاینه بالینی و رادیوگرافی بایت وینگ در دندانهای مولر فک بالا به ترتیب  $2/66 \pm 1/2$  و  $2/81 \pm 1/06$ ، در دندانهای مولر فک پایین  $2/31 \pm 0/75$  و  $2/5 \pm 1/6$ ، در دندانهای پرمولر فک بالا  $1/73 \pm 1/03$  و  $1/93 \pm 0/97$  و در دندانهای پرمولر فک پایین  $1/91 \pm 1/11$  و  $2/25 \pm 1/09$  بود.

#### نتیجه گیری:

نتایج این مطالعه نشان داد که رادیوگرافی بایت وینگ از دقت بالایی در اندازه گیری میزان تحلیل استخوان آلوئل برخوردار می باشد. همچنین این تکنیک می تواند راهنمای خوبی جهت تشخیص و طرح درمان بیماریهای پرئودنتالی باشد.

#### واژه های کلیدی:

رادیوگرافی بایت وینگ، پروب ویلیامز، تحلیل استخوان آلوئل.

مجله دانشکده دندانپزشکی دانشگاه علوم پزشکی مشهد / سال ۱۳۸۵ جلد ۳۰ / شماره ۴ و ۳

#### مقدمه:

پرتوهای ایکس از سطوح بین دندانی، جرمهای بین دندانی نیز مشخص خواهند شد<sup>(۲)</sup>.

در بررسی که توسط Hildebolt و همکاران در سال ۱۹۹۰ در مورد اندازه گیری تحلیل استخوان آلوئل و تشخیص ضایعات عمودی به کمک رادیوگرافی بایت وینگ انجام گردید، مشخص شد که این تکنیک تصویربرداری، توانایی قابل ملاحظه ای برای مطالعه بیماریهای پرئودنتال در تشخیص تخریبهای استخوانی دارد<sup>(۳)</sup>.

همچنین بررسی که توسط Hildebolt در سال ۱۹۹۱ بر روی ۷۵ جمجمه انسانی از جهت تخریب های عمودی استخوان فکین موید این نکته بود که رادیوگرافی بایت وینگ روش دقیقی برای تشخیص تخریب های استخوان بین دندانی می باشد<sup>(۴)</sup>. Akesson و همکاران (۱۹۸۹) نیز تکنیک پانورامیک و بایت وینگ را جهت تشخیص تحلیل استخوان در بیماران پرئودنتالی با هم مقایسه نمودند و به این نتیجه رسیدند که هیچ یک از این دو روش پرتونگاری دقیق تر از دیگری نمی باشد<sup>(۵)</sup>.

ارتفاع و دانسیته استخوان آلوئل در اثر تعادل بین تحلیل و تشکیل استخوان تعیین می شود و میزان تخریب استخوان لزوماً با عواملی نظیر عمق پاکت های پرئودنتال، شدت زخمی بودن دیواره پاکت یا عدم وجود عفونت در ارتباط نیست.

محصولات باکتریها، عوامل دخیل در تخریب استخوان در حین بیماریهای پرئودنتال می باشند<sup>(۱)</sup>. برای تشخیص ضایعات استخوانی بیماریهای پرئودنتال از رادیوگرافی به عنوان وسیله کمک تشخیصی استفاده می شود که شامل تکنیکهای خارج دهانی (پانورامیک) و داخل دهانی می باشد. رادیوگرافی های داخل دهانی کمک کننده در این خصوص شامل رادیوگرافی پری آپیکال و رادیوگرافی بایت وینگ می باشند.

با توجه به اینکه رادیوگرافی بایت وینگ نمای مناسبی از ناحیه ستیغ آلوئل بین دندانی و تغییرات استخوانی بدست میدهد، در تشخیص بیماریهای پرئودنتال مفید می باشد و همچنین بعلت عبور

میزان تحلیل استخوان بر روی کلیشه بایت وینگ نسبت به نقطه ثابت (CEJ یا لبه پر کردگی) در دو زمان متفاوت توسط متخصص رادیولوژی فک و صورت به وسیله کولیس با دقت ۰/۰۵ میلی متر اندازه گیری شد. همچنین میزان تحلیل استخوان توسط پرپودنتیست به کمک پروب پرپودنتال ویلیامز با دقت ۱ میلی متر نسبت به همان نقطه ثابت در کلینیک هنگام جراحی پرپودنتال اندازه گیری شد. اطلاعات بدست آمده توسط آزمونهای Paired t-test و ضریب همبستگی پیرسون و رگرسیون خطی مورد تجزیه و تحلیل قرار گرفتند.

#### یافته ها:

در ناحیه دندانهای مولر فک بالا و پائین میزان میانگین تحلیل استخوان آلئول بین دندان در رادیوگرافی بایت وینگ به ترتیب ۰/۱۵ و ۰/۱۹ میلی متر بیش از معاینه بالینی بود که در هر دو ناحیه این اختلاف معنی دار نبود (جدول ۱). در ناحیه دندانهای پرمولر فک بالا و پائین نیز میزان میانگین تحلیل استخوان آلئول بین دندان در رادیوگرافی بایت وینگ به ترتیب ۰/۲ و ۰/۳۴ میلی متر بیش از معاینه بالینی بود که در هر دو ناحیه اختلاف معنی دار نبود (جدول ۱).

بر همین اساس در این تحقیق میزان دقت رادیوگرافی بایت وینگ در اندازه گیری تحلیل استخوان آلئول بین دندان بررسی شده است.

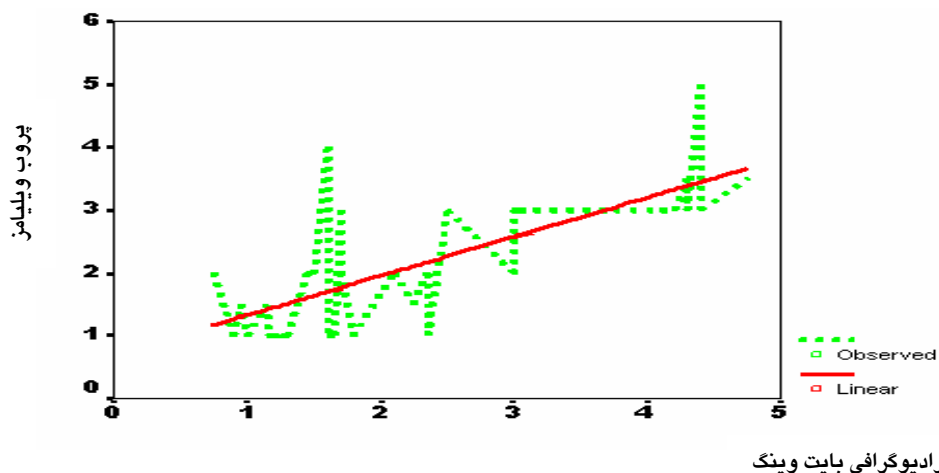
#### مواد و روش ها:

این تحقیق مطالعه ای تحلیلی است که بصورت مقطعی بر روی بیماران مراجعه کننده جهت انجام جراحی پرپودنتال به بخش پرپودنتولوژی دانشکده دندانپزشکی بابل، با روش غیر تصادفی آسان انجام شده است. تعداد نمونه ها نیز با توجه به مطالعات انجام شده در این زمینه با  $a=0/05$  و توان ۸۰٪، ۳۵ دیواره دندان محاسبه گردید که در این مطالعه ۳۷ دیواره دندان مورد مطالعه قرار گرفت ( $s1=1/09$  و  $s2=1/04$  و  $d=0/6$ ).

برای بیماران کاندید جراحی پرپودنتال، رادیوگرافی بایت وینگ عمودی به وسیله فیلم نگهدار Snap-A-Ray از ناحیه مورد نظر جهت جراحی (پرمولر و مولر) تهیه گردید. فیلم مورد استفاده Agfa-Dentus شماره 2 و E-speed بوده و کلیه رادیوگرافها توسط یک اپراتور و در شرایط یکسان انجام گردید. فیلمهای رادیوگرافی به فیلم نگهدار Snap-A-Ray به صورت عمودی وصل شده و به طور موازی با محور طولی دندانها در دهان قرار داده شد و اشعه به صورت عمود بر محور طولی دندانها و سطح فیلم تابانده شد.

جدول ۱: میانگین تحلیل استخوان آلئول بین دندان در معاینه بالینی و نمای رادیوگرافیک

P-Value	اختلاف میانگین	انحراف معیار	میانگین	تعداد	روش	
۰/۵۸۹	۰/۱۵	۱/۲	۲/۶۶	۸	معاینه بالینی (پروب ویلیامز)	دندانهای مولر فک بالا
		۱/۰۶	۲/۸۱	۸	رادیوگرافی بایت وینگ	
۰/۶۴	۰/۱۹	۰/۷۵	۲/۳۱	۸	معاینه بالینی (پروب ویلیامز)	دندانهای مولر فک پایین
		۱/۶	۲/۵	۸	رادیوگرافی بایت وینگ	
۰/۳۹۷	۰/۲	۱/۰۳	۱/۷۳	۱۵	معاینه بالینی (پروب ویلیامز)	دندانهای پرمولر فک بالا
		۰/۹۷	۱/۹۳	۱۵	رادیوگرافی بایت وینگ	
۰/۲۵۹	۰/۳۴	۱/۱۱	۱/۹۱	۶	معاینه بالینی (پروب ویلیامز)	دندانهای پرمولر فک پایین
		۱/۵۹	۲/۲۵	۶	رادیوگرافی بایت وینگ	



نمودار ۱: منحنی رگرسیون بین میزان تحلیل استخوان مشاهده شده در کلینیک و رادیوگرافی بایت وینگ

روش وجود داشت ( $r=0/61$  و  $p=0/016$ ) و با استفاده از رگرسیون خطی رابطه زیر بدست آمد:  
میزان تحلیل در روش بالینی در پر مولر فک بالا =  $0/48 +$  میزان تحلیل در روش بایت وینگ در پر مولر فک بالا  $\times 0/64$

و در نهایت در ناحیه پر مولرهای فک پائین نیز ارتباط معنی داری بین مقادیر تحلیل استخوان آلوئل در دو روش وجود داشت ( $r=0/951$  و  $p=0/004$ ) و با استفاده از رگرسیون خطی رابطه زیر بدست آمد:  
میزان تحلیل در روش بالینی در دندانهای پر مولر فک پایین =  $0/42 +$  میزان تحلیل در روش بایت وینگ در پر مولر فک پایین  $\times 0/66$

#### بحث:

این مطالعه نشان داد که میانگین تحلیل استخوان آلوئل در مولرهای فک بالا به وسیله رادیوگرافی بایت وینگ بسیار نزدیک به میزان واقعی آن بوده و صرفاً  $0/15$  میلی متر از اندازه گیری های انجام شده توسط پروب پریودنتال ویلیامز بیشتر می باشد. احتمالاً بالاتر بودن میزان تحلیل استخوان در بایت وینگ به علت دقت بالاتر اندازه گیری در رادیوگرافی بایت وینگ نسبت به معاینه بالینی بوده

در ناحیه دندانهای مولر فک بالا ارتباط معنی داری بین مقادیر تحلیل استخوان آلوئل در دو روش وجود داشت ( $r=0/788$  و  $p=0/02$ ) و با استفاده از رگرسیون خطی ارتباط زیر بین دو روش رادیوگرافی بایت وینگ و معاینه بالینی برقرار شد:

میزان تحلیل در روش بالینی در دندانهای مولر فک بالا =  $0/82 +$  میزان تحلیل در روش بایت وینگ در دندانهای مولر فک بالا  $\times 0/64$

در ناحیه دندانهای مولر فک پائین نیز ارتباط معنی داری بین مقادیر تحلیل استخوان آلوئل دندانهای مولر فک پایین در دو روش مشاهده شد. ( $r=0/015$  و  $p=0/809$ ) و با استفاده از رگرسیون خطی ارتباط زیر برقرار گردید:

میزان تحلیل در روش بالینی در دندانهای مولر فک پایین =  $1/36 +$  میزان تحلیل در روش بایت وینگ در دندانهای مولر فک پایین  $\times 0/38$

همچنین در خصوص ناحیه دندانهای پر مولرهای فک بالا با استفاده از ضریب همبستگی پیرسون ارتباط معنی داری بین مقادیر تحلیل استخوان در دو

در مطالعه توکلی و همکاران (۱۳۷۷) میزان تحلیل استخوان آلوئل دندانهای پر مولر فک بالا و پایین، کمتر از میزان واقعی بوده است که این اختلاف از نظر آماری معنی دار بوده است<sup>(۷)</sup>. وجود اختلاف بین این دو مطالعه همچنین می تواند به علت تفاوت در نوع فیلم نگهدار مورد استفاده در این مطالعات و یا نحوه عملکرد اپراتورها باشد. البته در مطالعه شیخی و همکاران (۱۳۷۹) در خصوص تعیین میزان تحلیل استخوان در پرپودنتیت تفاوت معنی داری بین رادیوگرافی بایت وینگ عمودی با واقعیت وجود داشته است و نتایج حاصل از رادیوگرافی پانورامیک به واقعیت نزدیک تر بوده است<sup>(۸)</sup> که با نتایج این مطالعه همخوانی نداشته اند. همچنین Akesson و همکاران (1989) میزان رویت تحلیل استخوان بین دندانی را در تکنیک پانورامیک بیشتر از تکنیک بایت وینگ دانسته اند<sup>(۹)</sup>.

#### نتیجه گیری:

میزان تحلیل استخوان آلوئل در رادیوگرافی بایت وینگ در نواحی مولر همچنین پرمولر به واقعیت نزدیک است. بنابراین با توجه به نتایج بدست آمده در این مطالعه و مقایسه آن با نتایج سایر مطالعات به نظر می رسد که تکنیک بایت وینگ می تواند جهت تعیین تحلیل استخوان بین دندانی در بیماران پرپودنتال مورد استفاده قرار گیرد.

#### تقدیر و تشکر:

در پایان از کارکنان بخش رادیولوژی فک و صورت و بخش پرپودنتولوژی دانشکده دندان پزشکی بابل همچنین جناب آقای دکتر علی بیژنی کمال تشکر را داریم.

است. Hildebolt (۱۹۹۰) گزارش کرد که رادیوگرافی بایت وینگ توانایی قابل ملاحظه ای در تشخیص تخریبهای استخوان برای بیماران پرپودنتالی دارد<sup>(۳)</sup> ولی در مطالعه توکلی و همکاران (۱۳۷۷)، میزان تحلیل استخوان آلوئل در تکنیک بایت وینگ در ناحیه مولر فک بالا کمتر از میزان واقعی و از لحاظ آماری معنی دار بود<sup>(۵)</sup> که این اختلاف می تواند به نحوه اندازه گیری میزان تحلیل استخوان بر روی کلیشه بایت وینگ مربوط باشد. همچنین این مطالعه نشان می دهد که میانگین تحلیل استخوان آلوئل در دندانهای مولر فک پایین به وسیله رادیوگرافی بایت وینگ ۰/۱۸ میلی متر از اندازه گیری های انجام شده توسط پروب ویلیامز بیشتر بوده، به عبارت دیگر مقادیر تحلیل استخوان آلوئل در دندانهای مولر فک پایین در دو روش نزدیک به هم بوده و همبستگی مثبت معنی داری بین مقادیر ارائه شده در دو روش وجود دارد. در مطالعه ای که Papapanou و همکاران (۱۹۹۱) انجام دادند، میزان تحلیل استخوان در تکنیک پری آپیکال موزی و بایت وینگ و حین جراحی را به یک میزان گزارش کردند<sup>(۷)</sup>. البته در مطالعه توکلی و همکاران (۱۳۷۷) برخلاف این مطالعه، تحلیل استخوان آلوئل در رادیوگرافی بایت وینگ مولر فک پایین کمتر از میزان واقعی بوده است که از لحاظ آماری معنی دار نبوده است<sup>(۹)</sup>.

در این مطالعه، میانگین تحلیل استخوان آلوئل در دندانهای پرمولر فک بالا و پایین به وسیله رادیوگرافی بایت وینگ به ترتیب ۰/۲ و ۰/۳۳ میلی متر از اندازه گیری های انجام شده در حین جراحی پرپودنتال بیشتر بوده است و نکته مهم اینکه در این تحقیق میزان اختلاف بین دو روش در ناحیه پرمولرها بیشتر از مولرها بوده است.

## منابع:

1. Newman MG, Takei HH, Carranza FA. Clinical periodontology. 9<sup>th</sup> ed. Philadelphia: Saunders Co; 2002. P. 345.
2. White SC, Pharoah MJ. Textbook of oral radiology principles and interpretation. 5<sup>th</sup> ed. ST. Louis: Mosby; 2004. P. 121,169,191.
3. Hildebolt CF. Periodontal disease morbidity quantification. J Periodontol 1990; 61: 623-32.
4. Hildebolt CF. Analysis of observer & response subjective data application to radiologic assessment. J Phys antropol 1991; 84: 351- 67.
5. Akesson L. Comparison between panoramic and posterior bitewing radiology in the diagnosis of periodontal bone loss. J dent 1989; 17: 266-71.
۶. توکلی م. ا. مهدیزاده م. بررسی کارایی تکنیکهای رادیوگرافی موازی و بایت وینگ در تحلیل استخوان آلوئل. مجله دانشکده دندانپزشکی شهید بهشتی ۱۳۷۷؛ ۱۶(۳): ۲۶۸-۲۶۲.
7. Papapanou PN. Extent and severity indices based on assessment of radiographic bone loss. Commun Dent Oral Epidemiol 1991; 14: 313- 7.
۸. شیخی م. داودی و. ضیایی مقدم پ. دقت رادیوگرافی پانورامیک، بایت وینگ عمودی و پری آپیکال (به روش نیمسان) در تعیین مقدار تحلیل استخوان در پریودنتیت. مجله دانشگاه علوم پزشکی اصفهان. ۱۳۷۹ ه (۳): ۲۴۱-۲۳۸.