

## بررسی یافته های رادیوگرافی پانورامیک ۴۱ مورد کیست دانتی ژور و ادونتوژنیک کراتوسیست

دکتر ماهرخ ایمانی مقدم\*\*، دکتر طیبه مجیری خوزانی\*\*

\* استادیار گروه رادیولوژی فک و صورت دانشکده دندانپزشکی و مرکز تحقیقات دندانپزشکی دانشگاه علوم پزشکی مشهد

\*\* دندانپزشک

تاریخ ارائه مقاله: ۸۵/۱۲/۱ - تاریخ پذیرش: ۸۵/۷/۱۵

**Title:** The Evaluation of 41 Panoramic Radiographic Cases of Dentigerous Cysts and Odontogenic Keratocysts

**Authors:**

Imani Moghaddam M.\*\*, Mojeri Khazani T.\*\*

\* Assistant Professor, Dept. of MaxilloFacial Radiology, School of Dentistry and Dental Research Center of Mashhad University of Medical Sciences, Mashhad, Iran.

\*\* Dentist.

**Introduction:** Dentigerous cyst (DC) is the most common pathologic pericoronal radiolucency and the odontogenic keratocyst (OKC) radiographic features appear as unilocular, multilocular or pericoronal radiolucency. Since OKC is very invasive and has a high recurrence rate and its radiographic features are like dentigerous cyst and bone important lesions such as ameloblastoma and mural ameloblastoma, it seems necessary to recognize radiographic features of these two cysts. The aim of this study was to compare panoramic radiographic findings in DC and OKC.

**Materials & Methods:** In this descriptive (case series) study, 41 panoramic radiographs of 26 patients with DC and 15 patients with OKC, were evaluated by one maxillofacial radiologist as an observer. The radiographic information included percent pericoronal radiolucency, unilocular or multilocular radiolucency, smooth or scalloped periphery, impacted tooth, size and area of cyst, age and sex. Finally, the data were analyzed using Chi-square and T tests statistically.

**Results:** one case of DC had multilocular radiolucency, 4 cases of OKC had unilocular pericoronal, 2 cases had multilocular pericoronal, 2 cases had unilocular non-pericoronal radiolucency and 7 cases had non-pericoronal multilocular radiolucency. A significant relationship was detected among the mean age of patients, and mean area of cysts ( $P < 0.05$ ).

**Conclusion:** Based on the present study, DC was more common in maxillary canine appearing mainly as a pericoronal unilocular pattern, while OKC was more common in mandible appearing mainly as a multilocular pattern.

**Key words:** Panoramic radiography, dentigerous cyst, odontogenic keratocyst.

# Corresponding Author: Imanimoghaddam@mums.ac.ir

Journal of Mashhad Dental School, Mashhad University of Medical Sciences, 2007; 31: 1-6.

### چکیده

**مقدمه:** کیست دانتی ژور شایعترین رادیولوسنسی پری کروئال پاتولوژیک است و ادونتوژنیک کراتوسیست در رادیوگرافی بصورت رادیولوسنسی تک حفره ای، چند حفره ای و پری کروئال مشاهده می شود. از آنجائیکه ادونتوژنیک کراتوسیست دارای قدرت تهاجم و میزان عود بالایی است و نمای رادیوگرافی آن مشابه کیست دانتی ژور و ضایعات مهم استخوانی مانند: آملوبلاستوما و مورال آملوبلاستوما می باشد، شناخت یافته های رادیوگرافیک این دو کیست ضروری است. این مطالعه با هدف مقایسه و بررسی یافته های رادیوگرافی پانورامیک کیست دانتی ژور و ادونتوژنیک کراتوسیست انجام شد.

**مواد و روش ها:** در این مطالعه توصیفی از نوع Case series، ۴۱ رادیوگرافی پانورامیک مربوط به ۲۶ مورد کیست دانتی ژور و ۱۵ مورد ادونتوژنیک کراتوسیست توسط یک مشاهده گر و زیر نظر متخصص رادیولوژی فک و صورت بررسی شد. اطلاعات مربوط به رادیوگرافی پانورامیک بیماران شامل: وجود رادیولوسنسی پری کروئال، تک حفره ای یا چند حفره ای بودن، وجود حاشیه صاف یا کنگره ای (Scalloped)، نوع دندان نهفته، اندازه کیست، تأثیر بر ساختمانهای مجاور، محل ضایعه بود و اطلاعات مربوط به سن و جنس بیماران نیز جمع آوری شد. سپس اطلاعات با استفاده از آزمون های Chi-Square و T-student مورد تحلیل قرار گرفتند.

**یافته ها:** از ۲۶ کیست دانتی ژور یک کیست نمای پری کروئال چند حفره ای داشت و از ۱۵ مورد ادونتوژنیک کراتوسیست، ۴ کیست نمای پری کروئال تک حفره ای، ۲ مورد نمای پری کروئال چند حفره ای و ۲ کیست نمای غیر پری کروئال تک حفره ای و ۷ مورد نمای غیر پری کروئال چند حفره ای داشتند، بعلاوه بین میانگین سنی بیماران در دو نوع کیست و میانگین اندازه کیستها تفاوت آماری معنی داری وجود داشت ( $P < 0.05$ ).

**نتیجه گیری:** بر اساس یافته های مطالعه حاضر کیست دانتی ژور در ناحیه کانین فک بالا شایعتر و نمای پری کروئال تک حفره ای آن غالب بود، در حالیکه ادونتوژنیک کراتوسیست در فک پائین شایعتر و نمای چند حفره ای آن غالب بود.

**واژه های کلیدی:** رادیوگرافی پانورامیک، کیست دانتی ژور، ادونتوژنیک کراتوسیست.

مجله دانشکده دندانپزشکی دانشگاه علوم پزشکی مشهد / سال ۱۳۸۶ جلد ۳۱ / شماره ۱ و ۲

## مقدمه

میانگین اندازه هر دو کیست، وجود حاشیه صاف و کنگره ای و میزان جابجایی دندان مولر سوم در رادیوگرافی پانورامیک بررسی شد.<sup>(۵)</sup>

در مطالعه ای Agust و همکارانش ۱۴ مورد OKC را از نظر اندازه و شکل ضایعه (تک حفره ای و یا چندحفره ای) و نیز سن و جنس مبتلایان بررسی کردند.<sup>(۶)</sup>

Ustuner در سال ۲۰۰۳ دو کیست دانتی ژور دوطرفه را در یک پسر بچه ۶ ساله گزارش کردند، این دو کیست در سینوس ماگزایلا بوده و نمای رادیوگرافی چندحفره ای داشتند و هیچ ارتباطی بین این کیستها و سندرم گورلین گلتز وجود نداشت.<sup>(۷)</sup>

از آنجائیکه DC و OKC معمولاً فاقد علائم کلینیکی بوده و گاهی بر حسب تصادف در رادیوگرافی های معمولی کشف می شوند و با توجه به تهاجم زیاد OKC و میزان عود بالای آن و همچنین تشابه نمای رادیوگرافی آن با DC و ضایعات مهم استخوانی مانند آملوبلاستوما و مورال آملوبلاستوما، مطالعه حاضر با هدف بررسی یافته های رادیوگرافی پانورامیک ۴۱ مورد کیست دانتی ژور و ادونتوژنیک کراتوسیست انجام شد.

## مواد و روش ها

در این مطالعه Case series، ۴۱ رادیوگرافی پانورامیک مربوط به ۲۶ بیمار مبتلا به کیست دانتی ژور و ۱۵ بیمار مبتلا به ادونتوژنیک کراتوسیست که در طی ۴ سال (۷۹-۸۲) به دانشکده دندانپزشکی مشهد مراجعه کرده و نتیجه بیوپسی آنها

کیست دانتی ژور (DC) دومین کیست شایع استخوان فک است که در رادیوگرافی معمولاً به صورت رادیولوسنسی تک حفره ای با حدود مشخص در اطراف تاج دندان رویش نیافته مشاهده می شود. یک یافته تشخیصی مهم در مورد این کیست اتصال آن به ناحیه CEJ<sup>۱</sup> دندان است. در بعضی موارد DC چند حفره ای (Multilocular) بوده و دارای حدودی کنگره ای (Scalloped) می باشد.<sup>(۱،۲)</sup> ادونتوژنیک کراتوسیست (OKC) در رادیوگرافی گاهی بصورت یک رادیولوسنسی با حدود مشخص در اطراف تاج دندان رویش نیافته مشاهده می شود که در این صورت از کیست دانتی ژور غیر قابل افتراق است. معمولاً این کیستها بدون ارتباط با دندان بوده و در رادیوگرافی بصورت یک حفره لوسنت با حدود مشخص و حاشیه کنگره ای و گاهی بزرگ و چند حفره ای نمایان می شوند.<sup>(۱،۳)</sup>

Blanchar و همکارانش در مطالعه خود به توصیف علائم کلینیکی و رادیوگرافیک ادونتوژنیک کراتوسیست پرداختند. در این مطالعه، نماهای رادیوگرافیک OKC متفاوت بوده و شامل رادیولوسنسی تک حفره ای، چندحفره ای و پری کروئال به همراه حاشیه کاملاً مشخص و تحلیل ریشه دندانهای مجاور، جابجایی دندانهای رویش یافته و یا دندانهای نهفته بود.<sup>(۴)</sup>

Tsukamoto و همکارانش یافته های رادیولوژیک کیست دانتی ژور و ادونتوژنیک کراتوسیست مولر سوم فک پائین را ارزیابی کردند. در این مطالعه

1. Cemento Enamel Junction

با استفاده از آزمونهای آماری T-student و Chi-square مورد تحلیل قرار گرفتند.

### یافته ها

از ۴۱ بیمار مورد بررسی ۲۶ بیمار مبتلا به DC در محدوده سنی ۶۰-۷ سال، با میانگین سنی ۱۵/۳۸ سال بودند و بیشتر بیماران در دهه دوم زندگی قرار داشتند، ۱۵ بیمار مبتلا به OKC در محدوده سنی ۶۰-۵ سال با میانگین سنی ۲۶/۶۴ سال بودند و بیشتر بیماران در دهه سوم و چهارم زندگی قرار داشتند. آزمون T-student نشان داد که بین میانگین سنی بیماران و دو نوع کیست دانتی ژور و OKC تفاوت معنی داری وجود دارد ( $P=0/003$ ).

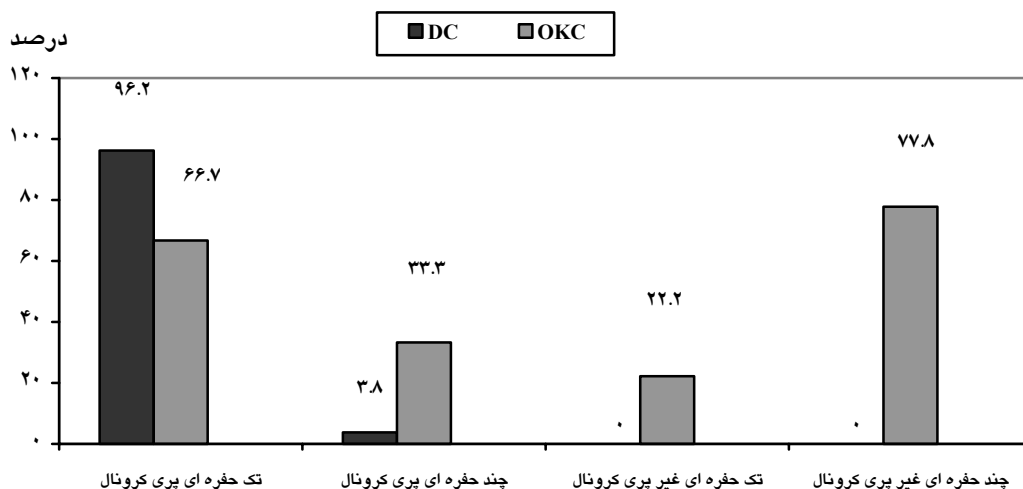
از ۲۶ بیمار مبتلا به DC، ۱۷ نفر (۶۵/۴٪) مذکر و ۹ نفر (۳۴/۶٪) مؤنث بودند، و از ۱۵ بیمار مبتلا به OKC ۹ نفر (۶۰٪) مذکر و ۶ نفر (۴۰٪) مؤنث بودند.

همه کیستهای DC و OKC دارای حدودی مشخص و حاشیه کورتیکالی بودند. در مورد نماهای رادیوگرافی، همه کیستهای دانتی ژور نمای پری کرونا داشتند در حالیکه در گروه OKC، ۶ مورد پری کرونا و ۹ مورد غیر پری کرونا بود (نمودار ۱).

در بخش پاتولوژی دانشکده ثبت شده بود مورد بررسی قرار گرفت.

تمام رادیوگرافی ها در بخش رادیولوژی دانشکده دندانپزشکی تهیه شده و فاقد خطاهای تکنیکی و تاریکخانه ای بودند. این رادیوگرافی ها از بخش های رادیولوژی، بیماریهای دهان و جراحی جمع آوری شدند.

اطلاعات مربوط به هر رادیوگرافی شامل: وجود رادیولوسنسی با حاشیه کورتیکالی، رادیولوسنسی تک حفره ای (پری کرونا - غیر پری کرونا)، رادیولوسنسی چند حفره ای (پری کرونا - غیر پری کرونا)، رادیولوسنسی با حاشیه کنگره ای، نوع دندان نهفته، حذف لامینادورای دندانهای مجاور کیست، تحلیل ریشه، جابجایی ریشه دندانهای مجاور کیست بود و اندازه هر کیست بر حسب میلیمتر توسط یک مشاهده گر (دانشجوی سال آخر دندانپزشکی) و زیر نظر یک متخصص رادیولوژی دهان و فک و صورت، بدون اطلاع از نوع کیست، ثبت شد. اندازه کیستها با استفاده از خط کش میلیمتری بصورت حاصلضرب بزرگترین طول و بزرگترین عرض محاسبه گردید. بعلاوه اطلاعات مربوط به سن و جنس بیماران نیز مورد بررسی قرار گرفت. سپس اطلاعات بدست آمده



نمودار ۱: مقایسه نماهای رادیوگرافیک کیست دانتی ژور و ادونتوژنیک کراتوسیست

۱). آزمون  $X^2$  اختلاف معنی داری بین دو نوع کیست و ناحیه دندان میبتلا را نشان داد ( $P=0/003$ ). نسبت ابتلاء فکین در کیستهای دانتی ژور مورد مطالعه برابر بود در حالیکه از ۱۵ مورد OKC، ۱۴ مورد در فک پائین و فقط یک مورد در فک بالا تشکیل شده بود (جدول ۲). آزمون  $X^2$  اختلاف معنی داری را بین نوع کیست و ناحیه فکی میبتلا نشان داد ( $P=0/005$ ).

در بررسی رادیولوژی با حاشیه صاف و Scalloped، از ۲۶ مورد DC، ۱۴ مورد (۵۳/۸٪) و از ۱۵ مورد OKC، فقط ۶ مورد (۴۰٪) دارای حاشیه کنگره ای بوده و بقیه حاشیه صاف داشتند. طبق آزمون  $X^2$  تفاوت معنی داری بین دو کیست از نظر وجود حاشیه صاف و Scalloped مشاهده نشد. شایعترین دندان نهفته در گروه DC دندان کانین فک بالا و در گروه OKC دندان کانین فک پائین بود (جدول

جدول ۱: مقایسه درصد فراوانی دندانهای نهفته در دو نوع کیست مورد مطالعه

نوع کیست	سایر دندانها	کانین فک پایین	کانین فک بالا	کل
کیست دانتی ژور	۱۳	۲	۱۱	۲۶
درصد	۵۰٪	۷/۷٪	۴۲/۳٪	۱۰۰٪
ادنتوژنیک گراتوسیست	۲	۴	۰	۶
درصد	۳۳/۳٪	۶۶/۷٪	۰٪	۱۰۰٪
کل	۱۵	۶	۱۱	۳۲
درصد	۴۶/۹٪	۱۸/۸٪	۳۴/۴٪	۱۰۰٪
نتیجه آزمون $X^2$	P-Value=0/003	Df=2	$X^2=11/87$	

در بررسی تأثیر کیست بر لامینادورای دندانهای مجاور، فقط ۳ مورد DC و OKC باعث حذف لامینادورای دندانهای مجاور شده بود و طبق آزمون  $X^2$  تفاوت معنی داری بین نوع کیست و حذف لامینادورا وجود نداشت. همچنین ۸ مورد DC و یک مورد OKC باعث جابجایی ریشه دندانهای مجاور شده بود که آزمون  $X^2$  اختلاف معنی داری بین دو کیست و جابجایی دندانهای مجاور نشان نداد. در مورد تحلیل ریشه دندانهای مجاور، ۹ مورد DC و ۳ مورد OKC باعث تحلیل ریشه دندانهای مجاور شده بود که آزمون  $X^2$  اختلاف معنی داری بین نوع کیست و تحلیل ریشه دندان مجاور نشان نداد ( $P=0/322$ ).

جدول ۲: مقایسه فراوانی کیستهای مورد مطالعه در فکین

نوع کیست	فک بالا	فک پائین	کل
دانتی ژور	۱۳	۱۳	۲۶
	۵۰٪	۵۰٪	۱۰۰٪
ادنتوژنیک کراتوسیست	۱	۱۴	۱۵
	۷٪	۹۳٪	۱۰۰٪
کل	۱۴	۲۷	۴۱
	۳۴٪	۶۶٪	۱۰۰٪
Fisher's exact test: P=0.005			

پری کروناال چند حفره ای بودند. بعلاوه ۹ کیست (۶۰٪) رادیولوسنسی غیر پری کروناال داشتند که ۲ مورد از آنها تک حفره ای و ۷ مورد چند حفره ای بودند. در مطالعات Agust، Tskukamoto، و Blanchar به نمای پری کروناال چند حفره ای این دو کیست اشاره نشده است که شاید به دلیل نوع طبقه بندی آنها باشد، چون آنها نماهای رادیوگرافی را فقط به دو گروه تک حفره ای و چند حفره ای طبقه بندی کرده اند، در حالیکه در کتب رفرنس رادیولوژی و پاتولوژی به وجود این نماها نیز اشاره شده است.<sup>(۲۹)</sup> بعلاوه Scholl و Ustuner مواردی از OKC پری کروناال چند حفره ای و DC چند حفره ای را نیز گزارش کرده اند.<sup>(۳۰)</sup>

در مطالعه Tskukamoto، ۳۸ مورد DC دارای حاشیه صاف و ۷ مورد دارای حاشیه Scalloped بودند همچنین در گروه OKC بیشتر کیستها (۱۴ مورد) دارای حاشیه کنگره ای بودند در حالیکه در بررسی حاضر ۱۴ مورد DC دارای حاشیه کنگره ای بوده و در گروه OKC بیشتر کیستها (۹ مورد) حاشیه صاف داشتند. نتایج مطالعه حاضر از نظر میانگین اندازه کیست DC، OKC با مطالعه Tskukamoto مطابقت داشت. نتایج بررسی بر روی تأثیر دو کیست مورد مطالعه بر ساختمانهای مجاور بدلیل عدم اطلاعات موجود در این زمینه در مطالعات قبلی قابل بحث نمی باشد.

### نتیجه گیری

بررسی حاضر نشان داد که ناحیه کانین فک بالا و کانین فک پائین به ترتیب جایگاه شایعی برای کیست دانتی ژور و ادونتوژنیک کراتوسیست پری کروناال می باشد. بنابراین توصیه می شود رادیوگرافی بیمارانی که دندان نهفته دارند مورد ارزیابی دقیق تری قرار گیرد.

میانگین اندازه کیستهای دانتی ژور  $3/03 \pm 9/09$  سانتی متر مربع و در مورد ادونتوژنیک کراتوسیست  $16/98 \pm 6/49$  سانتیمتر مربع بود. آزمون T-student تفاوت معنی داری بین میانگین اندازه کیستها در دو گروه DC و OKC نشان داد ( $P = 0/02$ ).

### بحث

در مطالعه حاضر اغلب بیماران مبتلا به کیست دانتی ژور در دهه دوم زندگی قرار داشتند و میانگین سنی آنها ۱۵/۳۸ سال بود و اغلب بیماران مبتلا به OKC در دهه های سوم و چهارم زندگی قرار داشتند و متوسط سنی آنها ۲۶/۵۷ سال بود. در حالیکه در مطالعه Tsukamoto (سال ۲۰۰۱) بر روی ۴۴ بیمار مبتلا به DC و ۱۵ بیمار مبتلا به OKC متوسط سن بیماران مبتلا به کیست دانتی ژور  $12/1 \pm 6$  سال و متوسط سن مبتلایان به OKC  $21/9 \pm 7$  سال و به طور کلی میانگین سن بیماران در گروه OKC، ۲۰ سال کمتر از بیماران مبتلا به DC گزارش شده است.<sup>(۵)</sup> در مطالعه Agust بر روی ۱۴ مورد OKC، متوسط سن آنها ۲۲ سال بود.<sup>(۶)</sup>

در مطالعه حاضر بیشتر مبتلایان به کیست دانتی ژور (۱۷ نفر) و ادونتوژنیک کراتوسیست (۹ نفر) را مردان تشکیل می دادند. در مطالعه Ahlfors تعداد مبتلایان به OKC به نسبت  $2/1$  در گروه مذکر بیشتر بود.<sup>(۸)</sup> در مطالعه Blanchar<sup>(۴)</sup> و Tskukamoto<sup>(۵)</sup> نیز اکثر مبتلایان به DC و OKC را مردان تشکیل می دادند در حالیکه در بررسی Agust<sup>(۶)</sup> اکثر بیماران مبتلا به OKC زن بودند.

در بررسی حاضر تمام کیستهای دانتی ژور به جز یک مورد (پری کروناال چندحفره ای) نمای رادیولوسنسی پری کروناال تک حفره ای داشتند و در گروه OKC، ۶ مورد (۴۰٪) نمای پری کروناال داشتند که ۴ تای آن پری کروناال تک حفره ای و ۲ مورد

**منابع**

1. White SC, Pharaoh MJ. Oral radiology principles and interpretation. 5<sup>th</sup> ed. St. Louis: Mosby; 2004; P. 388,394.
2. Langlais RP, Langland OE. Diagnostic imaging of the Jaws. Last ed. Baltimore; Williams and Wilkins; 1995. P. 286.
3. Wood NK, Goaz PW. Differential diagnosis of oral and Maxillofacial lesions. 5<sup>th</sup> ed. St. Louis; Mosby; 1997; P. 238.
4. Blanchar SB. Odontogenic keratocyst: Review of the literature and report of a case. J Periodontal 1997; 68(3): 306-77.
5. Tsukamoto G, Ishikewa T, Matsumura T. A radiologic analysis of dentigerous cyst and odontogenic keratocysts associated with a mandibular third molar. Oral Surg Oral Med Oral Pathol Oral Radiol Endod 2001; 21(6): 743-7.
6. Agust M, Faquim WG. Differentiation of odontogenic keratocyst Epithelium after cyst decompression. J Oral Maxillofacial Surg 2003; 61(6): 678-83.
7. Ustuner E, Filtoz A, Tasoy C. Bilateral maxillary dentigerous cyst: A case report. Oral Surg Oral Med Oral Pathol Oral Radiol Endod 2003; 95(5): 632-5
8. Ahlfors E, Larsson A, Sjogren AS. The odontogenic keratocyst: A benign cystic tumore. J Oral Maxillofac Surg 1984; 42(1): 10-9.
9. Nevill BW, Damm DD. Oral and maxillofacial pathology. 11<sup>th</sup> ed. United States of America: W.B. Sanders CO; 2002. P. 14,589,598.
10. Scholl RJ, Kellett HM. Cysts and cystic lesions of the mandible: clinical and radiologic histopathologic review. J Radiographics 1999; 19(5): 1107-24.