

استفاده از تمپلیت‌های Stereolithographic در جراحی ایمپلنت؛ معرفی مورد

دکتر عباس آذری*، دکتر سکینه نیکزاد**

* استادیار گروه پروتزهای دندانی دانشکده دندانپزشکی دانشگاه علوم پزشکی تهران

تاریخ ارائه مقاله: ۸۷/۸/۱۴ - تاریخ پذیرش: ۸۷/۱۲/۲

Using the Stereolithographic Surgical Guide Templates in Implant Surgery; A Case Report

Abbas Azari*, Sakineh Nikzad**

* Assistant Professor, Dept of Prosthetics, Dental School, Tehran University of Medical Sciences, Tehran, Iran.

Received: 5 November 2008; Accepted: 21 February 2009

Introduction: Computer guided implantology (CGI) is the state of the art in modern implantology. In this article, based upon this newly developed concept, the step by step treatment sequences of an upper jaw of a patient with dental implant was demonstrated.

Results: Based upon CGI treatment protocols, implantation was performed for a 49 years old man with upper jaw tooth loss. Data from CTscan led to preparation of exact surgical templates (stereolithographic surgical templates) for implant placement. It was found that due to more precise location of implant placed, the prosthetic phase of treatment would be simplified and the esthetics could be fully achievable.

Conclusion: Computer guided implantology may be an excellent tool in achieving best treatment planing, esthetics and precise implant placement.

Key words: Prosthesis, surgery, implantology, surgical template.

Corresponding Author: snikzad@sina.tums.ac.ir

J Mash Dent Sch 2009; 33(2): 177-82.

چکیده

مقدمه: استفاده از کامپیوتر در قرار دادن ایمپلنت یا آنچه اصطلاحاً (CGI) Computer guided implantology خوانده می‌شود امروزه جزء اصلی ایمپلنتولوژی نوین را تشکیل می‌دهد. در این مقاله سعی می‌شود تا استفاده از آن در مورد درمان فک بالای یک بیمار بدون دندان به تفصیل توضیح داده شود.

یافته‌ها: بیماری ۴۹ ساله برای بازسازی دندان‌های از دست رفته فک بالا با ایمپلنت با استفاده از پروتکل درمانی CGI مورد درمان قرار گرفت. اطلاعات حاصل از تجزیه و تحلیل تصاویری که از طریق توموگرافی کامپیوتری (CT/CBCT Scanning) بدست آمد. برای تهیه یک سری تمپلیت دقیق مورد استفاده قرار گرفته و در نهایت ایمپلنت‌ها بر مبنای آنها در فک بیمار قرار داده شد. با توجه به طراحی صحیح ایمپلنت‌ها، پروتز نهایی ضمن سادگی از دقت و زیبایی در خور توجهی برخوردار بود.

نتیجه گیری: فناوری‌های پیشرفته‌ای چون Computer guided implantology می‌توانند ما را در درمان هر چه آگاهانه‌تر، دقیق‌تر، زیباتر بیماران نیازمند یاری نمایند.

واژه‌های کلیدی: پروتز، جراحی، ایمپلنتولوژی، تمپلیت جراحی.

مجله دانشکده دندانپزشکی مشهد / سال ۱۳۸۸ / دوره ۳۳ / شماره ۲: ۱۷۷-۸۲.

مقدمه

مختلفی برای قرار دادن ایمپلنت معرفی شده که لیستی از مهمترین آنها در جدول ۱ گنجانده شده است. در این مقاله با استناد به روش‌هایی که توسط Materialise ارائه شده اقدام به درمان فک بالا در یک بیمار نیازمند به ایمپلنت گردیده است. به منظور دستیابی به تمامی قابلیت‌های روش فوق و با هدف ارائه بهتر مطلب در اینجا سعی می‌شود تا کل روند درمان در چند مرحله خلاصه شود.

مرحله نخست. تهیه و ساخت Scannographic template

بیماری ۴۹ ساله، مرد برای بازسازی دندان‌های از دست رفته فک بالا با ایمپلنت به کلینیک مراجعه نمود. در ابتدا معاینات اولیه شامل رادیوگرافی OPG و بازسازی دندان‌های از دست رفته، تعیین موقعیت دقیق اکلوزن و نیازمندی‌های زیبایی بیمار با استفاده از یک قالب اولیه، موم رکوردگیری و Wax-up تشخیصی حاکی از امکان قرارگیری ایمپلنت بدون مشکل بود. حساس بودن بیمار نسبت به دقت عمل و وسواس وی در مورد مسایل زیبایی ما را بر آن داشت که از پروتکل درمانی CGI در درمان این بیمار استفاده شود.

اساس روش CGI بر مبنای اندیشه Prosthetic driven implantology قرار گرفته است، لذا در این مرحله با در دست داشتن موقعیت دقیق دندان‌ها از طریق Wax-up اولیه، یک راهنمای رادیوگرافیک یا Scannographic guide ساخته شد تا حاصل کار به شکلی که قابل رؤیت در تصاویر CT Scan باشد، تغییر داده شود. بدین منظور با استفاده از سولفات باریم با درصد‌های متفاوت یک مدل المثنی از دندان‌های Wax-up شده، تهیه گردید که بدلیل تفاوت مقدار سولفات باریم مصرفی (۳۰٪ برای دندان‌ها و ۱۰٪ برای بیس)، در مرحله بعد امکان تفکیک هر یک از اجزای آناتومیک فکین نظیر دندان‌ها، استخوان و به ویژه راهنمای رادیوگرافیک فراهم باشد. به منظور مشاهده هر چه بهتر موقعیت دندان‌ها در تصاویر CT مرکز آنها در راستای محور طولی سوراخ می‌شود (تصویر ۱ الف و ب).

روش طراحی محل دقیق قرارگرفتن ایمپلنت به کمک کامپیوتر که امروزه از آن تحت عنوان Computer guided implantology یا به اختصار (C.G.I.) یاد می‌شود حاصل در کنار هم قرار گرفتن چندین فناوری جدید است که همچون زنجیر به هم بافته و در هم تنیده شده‌اند و در نهایت همه با هم به ارائه صحیح‌ترین طرح درمان برای بیمار منجر می‌شوند. اساس این روش درمانی بر پایه اطلاعات حاصل از تصاویر "لایه به لایه" حاصل از CT قرار گرفته است. مهمترین ارزش CT در مقایسه با روش‌های دیگر تصویربرداری، امکان مشاهده فکین از بعد عرضی و دقت قابل توجهی است که از آن برخوردار می‌باشد.^(۱) میزان دقت CT در این روش عکسبرداری بسته به نوع دستگاهی که از آن در تصویربرداری استفاده می‌شود متغیر بوده و در مقاطع نازک به ۰/۱۵ تا حداکثر ۰/۴۴ میلی‌متر می‌رسد.^(۲) ولی دقت بالا تنها ارزش CT نیست چرا که به دلیل قابلیت جذب اشعه متفاوت ساختارهای آناتومیکی بدن، تصاویر حاصله می‌توانند ماهیت واقعی و درجه تراکم استخوانی را نیز به دقت بر ما معلوم کنند.^(۳) اهمیت موضوع در آنست که با استناد به تصاویر CT می‌توان بهترین محل قرارگیری ایمپلنت را بر حسب میزان دانسیته محلی که در نظر است در آنجا ایمپلنت قرار گیرد، بدقت مشخص نمود، مطلبی که از دید بسیاری از محققین عامل اصلی موفقیت در ایمپلنتولوژی است.^(۴-۶) از سوی دیگر مطالعات مختلفی نشان داده‌اند که درجه درشت نمایی CT، ۱:۱ بوده و میزان اعوجاج آن در حد صفر است. یک چنین قابلیت‌های مهمی در هیچیک از روش‌های رادیوگرافی دیگر وجود ندارد.^(۷) درجه اهمیت این روش ارزشمند تشخیصی سبب شده است تا از آن در صنعت نیز استفاده شود. حاصل تلاش ۲۰ سال اخیر در زمینه بهینه‌سازی روش‌های قرار دادن ایمپلنت با استفاده از CT، در نهایت در سال ۲۰۰۱ میلادی با ارائه اولین Surgical stent برای قرار دادن ایمپلنت به کمک CT، به بار نشست. تا به امروز نرم‌افزارها و روش‌های متعدد و

مرحله دوم: تهیه CT و پردازش تصاویر

در این مرحله بیمار به همراه Scannographic template برای اخذ CT به رادیولوژیست معرفی شد. به منظور هر چه صحیح تر بودن، کنترل میزان دریافت اشعه و بالاتر بودن کیفیت تصاویر توجه به برخی نکات توسط رادیولوژیست در حین تصویربرداری ضروری است. پلان اخذ تصاویر در بیمار باید به موازات پلان اکلوزال بیمار تنظیم شده و دو فک از هم قبل از CT جدا قرار بگیرند. این موضوع مانع بروز اعوجاج در تصاویر شده و دقت اندازه گیری بعدی را بالاتر می برد. ثبت تمامی سطح اکلوزالی دندانها در تمامی جهات مهم بوده و بیمار بایستی در حین رادیوگرافی بی حرکت قرار گیرد. از سوی دیگر رادیولوژیست باید مراقب ثبات راهنمای رادیوگرافیک بوده و از عدم تحرک آن در حین پرتوبرداری اطمینان حاصل نماید. بدین منظور بهتر است رادیوگرافی در حالت دهان بسته و در حالی که بیمار بر روی دو رول پنبه گاز می گیرد، انجام شود.

این تصاویر که بصورت دیجیتالی، به شکل یک فایل رایانه ای و در فرمت اختصاصی Dicom 3 ذخیره می شوند از طریق اینترنت و استفاده از پروتکل ارسال فایل از طریق آن (FTP) بر روی Site مرکز پردازش تصاویر قرار گرفته و در آنجا مورد پردازش دقیق قرار می گیرد. در این مرحله، فایل های ارسالی از وجود اضافاتی نظیر نقاط آناتومیک ناخواسته؛ نظیر تصویر ستون فقرات و یا پراش های فلزی ناشی از رستوریشن های موجود (Scattering) و غیرو، پاک گردید. بدین ترتیب قسمت هایی همچون دندانها، قاعده پروتز و فک بدقت از هم جدا شده و تفکیک می گردند (تصویر ۲). با تکمیل مراحل پردازش، نتیجه کار در قالب یک فایل رایانه ای و از طریق اینترنت به کلینیک ارسال شد.

مرحله سوم: ارایه طرح درمان

برای انجام مراحل طرح درمان از یک نرم افزار ویژه استفاده می شود در این مورد از نرم افزار Simplant™ (Ver 10 Materialise Dental, Leuven, Belgium) استفاده

شده است. در این نرم افزار امکان مشاهده تصاویر در ابعاد Axial، Sagittal و Panoramic وجود دارد بعلاوه می توان مدل بازسازی شده سه بعدی و در اندازه واقعی اجزا مختلف فک را مشاهده نمود. یکی از قابلیت های نرم افزار Simplant™ امکان مطالعه نقاط آناتومیک حساس نظیر اعصاب و عروق و یا سینوس های فکی است. با مطالعه تصاویر در مقطع Sagittal در بیمار مورد نظر وجود دو کانال بزرگ عصبی - عروقی در ناحیه Incisive به چشم می خورد که ابعاد و اندازه آن قابل توجه بود. این موضوع در مطالعه مدل بازسازی شده سه بعدی فک نیز مورد تأیید قرار گرفت. به توجه به وسعت کانال و در نظر گرفتن ابعاد سینوس های فکی ۶ عدد ایمپلنت طراحی گردید. توانایی نرم افزار در ارایه بانک بزرگی از اطلاعات مربوط به شکل و اباتمنت ۵۷ نوع ایمپلنت مختلف همراه با بیش از ۲۰۰۰ زیرگروه هر یک از این ایمپلنت ها، کار طراحی ایمپلنت ها را بیش از پیش ساده تر می کند. در طراحی ایمپلنت برای بیمار مورد نظر سعی شد تا حد امکان به جهت مرکزی دندانها و توازی ایمپلنت ها توجه شود. بدلیل توانایی نرم افزار امکان مشاهده ایمپلنت ها در ابعاد واقعی و بصورت شفاف از ورای استخوان فک وجود دارد (تصویر ۳). بعلاوه امکان بررسی میزان دانسیته استخوان در اطراف ایمپلنت ها وجود دارد. بدین ترتیب امکان تغییر مسیر ایمپلنت بر حسب این فاکتور مهم فراهم می شود. با تعیین مناسب ترین محل ایمپلنت ها می توان ضمن مشاوره با بیمار و لابراتوار، طرح درمان و مشکلات و محدودیت های موجود را معلوم نمود.

مرحله چهارم: سفارش ساخت راهنمای جراحی

Streolithographic

بدلیل دقت فراوان روش های CGI این امکان وجود دارد تا جراحی را هم از روی لثه و بدون باز کردن ناحیه و یا از روی استخوان با دید مستقیم انجام داد. در مورد بیماری که در این مقاله ارایه شده تصمیم به جراحی همراه با کنار زدن لثه شد. از طریق امکانات ارسال نرم افزار، طرح درمان از طریق اینترنت به شرکت برای ساخت راهنمای جراحی که به آن

راستای اندیشه فوق قرار دارند می‌توانند ما را در درمان هر چه آگاهانه‌تر، دقیق‌تر، زیباتر و از نقطه نظر بیومکانیک بادوام‌تر بیماران نیازمند یاری نمایند. مهمترین مزایای این روش درمانی دقت قابل توجه در حد دهم میلی‌متر، امکان استفاده بصورت Flapless یا همراه با فلپ حتی در صورت وجود دندان در فک، کاهش مدت زمان جراحی، توجه به مسایل پروتزی قبل از جراحی، امکان زیباتر بودن پروتز نهایی، امکان مشاهده نحوه درمان توسط بیمار، امکان مشاوره با همکاران و تکنیسین لابراتوار، امکان مشاهده دقیق و جلوگیری از صدمه دیدن بافت‌های حیاتی نظیر اعصاب و عروق و سینوس‌های فکی، امکان بررسی دقیق میزان تراکم استخوانی در حین طرح‌ریزی محل قرارگیری ایمپلنت، امکان بررسی موقعیت ایمپلنت از لحاظ اصول بیومکانیک، امکان بررسی موقعیت اکلوزن در حین و پس از درمان پروتز، امکان ایجاد توازی نسبی در ایمپلنت‌ها و بسیاری موارد دیگر اشاره نمود.^(۸و۹) در این مقاله ضمن برشمردن مراحل انجام جراحی با استفاده از پروتکل درمانی CGI، اقدام به درمان یک مورد بیمار نیازمند به درمان ایمپلنت گردیده است. دقت بسیار و سادگی استفاده از راهنماهای جراحی در این روش کار جراحی را آسانتر نموده و مسیبات قرار گرفتن ایمپلنت‌ها در مسیری که مورد نظر پروتزیست قرار دارد را فراهم می‌نماید. با تمام ارزش‌هایی که این روش دارد، هنوز باید مواردی چون قیمت بیشتر این تمپلیت‌ها، بالا بودن میزان اشعه دریافتی بیمار به واسطه استفاده از CT را در نظر گرفت. به نظر می‌رسد که با گسترش روزافزون فناوری‌های نوینی چون CBCT مشکلات ناشی از دریافت اشعه بالاتر در آینده نزدیک حل شود.

SurgiGuide™ گفته می‌شود، فرستاده شد. معمولاً برای هر دریلی که بکار برده خواهد شد یک SurgiGuide™ تهیه می‌شود که به جراح در هنگام Drilling کمک می‌کند. با اتمام مراحل ساخت سه عدد SurgiGuide™ به همراه مدل شبیه‌سازی شده فک بیمار به پزشک معالج از طریق پست ارسال می‌شود (تصویر ۴).

مرحله پنجم: جراحی

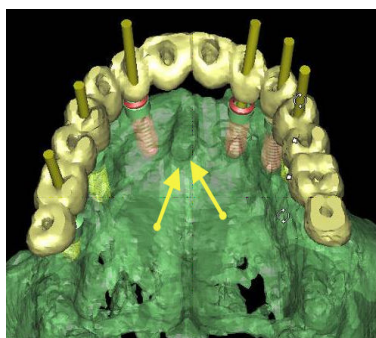
مراحل جراحی مطابق معمول و با انجام بی‌حسی موضعی و کنترل بیمار شروع می‌گردد. در این مرحله اندازه فلپ برحسب اندازه جمع‌وجور SurgiGuide™ تنظیم می‌شود. با قرار دادن راهنمای جراحی بر روی فک بیمار دقت و ثبات آن کنترل شده و عمل جراحی آغاز می‌گردد. جراح بر حسب قطر دریل مصرفی راهنمای جراحی را انتخاب کرده و عمل با قرار دادن ایمپلنت‌ها به پایان رسید. بدلیل دقت فوق‌العاده راهنمای بکار رفته، نتیجه درمان درست بر حسب طرح درمان مورد نظر قبل از عمل بوده و حاصل کار جالب توجه است (تصویر ۵ الف تا ج).

بحث و نتیجه‌گیری

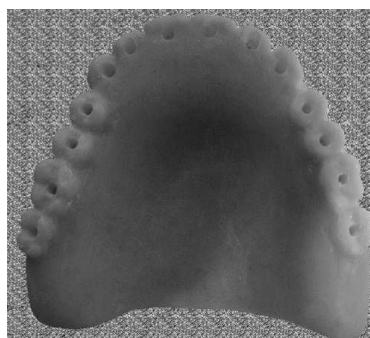
تا به امروز از روش‌های بسیاری برای قرار دادن درست ایمپلنت در دهان استفاده گردیده است. از بین تمامی روش‌هایی که در این رابطه عرضه شده‌اند، روش‌هایی مبتنی بر طرح درمان پروتزی در چند سال اخیر مورد توجه ویژه‌ای قرار گرفته‌اند. این اندیشه جدید که از آن تحت عنوان Prosthetic-driven implantology یاد می‌شود پایه‌گذار عصر نوینی در دندانپزشکی ایمپلنت بوده و می‌رود تا در آینده نقش کلیدی در این رابطه ایفا نماید. در این میان فناوری‌های پیشرفته‌ای چون Computer guided implantology که در

جدول ۱: برخی از معتبرترین شرکت‌های ارائه‌کننده خدمات CGI در دندانپزشکی


نام نرم‌افزار	نام شرکت عرضه‌کننده	آدرس اینترنتی
Simplant	Materialise Dental (Leuven, Belgium)	www.simplant.com
Implant 3D	MediaLab Siftware, Germany	www.implant3d.com
Med 3D	Med3D GmbH, Heidelberg, Germany	www.med3d.com
Implant logic	Implant logic systems Ltd, Cedarhurst, NY, USA	www.implantologic.com
Oralim (NobleGuide)	Medicim NV, Sint-niklass, Belgium	www.medicim.com



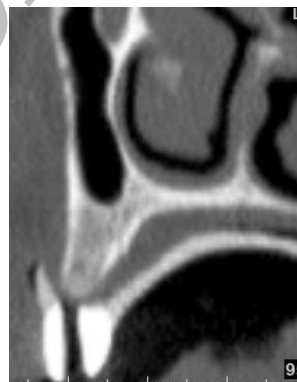تصویر ۳: ایمپلنت‌ها بر حسب مرکز دندان‌ها، میزان استخوان باقیمانده، توازی نسبی بینابین و عدم تداخل با یکدیگر یا محل اعصاب و عروق طراحی می‌شوند. به بزرگی قابل توجه کانال انسیزیو در مدل سه‌بعدی توجه کنید.



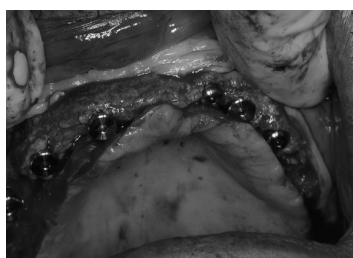تصویر ۱ الف: راهنمای رادیوگرافیک که از روی پروتز قبلی یا Wax-up تشخیصی ساخته می‌شود. به سوراخ‌هایی که در مرکز هر دندان تهیه شده توجه کنید.



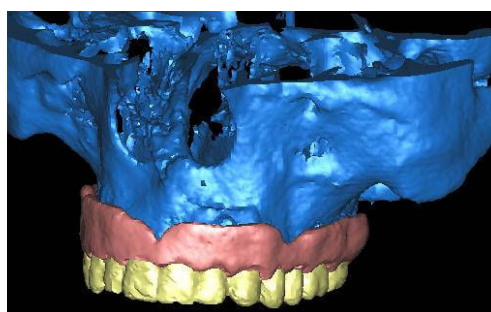
تصویر ۴: نمایی از مدل‌های جراحی به همراه مدل فک بیمار. سوراخ‌های تعبیه شده در راهنماهای جراحی بر حسب اندازه دریل مورد نظر تهیه شده‌اند.



تصویر ۱ ب: با در اختیار داشتن راهنمای رادیوگرافیک امکان مشاهده موقعیت اکلوزن و برآورد بهترین مسیر برای قرارگیری ایمپلنت مهیا می‌شود.



تصویر ۵ الف تاج: عمل جراحی به سادگی وبدون مزاحمت جراح انجام می‌گردد. عمل Drilling از طریق سوراخ‌های تعبیه شده صورت می‌گیرد. به توازی قابل توجه دوایمپلنت در تصویر بالا سمت چپ توجه کنید. نتیجه کار هم برای جراح و هم پروتزیست و در نهایت برای بیمار ارضاء کننده است.



تصویر ۲: در مرحله پردازش، تصاویر ناخواسته حذف و با کمک فناوری Segmentation اجزا مختلف از هم تفکیک می‌گردند.

تشکر و قدردانی

نویسندگان بر خود فرض می‌دانند که از زحمات در خور توجه آقای امیرعلی منگلی، تکنسین پروتز و عضو آکادمی Implant برای انجام مراحل لابراتواری تهیه Scannographic template تقدیر و تشکر نمایند. به همین

ترتیب از زحمات پرسنل و کادر پرستاری بخش های پروتز و جراحی کلینیک دندانپزشکی امام علی متعلق به نیروی انتظامی (ناجا) که ما را در درمان این بیمار یاری دادند، قدردانی بعمل می‌آید.

منابع

1. Fredriksen NL. Diagnostic imaging in dental implantology. Oral surg Oral Med Oral Pathol Oral Radiol Endod 1995; 80(5): 540-54.
2. Naitoh M, Katsumata A, Nohara E, Ohsaki C, Arijji E. Measurement accuracy of reconstructed 2-D images obtained by multi-slice helical computed tomography. Clin Oral Impl Res 2004; 15(5): 570-4.
3. Norton MR, Gamble C. Bone classification: An objective scale of bone density using the computerized tomography scan. Clin Oral Impl Res 2001; 12(1): 79-84.
4. Bassi F, Procchio M, Fava C, Schierano G, Preti G. Bone density in human dentate and edentulous mandibles using computed tomography. Clin Oral Impl Res 1999; 10(5): 356-61.
5. Ulm C, Kneissel M, Schedle A, Solar P, Matejka M, Schneider B, Donath K. Characteristic features of trabecular bone in edentulous maxilla. Clin Oral Impl Res 1999; 10(6): 459-67.
6. Jaffin RA, Berman CL. The excessive loss of Branemark fixtures in type IV bone: A 5-year analysis. J Periodontol 1991; 62(1): 2-4.
7. Horner K, Rushton VE, Glenly A. European guidelines on radiation protection in dental radiology. The safe use of radiographs in dental practice. European Communities 2004.
8. Azari A, Nikzad S. Computer-assisted implantology: Historical background and potential outcomes-a review. Int J Med Robotics Comput Assist Surg 2008; 4(2): 95-104.
9. Azari A, Nikzad S. Flapless Implant Surgery: Review of the literature and report of 2 cases with computer-guided surgical approach. J Oral Maxillofac Surg 2008; 66(5): 1015-21.