

مقایسه تاثیر ترکیب نپروکسن-آزیترومایسین با پیروکسی کام-آزیترومایسین بر پیشگیری از عوارض ناشی از خارج کردن دندان عقل نهفته

دکتر افشین حراجی*#، دکتر اسحق لاسمی**، دکتر رضا زارع***، دکتر زهرا ناطقی****

* استادیار گروه جراحی دهان، فک و صورت دانشکده دندانپزشکی دانشگاه آزاد اسلامی واحد تهران

** دانشیار گروه جراحی دهان، فک و صورت دانشکده دندانپزشکی دانشگاه آزاد اسلامی واحد تهران

*** استادیار گروه آسیب شناسی دهان، فک و صورت دانشکده دندانپزشکی و مرکز تحقیقات دندانپزشکی دانشگاه علوم پزشکی مشهد

**** دندانپزشک

تاریخ ارائه مقاله: ۸۷/۱۱/۲۰ - تاریخ پذیرش: ۸۸/۲/۲۶

Comparison of Naproxen-Azithromycin Combination with Piroxicam-Azithromycin Combination in Prevention of Complications after Impacted Third Molar Extraction

Afshin Haraji*#, Eshagh Lasemi**, Reza Zareh***, Zahra Nateghi****

* Assistant Professor, Dept of Oral and Maxillofacial Surgery, School of Dentistry, Tehran Islamic Azad University, Tehran, Iran.

** Associate Professor, Dept of Oral and Maxillofacial Surgery, School of Dentistry, Tehran Islamic Azad University, Tehran, Iran.

*** Assistant Professor, Dept of Oral and Maxillofacial Surgery, School of Dentistry and Dental Research Center of Mashhad University of Medical Sciences, Mashhad, Iran.

**** Dentist.

Received: 9 February 2009; Accepted: 16 May 2009

Introduction: According to the large number of surgical removal of impacted third molar and prevalence of pain and side effects and importance of prevention to reduce these side effects and also presence of existing studies which show positive effects of prophylactic use of NSAIDs and antibiotics on healing after surgical removal of teeth and periodontal surgery, the present study was done to evaluate the effect of NSAIDs and antibiotics on pain and side effects after surgical removal of impacted third molar on patients referred to surgical Department of Tehran Azad university and two private surgical clinics in Tehran in 2008-2009.

Materials & Methods: In this double-blind clinical trial study, approved by ethical committee of Azad University of Medical Sciences, 31 patients at the age of 17-27 who were candidate for bilateral impacted third molar extraction with the same difficulty index were recruited. Effects of naproxen-azithromycin combination (case side) and piroxicam-azithromycin combination (control side) were evaluated on pain, edema, dry socket, infection and trismus in different times. Data were analyzed with "Mann Whitney" and "Student *t*-tests".

Results: From 60 evaluated samples, 24 were from maxilla and 36 were from mandible. Intensity of pain in study groups was lower in control group than the case group ($P<0.001$). Intensity of edema in study groups was also lower in control group than the case group ($P<0.001$). Intensity of maximum incisal opening in study groups was higher in control group than the case group ($P<0.001$). There was no sign of infection in patients but in one of them dry socket was observed.

Conclusion: The result of this study showed that prophylactic use of piroxicam reduced intensity of pain, edema and trismus and it was more effective than naproxen.

Key words: Naproxen, piroxicam, pain killer, azithromycin, antibiotic, impacted third molar.

Corresponding Author: Dr.a.Haraji@Dentaliau.ir

J Mash Dent Sch 2009; 33(3): 207-14.

چکیده

مقدمه: با توجه به موارد زیاد جراحی دندان عقل نهفته و شایع بودن درد و عوارض جانبی بعد از آن و اهمیت اقدامات پیشگیرانه برای کاهش این عوارض و همچنین وجود منابعی که تاثیر مثبت استفاده از داروهای ضدالتهاب غیراستروئیدی و آنتی بیوتیکها را به صورت پروفیلاکتیک بر التیام پس از جراحی های دندان و جراحی های پریدونتال تایید نمودند، این تحقیق به منظور بررسی تاثیر داروهای ضدالتهاب غیراستروئیدی و آنتی بیوتیک بر میزان درد و عوارض جانبی پس از جراحی دندان عقل نهفته، بر روی مراجعین به بخش جراحی دانشکده دندانپزشکی دانشگاه آزاد اسلامی و دو کلینیک خصوصی جراحی در شهر تهران در سال ۸۸-۱۳۸۷ انجام شد.

مواد و روش‌ها: ملاحظات اخلاقی این تحقیق مورد تایید و تصویب کمیته اخلاق در پژوهش‌های پزشکی دانشکده دندانپزشکی آزاد اسلامی قرار گرفت. تحقیق به روش کارآزمایی بالینی اسپلیت ماوس دو سوکور بر روی ۳۱ بیمار در محدوده سنی ۲۷-۱۷ سال که اندیکاسیون خارج نمودن دندان عقل نهفته بصورت دو طرفه با درجه سختی یکسان را داشتند، انجام گرفت. تاثیر ترکیب پیروکسی کام-آزیترومایسین (سمت شاهد) و ناپروکسن-آزیترومایسین (سمت مورد) بر درد، تورم، تریسموس، عفونت و حفره خشک در زمان‌های مختلف پس از جراحی بررسی و ثبت گردید. تغییرات شاخص‌های فوق در دو گروه با آزمون‌های آماری من-ویتنی (Mann Whitney) و تی دانشجویی (Student's t test) مورد قضاوت آماری قرار گرفتند.

یافته‌ها: از ۶۰ نمونه مورد بررسی ۲۴ نمونه جراحی مربوط به فک بالا و ۳۶ نمونه جراحی مربوط به فک پایین بود. میزان درد در زمان‌های پیگیری در گروه شاهد کمتر از گروه مورد بود ($P < 0.001$). میزان تورم نیز در زمان‌های پیگیری در گروه شاهد کمتر از گروه مورد بود ($P < 0.001$). میزان حداکثر باز شدن دهان در زمان‌های پیگیری در گروه شاهد بیشتر از گروه مورد بود ($P < 0.001$). در هیچ یک از نمونه‌ها عفونت مشاهده نگردید. در یک مورد حفره خشک در بیماران مشاهده شد.

نتیجه گیری: نتایج این مطالعه نشان داد که استفاده از پیروکسی کام بصورت پروفیلاکسی میزان درد، تورم و تریسموس را کاهش داده و از ناپروکسن موثرتر می‌باشد.

واژه های کلیدی: ناپروکسن، پیروکسی کام، ضد درد، آزیترومایسین، آنتی بیوتیک، دندان عقل نهفته.

مجله دانشکده دندانپزشکی مشهد / سال ۱۳۸۸ دوره ۳۳ / شماره ۳: ۱۴-۲۰۷.

مقدمه

مناسب با عوارض جانبی حداقل انجام می‌شود.^(۵) در حال حاضر برای کاهش درد و عوارض جانبی، داروهایی نظیر داروهای ضدالتهاب غیراستروئیدی، مسکن‌های مخدری، آنتی بیوتیک‌ها و کورتیکواستروئیدها در دسترس می‌باشند.^(۱)

درمان همزمان با داروهای ضدالتهاب غیراستروئیدی و آنتی بیوتیک‌ها شاید نقش مهمی به عنوان پروفیلاکسی در جراحی‌های دهان بر عهده داشته باشد.^(۶،۷) داروهای ضدالتهاب غیراستروئیدی وقتی به صورت پروفیلاکسی استفاده می‌شوند قبل از شروع ترومای ناشی از جراحی در بافت‌ها جذب و پخش شده، مسیر اسید آراشیدونیک را مسدود کرده، تورم، درد و ناراحتی‌های بعد از جراحی کاهش می‌یابد.^(۷) آنتی بیوتیک‌ها هم شروع عفونت در ناحیه جراحی شده (خصوصاً در دندان‌های عقل نهفته با ضریب سختی متوسط و سخت) را کنترل می‌نمایند.^(۸) برای کنترل کردن علائم التهابی بعد از جراحی دندان عقل نهفته آنتی بیوتیک‌ها و داروهای ضدالتهاب متنوعی در دسترس هستند ولی در رابطه با میزان تاثیر آنها در تعدیل عوارض بعد از خارج کردن دندان عقل نهفته اختلاف نظر وجود دارد.^(۸)

یکی از مشکلات بعد از جراحی دندان عقل نهفته بروز عوارضی مانند درد، تورم تریسموس، عفونت و ... می‌باشد که به علت ترومای وارده به انساج روی می‌دهد. این عوارض در تمام بیماران و با شدتی متفاوت بعد از جراحی دندان عقل نمایان می‌شود.^(۱) درصد شیوع دندان عقل نهفته در فک پایین ۱۷/۵ درصد و در فک بالا ۲۱/۹ درصد گزارش گردیده است.^(۲) از آنجا که خارج نکردن این دندان‌ها از فک باعث بروز عوارضی چون تحلیل ریشه دندان‌های مجاور، صدمه به بافت‌های پریدودنتالی و ایجاد پوسیدگی در دندان‌های مجاور و پیدایش کیست، تومور و ... می‌شود و با عنایت به موارد اشاره شده، به نظر می‌رسد بهترین روش درمانی در این موارد، خارج کردن این دندان‌ها باشد.^(۳) با توجه به عوارض ناشی از خارج کردن این دندان‌ها و درد ناشی از جراحی (۹۰ درصد بیماران بعد از جراحی دندان عقل دچار درد متوسط تا شدید می‌شوند) بر فعالیت‌های روزانه بیمار و با در نظر گرفتن اینکه از بین بردن درد و ناراحتی بیماران یکی از اهداف مهم دندانپزشکی است، سالیان طولانی است که تحقیقات مختلف در جهت یافتن ضد درد

مصرف داروهای ضد بارداری، مشکلات سیستمیک، نیاز به پروفیلاکسی، وجود بیماری عصبی، مصرف ضددردهایی غیر از داروهای تجویز شده، بروز عوارض خاص در حین جراحی مانند باز شدن سینوس فکی و کانال دندان تحتانی و عدم توانایی در بسته شدن کامل فلپ توسط بخیه، وارد آمدن ترومای بیشتر در یک سمت، بروز حفره خشک و عدم مراجعه بیماران در معاینات دوره‌ای.

در صورتیکه بیمار واجد شرایط شرکت در مطالعه تشخیص داده می‌شد، ارزیابی درجه سختی جراحی بر اساس معیار Pederson صورت می‌پذیرفت و اگر میزان درجات سختی دو سمت مشابه بود، بیماران به دو گروه مورد و شاهد تقسیم می‌شدند. درحقیقت بیماران گروه شاهد و مورد یکی بودند ولی کار درمانی برای آنها در دو زمان مختلف انجام شد.

گروه (سمت) مورد: بیمارانی که قبل از جراحی دو عدد کپسول آزیترومایسین و شش عدد قرص نپروکسن در اختیار آنها قرار گرفت و در روز جراحی دندان‌های یک سمت آنها به طور تصادفی خارج شد.

گروه (سمت) شاهد: بیمارانی قبل از جراحی دو عدد کپسول آزیترومایسین و شش عدد کپسول پیروکسی‌کام در اختیار آنها قرار گرفت و دندان‌های سمت مقابل آنها بعد از بهبودی سمت مورد مقابل خارج می‌شد.

از بیماران در هر گروه خواسته می‌شد داروهای تجویز شده را سه روز متوالی قبل از جراحی بصورت پروفیلاکسی به ترتیب زیر مصرف کنند:

گروه مورد: روزی دو عدد قرص نپروکسن (۵۰۰mg)
گروه شاهد: روزی دو عدد کپسول پیروکسی‌کام (۲۰mg)

در رابطه با نحوه مصرف آزیترومایسین به این صورت عمل می‌شد که یک کپسول را یک ساعت قبل از جراحی

با توجه به شیوع بالای جراحی دندان عقل و عوارض ناشی از آن مطالعات به سمت ارائه راه کارهایی برای کاهش این عوارض سوق پیدا کرده است. اولین مطالعه در این زمینه به سال ۱۹۴۹ بر می‌گردد که Hench و Kenball^(۹) تاثیر گلوکوکورتیکواستروئیدها را در کاهش عوارض جراحی دندان عقل بررسی کردند. از آنجایی که از آن پس مطالعات محدودی در این زمینه صورت گرفته در سال ۱۹۷۹ انستیتوی بین المللی سلامت خواستار انجام مطالعات بیشتر در این زمینه شد.^(۱۰)

با توجه به اختلاف نظرهای موجود و عدم انجام چنین مطالعه‌ای و موارد کم کارآزمایی بالینی که در این زمینه بکار رفته است، در این مطالعه بر آن شدیم تاثیر ترکیب آزیترومایسین و نپروکسن با آزیترومایسین و پیروکسی‌کام را بر پیشگیری از عوارض ناشی از خارج کردن دندان‌های مولر سوم نهفته در مراجعین به بخش جراحی دانشکده دندانپزشکی دانشگاه آزاد اسلامی و دو کلینیک خصوصی در سال ۱۳۸۷ بررسی نماییم.

مواد و روش‌ها

این تحقیق به روش کارآزمایی بالینی اسپلیت ماوس دوسوکور انجام گرفت. ملاحظات اخلاقی این تحقیق مورد تایید و تصویب کمیته اخلاق در پژوهش‌های پزشکی دانشکده دندانپزشکی آزاد اسلامی قرار گرفت. در این مطالعه تعداد ۶۲ نمونه (۳۱ بیمار) مورد بررسی قرار گرفت. کلیه بیمارانی که در محدوده سنی ۱۷-۲۷ سال قرار داشته و دارای دندان عقل نهفته دوطرفه (در فک بالا یا پایین) با درجه سختی عمل یکسان بر اساس معیار Pederson^(۱۱) بوده، و تمایل داوطلبانه خود را برای ورود به طرح اعلام داشتند، مورد درمان قرار گرفتند. افراد در صورتی که دارای یکی از موارد زیر بودند از مطالعه حذف می‌شدند: التهاب حاد یا مزمن پری کروئال، مصرف داروهای غیر از داروهای تجویز شده، مصرف دخانیات،

(از قبیل بروز حفره خشک) روبرو گردیده و یا نیاز به مصرف مسکن و آنتی‌بیوتیک دیگری غیر از داروهای تجویز شده داشت، بیمار از مطالعه حذف می‌شد. تغییرات شاخص‌های فوق در دو گروه با آزمون‌های آماری «من ویتنی» و «تی استیودنت» مورد قضاوت آماری قرار گرفتند.

یافته‌ها

مطالعه روی ۶۲ نمونه (۳۱ بیمار) انجام شد. یک نفر از بیماران به علت وجود درد شدید در روز دوم بعد از جراحی و استفاده از داروی دیگر از مطالعه حذف شد. در نتیجه تحقیق بر روی سی نفر (تعداد ۶۰ نمونه در گروه‌های مورد و شاهد) انجام گرفت. محدوده سنی بیماران از ۱۷ تا ۲۷ سال و با میانگین $21/28 \pm 0/7$ سال بود. ۳۶/۶ درصد از افراد مورد بررسی مرد و ۶۳/۴ درصد از آنها زن بودند. میزان تحصیلات چهارده نفر (۴۶/۶٪) دانشگاهی، چهارده نفر (۴۶/۶٪) دبیرستانی و دو نفر (۶/۶٪) ابتدایی و کمتر بود. در دوازده نفر از بیماران (بیست و چهار نمونه) جراحی دندان عقل بر روی فک بالا و در هجده نفر از آنها (سی و شش نمونه) بر روی فک پایین صورت گرفت.

از مجموع بیماران مورد مطالعه درجه سختی جراحی بر اساس معیار Pederson در ده بیمار سخت (۳۳/۴٪) در دوازده بیمار متوسط (۴۰٪) و در هشت بیمار آسان (۲۶/۶٪) بود [از هجده نفری که جراحی بر روی فک پایین آنها صورت گرفته بود بر اساس این معیار ده نفر سخت (۵۵/۵٪)، شش نفر متوسط (۳۳/۳٪) و دو نفر آسان (۱۱/۲٪) و از دوازده نفری که جراحی دندان عقل فک بالا روی آنها انجام شده بود، شش نفر متوسط (۵۰٪) و شش نفر آسان (۵۰٪) بودند و درجه سختی سخت در گروه فک بالا وجود نداشت. میزان استفاده از بی‌حسی کمکی و نیز تعداد بخیه‌ها در هر دو گروه برابر بود.

بصورت پروفیلاکسی مصرف کنند و کپسول دیگر را دوازده ساعت بعد از جراحی مصرف نمایند. سپس بیماران در روز چهارم بعد از مصرف داروها (نپروکسن و پیروکسی‌کام) برای جراحی دندان عقل نهفته مراجعه می‌کردند. بعد از جراحی درد، تریسموس، عفونت، حفره خشک و ادم در روزهای مشخص شده در فرم‌های اطلاعاتی مورد ارزیابی قرار می‌گرفتند.

برای شدت درد در هر مقطع زمانی از $VAS^{(۱۲)}$ استفاده می‌شد و برای بیمار توضیح می‌دادیم که میزان درد خود را که از ۰ به معنای بی‌دردی کامل، ۱-۳ به معنای درد خفیف، ۴-۶ به معنای درد متوسط، ۷-۸ به معنای درد شدید و ۹ که به معنای شدیدترین درد قابل تصور شماره‌گذاری شده بود در فرم‌هایی که در اختیار وی قرار گرفته بود یادداشت کند.

برای بررسی تریسموس، عفونت، حفره خشک و ادم از بیمار خواسته می‌شد تا در روز دوم و هفتم بعد از جراحی به مرکز مربوطه مراجعه نماید تا بررسی موارد ذکر شده بصورت رو در رو انجام شود. تریسموس^(۱۳) از طریق اندازه‌گیری فاصله بین دندان‌های ثنایی در حالت حداکثر بازشدگی دهان محاسبه می‌شد و به صورت عدد بیان می‌شد. عفونت^(۱۴) از طریق مشاهده ترشح چرک و آبرسه در حفره دندان مشخص می‌شد. حفره خشک^(۱۴) از طریق مشاهده Socket بدون لخته و وجود درد شدید ۲ تا ۳ روز بعد از خارج نمودن دندان، تشخیص داده می‌شد. ادم (تورم)^(۱۵) با اندازه‌گیری مجموع فاصله بین گوشه دهان تا چسبندگی لبول گوش که تا برآمدگی گونه ادامه می‌یافت به علاوه فاصله بین Cantus خارجی چشم تا زاویه فک پایین قبل و بعد از جراحی محاسبه می‌شد و به صورت عدد بیان می‌شد.

در صورتی که بیمار بعد از جراحی با مشکل خاصی

میزان حداکثر باز شدن دهان بعد از خارج نمودن دندان بر حسب زمان پیگیری و به تفکیک استفاده از داروی ضدالتهاب در جدول ۱ و نمودار ۳ ارائه شده است که نشان می‌دهد میانگین حداکثر باز شدن دهان در گروه شاهد در روزهای دوم و هفتم مطالعه از گروه مورد بیشتر بود.

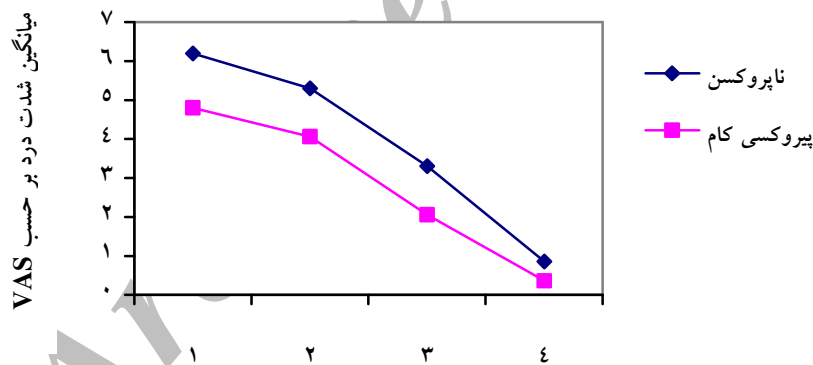
در هیچ یک از نمونه‌های مورد مطالعه عفونت مشاهده نشد.

یک بیمار بدلیل درد شدید و استفاده از داروی مسکن کمکی (بروز حفره خشک) از مطالعه خارج گردید.

شدت درد بعد از خارج نمودن دندان بر حسب زمان پیگیری و به تفکیک استفاده از داروی ضدالتهاب در جدول ۱ و نمودار ۱ ارائه شده است که نشان می‌دهد: میانگین شدت درد در گروه شاهد در سه روز اول مطالعه به طور بارزی از گروه مورد کمتر بود و در روز هفتم تفاوت اندکی از لحاظ شدت درد بین دو گروه ثبت شد.

میزان تورم بعد از خارج نمودن دندان بر حسب زمان پیگیری و به تفکیک استفاده از داروی ضدالتهاب در جدول ۲ و نمودار ۲ ارائه شده است، که نشان می‌دهد، میانگین شدت تورم در گروه شاهد در روزهای دوم و هفتم مطالعه از گروه مورد کمتر بود.

نمودار ۱: میانگین شدت درد (بر اساس معیار VAS) بعد از خارج نمودن دندان بر حسب زمان پیگیری و به تفکیک استفاده از داروی ضدالتهاب



جدول ۱: میانگین شدت درد (بر اساس معیار VSA) بعد از خارج نمودن دندان بر حسب زمان پیگیری و به تفکیک استفاده از داروی ضد التهاب

زمان پیگیری	یک روز پس از عمل	۲ روز پس از عمل	۳ روز پس از عمل	۷ روز پس از عمل	اثر زمان (P-value)
گروه درمانی نپروکسن	۶/۲±۲/۱	۵/۳±۲/۵	۳/۳±۲/۱	۰/۸۶±۰/۸	$P < 0/001$
پیروکسی کام	۴/۸±۱/۶	۴/۰۶±۲/۳	۲/۰۶±۱/۴	۰/۳۶±۰/۵	$P < 0/001$
نتیجه آزمون	$P < 0/001$	$P < 0/001$	$P < 0/001$	$P = 0/002$	
	$Z = 3/67$	$Z = 3/51$	$Z = 3/67$	$Z = 3/10$	

جدول ۲: میانگین تورم (بر حسب میلی متر) بعد از خارج نمودن دندان بر حسب زمان پیگیری و به تفکیک استفاده از داروی ضد التهاب

زمان پیگیری	۲۴ ساعت پس از عمل	۷ روز پس از عمل	اثر زمان (P-value)
گروه درمانی با نپروکسن	۱۵۲/۴±۲۰/۷	۱۴۵/۳±۱۸/۹	$P < 0/001$
پیروکسی کام	۱۴۸/۲±۱۸/۷	۱۴۳/۸±۱۹/۲	$P < 0/001$
نتیجه آزمون	$t=3/85$ $P=0/001$	$t=3/75$ $P=0/001$	

جدول ۳: میانگین حداکثر باز شدن دهان (بر حسب میلی متر) بعد از خارج نمودن دندان بر حسب زمان پیگیری و به تفکیک استفاده از داروی ضد التهاب

زمان پیگیری	۲۴ ساعت پس از عمل	۷ روز پس از عمل	اثر زمان (P-value)
گروه درمانی با نپروکسن	۴۶/۳±۸/۸	۵۳/۷±۴/۷	$P < 0/001$
پیروکسی کام	۵۰±۶/۰۱	۵۴/۸±۳/۸	$P < 0/001$
نتیجه آزمون	$t=4/40$ $P < 0/001$	$t=2/58$ $P=0/015$	

بحث

جراحی در سه روز اول در گروهی که پیروکسی کام استفاده کرده بودند (بصورت پروفیلاکسی و از ۳ روز قبل از عمل و بدون نیاز به تکرار در روزهای بعد از جراحی) کمتر از گروهی که نپروکسن استفاده کرده می باشد. از طرفی استفاده از پیروکسی کام در مقایسه با نپروکسن موجب شد، میزان تورم در محل جراحی کمتر شده و توانایی بیمار در باز کردن دهان خود بعد از جراحی بیشتر شود که تمامی این موارد تاییدکننده یافته‌های تحقیق Graziani می باشد.

در مطالعه‌ای دیگر، Selcuk و همکارانش^(۱۶) به بررسی خاصیت ضددردی پیروکسی کام FDDF و نپروکسن بعد از جراحی دندان عقل نهفته پرداختند. در این مطالعه نشان داده شد که، پیروکسی کام نقش بیشتری در مقایسه با نپروکسن در درمان درد متعاقب خارج کردن دندان عقل نهفته را داراست. از طرفی گزارش شد که پیروکسی کام موجب ایجاد دوره بی‌دردی طولانی‌تر در حدود ۲۴ ساعت بعد از مصرف آن به صورت خوراکی در یک دوز منفرد و ۲/۵ ساعت قبل از جراحی می‌شود. نتایج تحقیق ما نیز در تایید نتایج این تحقیق سطح بالاتری از کاهش

این مطالعه با هدف بررسی تاثیر ترکیب آزیترومايسين و نپروکسن با آزیترومايسين و پیروکسی کام بر پیشگیری از عوارض ناشی از خارج کردن دندان‌های مولر سوم نهفته انجام گرفت. جراحی دندان‌های مولر سوم نهفته به عنوان یک مدل رایج جهت ارزیابی تاثیر داروهای ضد درد و آنتی‌بیوتیک‌ها و پیش بینی عوارض بعد از جراحی دندان مورد استفاده قرار می‌گیرد.

در مطالعه‌ای که آقای Graziani و همکارانش^(۸) با هدف بررسی کلینیکی پیروکسی کام FDDF و آزیترومايسين در پیشگیری از شکایات مرتبط با خارج کردن دندان عقل نهفته انجام دادند، نشان داده شد که پیروکسی کام قادر است شدت درد و التهاب بعد از جراحی دندان عقل نهفته را کاهش دهد. در این مطالعه وقتی بیماران با گروه شاهد که تنها آزیترومايسين استفاده کرده بودند مقایسه شدند مشخص شد که شدت درد و ادم در بیمارانی که از پیروکسی کام به تنهایی استفاده کرده بودند در روز اول بعد از جراحی به طور واضحی کمتر بود. نتایج تحقیق ما نیز نشان داد، شدت درد بعد از

مطالعه‌ای از تاثیر مثبت ازیترومايسن در پیشگیری از عفونت و کاهش بروز حفره خشک (۲/۲٪) گزارش نمودند. در مطالعه‌ای دیگری که توسط Gomi و همکارانش^(۲۶) با هدف بررسی تجمع دارو در بافت‌های پرئودونتالی ملتهب بعد از بکارگیری سیستمیک ازیترومايسن انجام شد، مشاهده گردید وقتی ازیترومايسن به صورت پروفیلاکسی از دو روز قبل از جراحی مصرف شود، در بافت‌های پرئودونتال نفوذ می‌نماید و اثر باکتری‌های گرم مثبت و گرم منفی شایع در اکثر عفونت‌های ادونتوژنیک را خنثی می‌نماید. این یافته‌ها توانایی ازیترومايسن در پیشگیری از عفونت‌های بعد از جراحی‌های دهانی را نشان می‌دهد. با توجه به وجود این پیشینه‌ها ما در مطالعه خود از ازیترومايسن بصورت پروفیلاکسی استفاده نموده و هیچ عفونتی در بیماران مشاهده نشد.

در مطالعه حاضر در یک بیمار از ۳۱ بیمار مورد بررسی حفره خشک مشاهده گردید. با توجه به شایع بودن وقوع حفره خشک بعد از جراحی مولرهای سوم نهفته فک پایین و با توجه به اینکه عوامل متعددی از جمله بهداشت بد دهان، سختی جراحی و ... در وقوع حفره خشک موثر می‌باشد و در این بیمار جراحی در مولر نهفته فک پایین با درجه سختی سخت و بهداشت بد دهان انجام شده، شاید بتوان این دلایل را برای وقوع حفره خشک در مطالعه ما برشمرد.

نتیجه‌گیری

در یک جمع بندی و بر اساس نتایج این تحقیق، استفاده از پیروکسی‌کام بصورت پروفیلاکسی (از ۳ روز قبل از عمل و بدون نیاز به تکرار در روزهای بعد از جراحی) در مقایسه با نپروکسن در کاهش عوارض بعد از جراحی دندان عقل نهفته موثرتر می‌باشد.

درد و عوارض بعد از جراحی را در گروهی که از پیروکسی‌کام استفاده کردند نسبت به گروهی که نپروکسن مصرف کردند در سه روز اول بعد از جراحی نشان داد. مطالعات کلینیکالی که توسط Hutchinson^(۱۷) و Dolci^(۱۸) انجام شد نیز نشان داد که پیروکسی‌کام چه بصورت Regular و چه بصورت FDDF در طول دوره بعد از جراحی می‌تواند درد بیمار را کنترل نماید. نتایج تحقیق ما نیز تاییدکننده نتایج این دو تحقیق بود.

Malazia و همکارانش^(۱۹) تقابل بین پیروکسی‌کام و ازیترومايسن را در زمان انتشار در بافت‌های پرئودونتالی ملتهب مورد بررسی قرار دادند. در این مطالعه از بیمارانی که سه روز متوالی قبل از خارج کردن دندان از پیروکسی‌کام به صورت خوراکی استفاده کرده بودند نمونه‌های خون، بزاق و بافت‌های پرئودونتالی در زمان‌های مختلف بعد از جراحی مورد بررسی قرار گرفت و نشان داده شد که پیروکسی‌کام در پلاسما و نمونه‌های لثه‌ای بیماران تا پنج روز بعد از خارج کردن دندان قابل ردیابی بوده و نشان می‌دهد دوره درمان کوتاه با پیروکسی‌کام قبل از جراحی می‌تواند باعث انتشار سیستمیک مناسب و تمرکز طولانی مدت آن در بافت‌های پرئودونتالی شود. از طرفی واکنش‌های التهابی و درد بعد از خاتمه اثر بی‌حسی را نیز کاهش می‌دهد. یافته‌های تحقیق ما نیز تایید کننده نتایج تحقیق Malazia بود.

میزان وقوع حفره خشک بعد از خارج کردن ساده دندان بین ۱-۳ درصد^(۲۰،۲۱) و در جراحی مولرهای نهفته فک پایین تا حد ۲۰ الی ۳۰٪ گزارش شده است.^(۲۲،۲۳) در مطالعه Larsen^(۲۳) نشان داده شد وقوع حفره خشک به دنبال کاربرد موضعی و سیستمیک آنتی‌بیوتیک کاهش می‌یابد. علاوه بر این Peterson^(۲۴) بیان کرده که استفاده از آنتی‌بیوتیک به صورت پروفیلاکسی عفونت بعد از جراحی را نیز کاهش می‌دهد. Ishihama و همکارانش^(۲۵) در

دندانپزشکی آزاد اسلامی، واحد تهران جهت تصویب
طرح تحقیقاتی، تقدیر و تشکر می نمایم.

تشکر و قدردانی

از حمایت‌های معاونت محترم پژوهشی دانشکده

منابع

1. Kaban LB, Pogrel MA, Perrot DH .Complications in Oral and Maxillofacial Surgery. 1st ed. Philadelphia: W. B. Saunders Co; 1997. P. 60-6.
2. Tetash P, Wagner W. Operation Extraction of Wisdom Teeth. 1st ed. Munchen: Wolf Publication; 1985. P. 18-25.
3. Miloro M. Petersons Principles of Oral and Maxillofacial Surgery. 2th ed. Canada: BC Decker In; 2004. P. 140-2.
4. Barden J, Edwards JE, McQuay HJ, Wiffen PJ, Moore RA. Relative efficacy of oral analgesics after third molar extraction. Br Dent J 2004; 197(7): 407-11.
5. Wakeling HG, Barry PC, Butler PJ. Post-operative analgesia in dental day case surgery. A comparison between Feldene Melt (piroxicam) and diclofenac suppositories. Anaesthesia 1996; 51(8): 784-6.
6. Rikhotso E, Ferretti C. Prophylactic antibiotic use in oral surgery-a review of current concepts. SADJ 2002; 57(10): 408-13.
7. Savoge MG, Henry MA. Preoperative nonsteroidal anti-inflammatory agents: Review of the literature. Oral Surg Oral Med Oral Pathol Oral Radiol Endod 2004; 98(2): 146-52.
8. Graziani F, Corsi L, Fornai M, Antonioli L, Toneil M, Cei S, et al .Clinical evaluation of piroxicam-FDDF and azithromycin in the prevention of complication associated with impacted lower third molar extraction. Pharmacol Re 2005; 52(6): 485-90.
9. Gee JK. Therapeutic use of corticosteroids in dentistry. Areview. NY State Dent J 1974; 40(2): 89-96.
10. National institute of dental research and office of medical applications: national conference summery. Booklet Harry N. Abrams, INC. Publisher. NEWYORK 1979; P. 2
11. Ellis E, Hupp JR .Tucker MR .Contemporary Oral and Maxillofacial Surgery. 4th ed. St. Louis: Mosby Co 2003. P. 185-91.
12. Fernando S, Hili CM, Walker R. A randomised double blind comparative study of low level laser therapy following surgical extraction of lower third molar teeth. Br J Oral Maxillofac Surg 1993; 31(3): 170-2.
13. White RP Jr, Shugars DA, Shafer DM, Laskin DM, Buckley MJ, Phillips C. Recovery after third molar surgery: Clinical and health related quality of life outcomes. J Oral Maxillofac Surg 2003; 61(5): 535-44.
14. Hupp JR. Prevention and management of surgical complication. In: Ellis E, Hupp JR, Tuckar MR. Contemporary Oral and Maxillofacial Surgery. 5th ed. St. Louis: Mosby Co; 2008. P. 197-8.
15. Rakprasitkul S, Pairuchvej V. Mandibular third molar surgery with primary closure and tube drian. Int J Oral Maxillofac Surg 1997; 26(3): 187-90.
16. Selcuk E, Gome M, Apaydin S, Kose T, Tugiular I. The postoperative analgesic efficacy and safety of piroxicam (FDDF) and naproxen sodium. Int J Clin Pharmacol Res 1998; 18(1): 21-9.
17. Hutchinson GL, Crofts SL, Gray IG. Preoperative piroxicam for postoperative analgesia in dental surgery. Br J Anaesth 1990; 65(4): 500-3.
18. Dolci G, Ripani M, Pacifici L, Umile A. Analgesic efficacy and the tolerance for piroxicam-beta-cyclodextrin compared to piroxicam, paracetamol and placebo in the treatment of postextraction dental pain]. Minerva Stomatol 1993; 42(5): 235-41.
19. MaliziaT, Batoni G, Ghelardi E, Baschiera F, Graziani F, Blandizzi C, et al. Interaction between piroxicam and azithromycin during distribution to human periodontal tissues. J Periodontol 2001; 72(9): 1151-6.
20. Heasman PA, Jacobs DJ.A clinical investigation into the incidence of dry socket. Br J Oral Maxillofac Surg 1984; 22(2): 115-22.
21. Field EA, Speechley JA, Rotter E, Scott J. Dry socket incidence compared after a 12 year interval. Br J Oral Maxillofac Surg 1985; 23(10): 419-27.
22. Larsen PE. Alveolar osteitis after surgical removal of impacted mandibular third molars. Identification of the patient at risk. Oral Surg Oral Med Oral Pathol 1992; 73(4): 393-7.
23. Bouloux GF, Steed MB, Perciaccante VJ. Complications of third molar surgery. Oral Maxillofac Surg Clin North Am 2007; 19(1): 117-28.
24. Peterson LJ. Antibiotic prophylaxis against wound infections in oral and maxillofacial surgery. J Oral Maxillofac Surg 1990; 48(1): 617-20.
25. Ishihama K, Kimura T, Yasui Y, Komaki M, Ota Y. Azitromycin as prophylaxis for the prevention of postoperative infection in imoacted mandibular third-molar surgery. J Infect Chemother 2006; 12(1): 31-5.
26. Gomi K, Yashima A, Iino F, Kanazashi M, Nagano T, Shibukawa N, et al. Drug concentration in inflamed periodontal tissues after systemically administered azithromycin. J Periodontol 2007; 78(5): 918-23.