

مقایسه گیرنده دیجیتال CMOS با فیلم در تشخیص تحلیل خارجی ریشه: مطالعه آزمایشگاهی

زهره دلیلی*#، مهران طارمسری**، سیده طاهره محتوی پور***، ایمان اوژند****

* دانشیار گروه رادیولوژی دهان، فک و صورت، دانشکده دندانپزشکی، دانشگاه علوم پزشکی گیلان

** استادیار گروه اندودانتیکس، دانشکده دندانپزشکی، دانشگاه علوم پزشکی گیلان

*** استادیار گروه رادیولوژی دهان، فک و صورت، دانشکده دندانپزشکی، دانشگاه علوم پزشکی گیلان

**** دندانپزشک

تاریخ ارائه مقاله: ۸۹/۴/۳۱ - تاریخ پذیرش: ۸۹/۱۰/۳۰

Comparison between CMOS Digital Detector and Film in Detection of Simulated External Root Resorption: An *In Vitro* Study

Zahra Dalili*#, Mehran Taromsari**, Seideh Tahereh Mohtavipoor***, Iman Ojhand****

* Associate Professor, Dept of Oral & Maxillofacial Radiology, School of Dentistry, Gilan University of Medical Sciences, Rasht, Iran.

** Assistant Professor, Dept of Endodontics, School of Dentistry, Gilan University of Medical Sciences, Rasht, Iran.

*** Assistant Professor, Dept of Oral & Maxillofacial Radiology, School of Dentistry, Gilan University of Medical Sciences, Rasht, Iran.

**** Dentist

Received: 31 October 2011; Accepted: 10 January 2011

Introduction: Root resorption is one of the most difficult diagnostic problems in endodontic treatments. Since successful treatment depends on early diagnosis of this pathology, using several diagnostic methods such as radiographic Images based on films, digital images and finally advanced diagnostic techniques are important. Therefore, in this study, we compared digital detector (CMOS) and conventional films by changing the different variables in diagnosis of simulated external root resorption (RR).

Materials & Methods: In this *in vitro* study, in the first group, twelve intact premolar teeth extracted for orthodontic treatments, were selected. On the root surface of each tooth, we created a 2×2 mm window on buccal, lingual or proximal surface in cervical or middle levels and covered the remaining parts of the teeth with nail varnish. The root resorption was stimulated using acid in two different steps. The radiographic images were taken by two detectors, conventional film and CMOS sensor in three angulations (ortho, 15 degree mesial shift and 15 degree distal shift) before and after resorption induction. In the second group, on another 12 premolar teeth, mechanical root resorption was created by bur in two different sizes. The above mentioned steps were repeated the same as the first step. The images were observed by an expert endodontist and radiologist to find out whether there was root resorption or not. The data were analysed by Chi square test.

Results: Overall, the rate of correct diagnosis of acidic resorption in digital method (CMOS) was significantly higher than that of conventional method; however, in mechanical resorption the difference was not significant.

Conclusion: According to our study, digital radiographs are more effective and helpful than conventional images in diagnosis of external resorption. Variables such as size, shape of cavity, location and level of root resorption are effective in observers' ability in detection of root resorption.

Key words: Root resorption, dental radiography, digital radiography.

Corresponding Author: zahradalili@yahoo.com

J Mash Dent Sch 2011; 35(2): 73-84.

مؤلف مسؤول، نشانی: رشت، دانشکده دندانپزشکی، گروه رادیولوژی دهان، فک و صورت، تلفن: ۰۹۱۱۳۴۳۴۳۲

E-mail: zahradalili@yahoo.com

چکیده

مقدمه: تحلیل ریشه یکی از معضلات تشخیصی در درمان‌های اندودنتیک می‌باشد. با توجه به این که موفقیت درمان به تشخیص زودهنگام این پاتولوژی وابسته است، لذا به کارگیری ابزارهای مختلف تشخیصی اعم از تصاویر رادیوگرافی بر پایه فیلم و یا تصاویر دیجیتال و در نهایت تکنیک‌های پیشرفته تشخیصی حائز اهمیت است. لذا در این مطالعه گیرنده تصویری دیجیتال Complementary Metal Oxide Semiconductors (CMOS) و فیلم در تشخیص تحلیل خارجی ریشه مورد مقایسه قرار گرفت.

مواد و روش‌ها: در این مطالعه آزمایشگاهی، در گروه اول بر روی ریشه ۱۲ دندان پره مولر سالم که جهت درمان ارتودنسی کشیده شده بودند، پنجره‌ای به ابعاد ۲×۲mm در یکی از نواحی باکال، لینگوآل و یا پروگزیمال در دو مقطع سرویکال و میانی ایجاد شد و مابقی سطح دندان با لاک پوشانده شد. تحلیل ریشه در دو مرحله با اسید شبیه‌سازی شد. با دو گیرنده فیلم و سنسور CMOS در سه زاویه بدون شیفت و با شیفت پانزده درجه مزایای و دیستالی تصاویر رادیوگرافی تهیه شدند. در گروه دوم بر روی ۱۲ دندان پره مولر دیگر، حفره‌های فرزی در دو مرحله با اندازه‌های متفاوت تهیه نموده و بقیه مراحل شبیه گروه اول تکرار شد. تصاویر تهیه شده توسط یک نفر اندودونتیسست و یک نفر رادیولوژیست مجرب از نظر برای وجود یا عدم وجود تحلیل ریشه مورد بررسی قرار گرفتند. داده‌ها با آزمون مجذور کای آنالیز شد.

یافته‌ها: در مجموع تشخیص صحیح تحلیل اسیدی در تکنیک دیجیتال نسبت به متد کانونشنال (فیلم) اختلاف آماری قابل توجهی را نشان داد. در حالی که در تحلیل فرزی این اختلاف قابل توجه نبود.

نتیجه‌گیری: براساس نتایج این تحقیق سنسورهای دیجیتال در تشخیص تحلیل ریشه کمک کننده‌تر از تصاویر کانونشنال بوده و متغیرهایی نظیر اندازه و شکل حفره، موقعیت و سطوح تحلیل در قدرت تشخیص مشاهده‌گرها موثر هستند.

واژه‌های کلیدی: تحلیل ریشه، پرتونگاری دندان، پرتونگاری دیجیتال.

مجله دانشکده دندانپزشکی مشهد / سال ۱۳۹۰ دوره ۳۵ / شماره ۲: ۸۴-۷۳.

مقدمه

تحلیل ریشه دارای دو نوع خارجی و داخلی می‌باشد. تحلیل خارجی ریشه می‌تواند در اثر حرکات ارتودنسی پیچیده، ترومای دندان، ترنسپلنت، عفونت پالپ، سفید کردن دندان، درمان‌های پرپودنتال، فشار رویش کاین‌ها روی اینسایزورهای طرفی و یا همراه دندان‌های نهفته و ضایعات استخوانی رخ دهد.^(۱،۲)

تشخیص تحلیل اولیه ریشه برای مشخص نمودن دندان‌هایی که در خطر تحلیل شدید هستند حائز اهمیت می‌باشد. اما رادیوگرافی‌های معمولی به اندازه کافی حساس نیستند تا بتوانند آن را به خوبی نشان دهد. Laux و همکارانش با بررسی همزمان رادیولوژیک و هیستولوژیک ۱۰۴ دندان که ضایعه آپیکال داشتند متوجه شدند که فقط در ۷ درصد موارد نتایج رادیوگرافی توانسته بود تحلیل ریشه را نشان دهد.^(۳)

اولیه تحلیل آپیکال ریشه، ۴۴ تصویر رادیوگرافی معمولی و دیجیتال از پره مولر فک پایین مورد مقایسه قرار گرفتند و هیچ تفاوت قابل توجهی بین دو روش رادیوگرافی در تشخیص حفره دیده نشد ولی حساسیت به طور قابل توجهی در هر کدام از تکنیک‌ها بر اساس اندازه حفره افزایش یافت. به طوری که حساسیت تشخیصی متد دیجیتال از ۲۷ درصد به ۷۵ درصد و متد معمولی از ۲۹ درصد به ۸۳ درصد افزایش یافت.^(۴)

Borg و همکارانش کیفیت تصاویر تهیه شده با Photo Stimulable Charge Coupled Device (CCD) و فیلم معمولی را مورد ارزیابی قرار دادند و متوجه شدند که تصاویر PSP دارای رتبه کیفیت تصویری بالاتر در دامنه اکسپوژر وسیع‌تر می‌باشد. در حالی که Solid-stateها در رده پایین‌تری بوده و دامنه اکسپوژر کمتری داشتند.^(۵)

Westphalen و همکاران به مقایسه متدهای

در مطالعه Levander و همکاران در مورد تشخیص

(۰/۵mm و ۰/۲۵mm) به ندرت قابل تشخیص هستند، ضمناً دوز اشعه کمتری هم به بیمار می‌رسد.^(۹)

در بررسی توانایی توموگرافی در ارزیابی تحلیل توسط da Silveria و همکاران، CT توانست در مجموع ۸۹/۳٪ موارد تحلیل ریشه را که شامل ۷/۲۲٪ دیفکت‌های آپیکال، ۷/۹۷٪ دیفکت‌های میانی ریشه و ۷/۹۷٪ دیفکت‌های سرویکال ریشه می‌باشد را تشخیص دهد. نتیجه این تحقیق نشان داد که CT در تشخیص تحلیل بسیار موثرتر ولی میزان دوز اشعه دریافتی بیمار بیشتر بود و زمانی استفاده می‌شود که لازم و ضروری باشد.^(۱۰)

در بررسی مقایسه‌ای تشخیص تحلیل مصنوعی و خارجی ریشه با استفاده از رادیوگرافی کانونشنال، CCD و PSP، زمانی که سه تصویر با زوایای مختلف در کنار همدیگر قرار گرفتند میزان تشخیص مشاهده‌گران افزایش یافت. و با تغییر زاویه عمودی میزان تشخیص صحیح بیشتری نسبت به شیفت میال و دیستال وجود داشت.

حفرات ناحیه آپیکال کمترین میزان تشخیص را داشتند و حفرات باکال نیز کمتر از حفرات پروگزیمال تشخیص داده می‌شدند و بیشترین حفراتی که تشخیص داده شدند حفرات پروگزیمال و سرویکال بودند. دقت تشخیص ارتباط مستقیمی با اندازه حفرات داشت به طوری که حفرات کوچک تنها در ۸/۱۲٪ موارد قابل تشخیص بودند. براساس این تحقیق تصاویر CCD و کانونشنال دارای کیفیتی مشابه و بالاتر از کیفیت PSP جهت تشخیص تحلیل ریشه بودند. این نتایج شاید به علت رزولوشن پایین PSP، مکانیسم اسکن، کیفیت فسفرپلیت و محدودیت نرم افزاری باشد.^(۱۱)

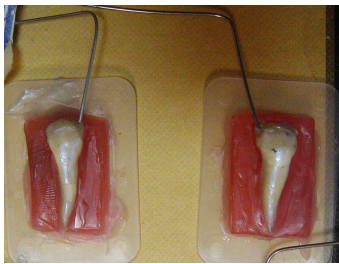
نکته قابل توجه اینکه در مطالعاتی که از تصاویر دیجیتالی برای تشخیص تحلیل ریشه استفاده می‌شد تنها از گیرنده تصویری CCD استفاده شده بود در حالی که در

تصویربرداری دیجیتال و معمولی برای تعیین تحلیل خارجی شبیه‌سازی شده ریشه پرداختند. نتایج این تحقیق نشان داد که تعداد حفره‌های مشاهده شده به وسیله مشاهده‌گران در متد دیجیتال و به ویژه در مورد حفره‌های کوچک و متوسط به طور قابل توجهی بهتر و بیشتر بود. ضمناً تعداد حفره‌های متوسط مشاهده شده بیشتر از حفره‌های کوچک برای هر دو متد تصویربرداری بود. نتایج اختلاف قابل توجهی را در تعداد حفره‌های مشاهده شده به وسیله اندودونتیسست و دندانپزشک عمومی با دو تکنیک تصویربرداری نشان داد اما این مساله در مورد رادیولوژیست صادق نبود.^(۶)

Borg و همکاران حفراتی با قطر ۱/۲mm و عمق ۰/۶ تا ۰/۹mm تهیه کردند و رادیوگرافی‌هایی را با زاویه صفر درجه بررسی نمودند و تفاوت قابل ملاحظه‌ای بین دو تکنیک نیافتند. در آن تحقیق مشاهده‌گران می‌توانستند دانسیته و روشنی تصویر را تغییر دهند.^(۷)

Digital Subtraction (تفریق دیجیتالی) به طور قابل توجهی در تشخیص و تعیین گستره تحلیل ریشه شبیه‌سازی شده موثر بود.^(۸) محققان دیگری بیان کردند که متد تشخیصی نظیر رادیوگرافی دیجیتال و تصویربرداری تفریقی دیجیتال تا حدی در تشخیص تحلیل خارجی ریشه به ویژه وقتی که ضایعه در سطح باکال یا لینگوال ریشه است، موثر می‌باشد.^(۹)

برخی از محققین از سیستم (TACT) Tuned_Aperture_Computed_Tomography با نرم‌افزاری که به آنها اجازه می‌داد تصاویر برشی تهیه کنند جهت تشخیص تحلیل خارجی ریشه استفاده نمودند. آنها دریافتند که این تکنیک از تکنیک کانونشنال بهتر می‌باشد. با تکنیک TACT ۶۰٪ ضایعات کوچک با تحلیل خارجی ریشه تشخیص داده می‌شود اما ضایعات کوچک‌تر



تصویر ۱: تصاویر دندان‌های آماده جهت انجام تحقیق

بعد از این مرحله تصاویر رادیوگرافی با دو گیرنده فیلم کداک (Kodak, USA) با سرعت E با شرایط اکسپوژر (66kv و 0.16 sec) و گیرنده CMOS (Schick, USA) با شرایط اکسپوژر (57kv و 0.10sec)، در سه زاویه بدون شیفت، با شیفت پانزده درجه مزبالی و دیستالی توسط تیوب رادیوگرافی پلان مکا (Finland, Helsinki) تهیه شدند (تصویر ۲). با هر گیرنده ۳۶ تصویر و در مجموع ۷۲ تصویر رادیوگرافی تهیه شد. سپس دندان‌ها به آرامی از روی موم جدا شده و در محلول پوسیدگی زای مصنوعی حاوی $2/2 \text{ mmol/PO}_4\text{L}$ و اسیداستیک 50 mmol/L با $\text{PH } 4/4$ یکبار به مدت ۲۴ ساعت و بار دوم به مدت ۴۸ ساعت قرار داده شدند. دندان‌ها از محلول خارج شده و بعد از شستشو با آب کافی و خشک نمودن آنها، با دقت در محل قبلی خود درون موم مانع شدند و رادیوگرافی‌ها مانند مرحله قبل تهیه شدند. تصاویر تهیه شده توسط دو نفر مشاهده‌گر یک نفر اندودونتیست و یک نفر رادیولوژیست مجرب برای وجود یا عدم وجود تحلیل ریشه با ذکر موقعیت آن بر روی یک کامپیوتر و یک نگاتوسکوپ مورد بررسی قرار گرفت. تصاویر از زوایای متفاوت یک دندان در کنار یکدیگر و با آگاهی دادن از نوع زاویه به مشاهده‌گران عرضه شد.

مطالعه حاضر گیرنده CMOS بکار گرفته شده است. ضمناً با توجه به ماهیت تحلیل، شبیه‌سازی آن به فرم حفره می‌تواند در تعمیم یافته‌های آن به نوع طبیعی اشکال ایجاد نماید، لذا در این تحقیق از هر دو نوع تحلیل ریشه، اسیدی که شاید شبیه‌تر به فرم حقیقی باشد و نوع فرزی استفاده شد.

مواد و روش‌ها

این مطالعه آزمایشگاهی بر روی دو نوع تحلیل ریشه بازسازی شده صورت پذیرفت. در گروه اول ۱۲ دندان پره مولر سالم که صرفاً جهت درمان ارتودنسی کشیده شده بودند، انتخاب شدند. ابتدا با فرز بر روی سطح تاج دندان‌ها خراش ایجاد شد و سپس برای غوطه ور کردن آسان دندان‌ها در داخل محلول، سیم ارتودنسی شماره هشت به کمک کامپوزیت به هر دندان فیکس شد.

بر روی ریشه هر دندان پنجره‌ای به ابعاد $2 \times 2 \text{ mm}$ بر روی یکی از سه سطح باکال، لینگوال و مزبالی و در یکی از دو موقعیت یک سوم سرویکالی و یک سوم میانی تعبیه شد و بقیه سطح ریشه دندان‌ها با لاک ناخن پوشیده شد. جهت اطمینان بیشتر از عدم وجود لاک در ناحیه پنجره و نفوذ بهتر اسید سطح پنجره با فرز Inverted خراش داده شد. هر دندان توسط موم رز روی صفحات پلاستیکی ثابت شد (تصویر ۱) و دستگاهی جهت تثبیت زوایای عمودی و افقی طراحی شد تا دندان‌ها و دتکتورهای رادیوگرافی درون آن قرار داده شوند به نحوی که فاصله و زوایا برای کلیه دندان‌ها و در طی مراحل مختلف ثابت باشد. فاصله تیوب از دندان ۱۵cm تعیین شد و در مسیر آن شیشه‌ای به ضخامت ۲cm جهت بازسازی بافت نرم قرار داده شد.

پاسخ ها بدین گونه بررسی شدند:

مثبت حقیقی: تشخیص صحیح تحلیل ریشه در یک ناحیه، منفی حقیقی: تشخیص صحیح عدم وجود تحلیل ریشه در یک ناحیه، مثبت کاذب: تشخیص اشتباه تحلیل ریشه در ناحیه‌ای که تحلیل ایجاد نشده و منفی کاذب: عدم تشخیص تحلیل ریشه در ناحیه‌ای که تحلیل ایجاد شده است.

اطلاعات در نرم‌افزار SPSS با ویرایش ۱۶ جمع‌آوری شدند و درصد تشخیص صحیح توسط مشاهده‌گرها براساس میزان تحلیل ریشه و موقعیت آن در هر یک از متدهای فوق بررسی شد. داده‌ها با استفاده از آزمون مجذور کای و مک نیمار در سطح معنی داری مورد مقایسه قرار گرفتند.

یافته‌ها

در این مطالعه آزمایشگاهی بعد از ایجاد حفرات اسیدی و فرزی از هر دندان با دو تکنیک رادیو گرافی و در هر تکنیک با ۳ سه زاویه (ارتو، مزیال و دیستال) تصویر تهیه شد و این تصاویر هر کدام توسط دو مشاهده‌گر مستقل (یک نفر اندودنتیست و یک نفر رادیولوژیست) مورد ارزیابی قرار گرفتند. مقایسه درصد تشخیص صحیح توسط مشاهده‌گرها در هر یک از متدهای فوق با استفاده از آزمون مجذور کای و با سطح معنی داری $P < 0.05$ صورت پذیرفت. در مجموع ۴ حفره (۱۲ عدد در هر گروه)، بزرگ و کوچک فرزی و بزرگ و کوچک اسیدی در این مطالعه ایجاد و بررسی شد.

۱- مقایسه مشاهده‌گران

در حفرات اسیدی میزان تشخیص صحیح اندودنتیست ۶۷/۲٪ و میزان تشخیص صحیح رادیولوژیست ۱۳/۹٪ بود که در مجموع اختلاف آماری قابل توجهی را نشان ندادند ($P=0.31$).



تصویر ۲: نحوه تنظیم تیوب با و بدون زاویه

در گروه دوم، مطالعه با ایجاد یک حفره کوچک (به قطر ۱ میلی‌متر و عمق ۰/۵ میلی‌متر) و یک حفره بزرگ (به قطر ۲ میلی‌متر و عمق ۱ میلی‌متر) توسط فرز فیشور در شش حالت تکرار گردید و تصاویر به همان فرم قبلی تهیه و توسط دو مشاهده‌گر قبلی خوانده شدند.

فیلم‌ها در پرسوسور (Peri Poro (USA)، با داروی ظهور و ثبوت (Champion, Germany) و در شرایط یکسان (زمانی که دارو تازه تعویض شده بود) ظاهر شدند. در نهایت تصاویر CMOS به فایل‌هایی با فرمت JPEG تبدیل شدند. استفاده از ذره‌بین در مورد تصاویر رادیوگرافی و نرم‌افزار Zooming برای تصاویر CMOS، برای دو مشاهده‌گر به دلخواه آنها آزاد بود. در تمامی مراحل عمل‌کننده، عوامل، دستگاه‌ها و محل تهیه رادیوگرافی‌ها ثابت بودند.

به این ترتیب ۴۳۲ تصویر به دست آمده توسط یک نفر اندودنتیست و یک نفر رادیولوژیست مجرب برای وجود یا عدم وجود تحلیل ریشه با ذکر موقعیت آن بر روی یک کامپیوتر و یک نگاتوسکوپ مورد بررسی و تجزیه و تحلیل قرار گرفت و توافق بین آنها ملاک عمل قرار گرفت.

در مجموع در تشخیص صحیح تحلیل اسیدی بین دو موقعیت سرویکال و میانی اختلاف معنی داری وجود نداشت، در حالی که در مورد حفرات ایجاد شده با فرز این اختلاف معنی دار بود و حفرات ناحیه میانی بهتر قابل تشخیص بودند (جدول ۲).

در متد تصویربرداری با CMOS تشخیص حفرات اسیدی در ناحیه سرویکال از میانی بهتر بوده است. در هر دو متد تصویربرداری تشخیص صحیح حفرات ایجاد شده با فرز در ناحیه میانی ریشه بهتر از ناحیه سرویکال بوده است (جدول ۳).

۵- مقایسه اندازه حفره

در بررسی مقایسه‌ای بین میزان تشخیص صحیح تحلیل بین حفرات اسیدی بزرگ و کوچک تفاوت وجود نداشت (P=۰/۳۲) اما در حفره فرزی بین آنها تفاوت قابل توجه مشاهده شد و حفرات بزرگ بهتر تشخیص داده شدند (P<۰/۰۰۱).

در مجموع در تشخیص صحیح تحلیل خارجی ریشه بین حفرات اسیدی کوچک و بزرگ با دو متد تصویربرداری تفاوت قابل توجهی وجود نداشت. در هر دو تکنیک رادیوگرافی حفرات بزرگ فرزی از حفرات کوچک فرزی قابل تشخیص تر بودند و این تفاوت قابل توجه بود (جدول ۴).

۶- مقایسه موقعیت افقی تحلیل

در حفرات فرزی میزان تشخیص صحیح اندودنتیست ۹۵/۸٪ و رادیولوژیست ۹۳/۸٪ بود که باز هم اختلاف آماری نداشتند (P=۰/۴۲).

لذا در انجام مقایسه‌های انجام شده در این مطالعه از مجموع اطلاعات دو مشاهده گراستفاده شده است

۲- مقایسه تکنیک‌های مختلف

در مقایسه بین رادیوگرافی‌های دیجیتال (CMOS) با رادیوگرافی‌های کانونشال نتایج به شرح جداول ۱ تا ۴ به دست آمد.

در مجموع در تشخیص تحلیل ریشه اسیدی اختلاف تکنیک دیجیتال و معمولی قابل توجه بود. در حالی که در مورد حفرات ایجاد شده با فرز این اختلاف معنی دار نبود. ۳- تشخیص صحیح تحلیل خارجی ریشه بر اساس نوع حفره

با توجه به جدول ۱ در مجموع ۲۸۸ نمونه فیلم و CMOS میزان تشخیص صحیح تحلیل در حفرات اسیدی ۲۹ مورد (۱۰/۱ درصد) بوده و در حفرات فرزی ۲۷۳ مورد (۹۴/۸ درصد) بوده است که این اختلاف معنی دار بود (P<۰/۰۰۱). همچنین در حفرات اسیدی درصد موارد صحیح CMOS بیشتر از فیلم بود (P=۰/۰۰۳).

۴- مقایسه موقعیت عمودی وجود تحلیل

محل وجود تحلیل در دو بعد مورد مقایسه و ارزیابی قرار گرفت: یکی از نظر محل عمودی تحلیل (میانی و سرویکال ریشه) و دیگری از نظر محل افقی تحلیل (ارتو و پروگزیمال)

جدول ۱: مقایسه دو متد تصویربرداری در تشخیص صحیح تحلیل ریشه در حفرات شبیه سازی شده با اسید و فرز

نوع حفره	تعداد کل موارد	CMOS		فیلم	آزمون
		تعداد (درصد)	تعداد (درصد)		
		موارد صحیح	موارد صحیح	موارد صحیح	
اسیدی	۱۴۴	۲۲ (۱۵/۳)	۷ (۴/۹)		$P=۰/۰۰۳$
فرزی	۱۴۴	۱۳۸ (۹۵/۸۳)	۱۳۵ (۹۳/۷۵)		$P=۰/۴۲۶$

جدول ۲: مقایسه میزان تشخیص صحیح تحلیل در حفرات شبیه سازی شده با اسید و فرز بر اساس موقعیت عمودی تحلیل ریشه

نوع حفره	تعداد کل موارد	سرویکال		میانی	آزمون
		تعداد (درصد)	تعداد (درصد)		
		موارد صحیح	موارد صحیح	موارد صحیح	
اسیدی	۱۴۴	۱۸ (۱۲/۵)	۱۱ (۷/۶)		$P=۰/۱۷$
فرزی	۱۴۴	۱۲۹ (۸۹/۶)	۱۴۴ (۱۰۰)		$P<۰/۰۰۱$

جدول ۳: مقایسه میزان تشخیص صحیح تحلیل در حفرات شبیه سازی شده با اسید و فرز بر اساس موقعیت عمودی تحلیل به تفکیک دو متد

تصویربرداری

نوع حفره	متد تصویربرداری	تعداد کل موارد	ناحیه سرویکال		ناحیه میانی	آزمون آماری
			تعداد (درصد)	تعداد (درصد)		
			موارد صحیح	موارد صحیح	موارد صحیح	
حفره اسیدی	فیلم	۷۲	۲ (۲/۷۸)	۵ (۶/۹۴)		$P=۰/۲۴$
	CMOS	۷۲	۱۶ (۲۲/۲۲)	۶ (۸/۳۳)		$P=۰/۰۲۱$
حفره فرزی	فیلم	۷۲	۶۳ (۸۷/۵)	۷۲ (۱۰۰/۰)		$P=۰/۰۰۲$
	CMOS	۷۲	۶۶ (۹۱/۶۷)	۷۲ (۱۰۰/۰)		$P=۰/۰۱۲$

جدول ۴: مقایسه میزان تشخیص صحیح تحلیل در حفرات کوچک و بزرگ اسیدی و فرزی به تفکیک نوع متد تصویربرداری

نوع حفره	متد تصویربرداری	تعداد کل موارد		آزمون آماری
		حفره کوچک (درصد) تعداد	حفره بزرگ (درصد) تعداد	
حفره اسیدی	فیلم	۵ (۶/۹۴)	۲ (۲/۷۸)	$P=۰/۲۴۵$
	CMOS	۷ (۹/۷۲)	۱۵ (۲۰/۸۳)	$P=۰/۰۶۴$
حفره فرزی	فیلم	۶۳ (۸۷/۵)	۷۲ (۱۰۰/۰)	$P=۰/۰۰۲$
	CMOS	۶۶ (۹۱/۷)	۷۲ (۱۰۰/۰)	$P=۰/۰۱۲$

جدول ۵: مقایسه میزان تشخیص صحیح تحلیل در حفرات شبیه سازی شده اسیدی و فرزی بر اساس موقعیت افقی تحلیل

نوع حفره	تعداد کل	پروگزیمال		آزمون آماری
		ارتو	پروگزیمال	
حفره اسیدی	تعداد کل	۱۹۲	۹۶	$P<۰/۰۰۱$
	(درصد) تعداد موارد صحیح	۳ (۱/۵۶)	۲۶ (۲۷/۱)	
حفره فرزی	تعداد کل	۱۹۲	۴۸	$P<۰/۰۰۱$
	(درصد) تعداد موارد صحیح	۱۷۷ (۹۲/۱۸)	۴۸ (۱۰۰/۰)	

مورد از ۴۸ مورد) و ۳/۱٪ حفرات ارتو (۳ مورد از ۹۶ مورد) درست تشخیص داده شدند.

اما در مجموع در هر دو تکنیک اختلاف قابل توجهی بین تشخیص‌های صحیح حفرات اسیدی ناحیه پروگزیمال و ارتو مشاهده شد ($P<۰/۰۰۱$).

تشخیص صحیح حفرات فرزی در رادیوگرافی معمولی ۹۳/۸ درصد بود به طوری که ۱۰۰٪ حفرات ناحیه پروگزیمال یعنی ۴۸ مورد و ۹۰/۶ درصد حفرات ارتو (۸۷ مورد) درست تشخیص داده شدند.

تشخیص صحیح حفرات فرزی در CMOS ۹۵/۸٪ بود به طوری که ۱۰۰٪ حفرات ناحیه پروگزیمال و ۹۳/۸ درصد حفرات ارتو (۹۰ مورد) درست تشخیص داده شدند.

در حفرات اسیدی و فرزی تشخیص صحیح حفرات در ناحیه پروگزیمال نسبت به حفرات ارتو به طور معنی‌داری بیشتر بوده است و در حفرات فرزی برعکس (جدول ۵).

۷- مقایسه تحلیل در موقعیت افقی در تکنیک‌های مختلف رادیوگرافی

در رادیوگرافی معمولی ۴/۹ درصد بود به طوری که ۱۴/۶٪ از حفرات اسیدی پروگزیمال (۷ مورد از ۴۸ مورد) درست تشخیص داده شدند و هیچ درصدی از ۹۶ حفره ارتو درست تشخیص داده نشدند.

تشخیص صحیح حفرات اسیدی در CMOS ۱۵/۳٪ بود به طوری که ۳۹/۶٪ از حفرات اسیدی پروگزیمال (۱۹

تفاوت معنی‌داری بین دو مشاهده‌گر نبود و لذا اطلاعات به دست آمده از دو مشاهده‌گر به صورت جداگانه مورد ارزیابی قرار نگرفت و به عنوان یک نفر در نظر گرفته شد. نکته قابل توجه این بود که زمانی که حفرات از حالت حفرات مکانیکی (شبیه سازی شده با فرز) به حفرات شیمیایی (شبیه سازی شده با اسید) تبدیل می‌شد اهمیت نوع تکنیک برجسته‌تر بود به طوری که تکنیک دیجیتال در تشخیص کمک کننده‌تر گردید. در تحلیل ریشه فرزی بی‌تردید به دلیل لبه‌های تیز و واضح حفره و وجود هوا در آن در مقایسه با نوع بیولوژیک که حالت پخش دارد و با بافت بیولوژیکی پر شده، تشخیص آسان‌تر خواهد شد.^(۱۲) این نتیجه در مطالعه ما نیز بدون در نظر گرفتن نوع تکنیک و یا اندازه حفره و یا موقعیت عمودی آن ملموس بود. بدین معنی که میزان تشخیص صحیح در حفرات فرزی ۹۴/۸ درصد بود، در حالی که در حفرات اسیدی که به حفرات واقعی شباهت بیشتری داشتند تنها ۱۰/۱ درصد بوده که این تفاوت کاملاً معنی‌دار بود.

میزان تشخیص صحیح حفرات فرزی در سطح پروگزیمال در رادیوگرافی معمولی نسبت به سطح ارتو به صورت قابل توجهی بهتر بود ($P=۰/۰۳$) در حالی که این اختلاف در مورد تکنیک CMOS از نظر آماری قابل توجه نبود ($P=۰/۰۷$).

۸- مقایسه جواب‌های کاذب (جدول ۶)

بحث

در مطالعات کلینیکی فاکتورهای متعددی در تشخیص تحلیل ریشه تاثیرگذار هستند که می‌توان به زاویه اشعه، زمان اکسپوژر، حساسیت گیرنده‌های تصویری، زمان پروسسینگ، شرایط مشاهده تصاویر، موقعیت و محل تحلیل ریشه و موقعیت کلینیکی دندان اشاره نمود. با تمام این پیچیدگی‌ها در بسیاری از بیماران در صورت تشخیص اولیه و حذف عامل تحریکی، سطح ریشه ترمیم می‌شود و هر چقدر درمان زودتر شروع شود، تحلیل ریشه در طولانی مدت از شدت کمتری برخوردار خواهد بود. نتایج به دست آمده در این تحقیق به گونه‌ای بود که

جدول ۶: مقایسه جواب‌های کاذب در حفرات اسیدی و فرزی به تفکیک نوع رادیوگرافی

نوع حفره	متد تصویر برداری	منفی کاذب (درصد) تعداد	مثبت کاذب (درصد) تعداد
حفره اسیدی	فیلم	۱۲۹ (۸۹/۶)	۸ (۵/۶)
	CMOS	۱۱۶ (۸۰/۶)	۶ (۴/۲)
حفره فرزی	فیلم	۹ (۶/۲)	۰ (۰)
	CMOS	۶ (۴/۲)	۰ (۰)

ایجاد شده با اسید، میزان منفی کاذب $۰.۸۹/۶$ و مثبت کاذب $۰.۵/۶$ بود در حالی که این مقادیر در تصاویر CMOS به ترتیب $۰.۸۰/۶$ و $۰.۴/۲$ گزارش شد. همچنین در حفرات ایجاد شده با فرز میزان منفی کاذب در رادیوگرافی کانونشنال $۰.۶/۲$ و در تصاویر CMOS $۰.۴/۲$ بود و مثبت کاذب در هر دو مورد صفر بود.

بر اساس موقعیت تحلیل ریشه، میزان تشخیص صحیح حفرات اسیدی تفاوتی را بین ناحیه میانی و گردنی ریشه نشان نداد، به عبارتی این تحلیل‌ها به علت اینکه پخش هستند ذاتاً تشخیص را دشوار می‌سازند و حتی تفاوت قطر ناحیه میانی و گردنی چندان تاثیرگذار نبود. در حالی که حفرات مکانیکی، در قطر کمتر ناحیه میانی بهتر تشخیص داده شدند. ضمناً بر اساس نتایج این تحقیق، اگرچه در تکنیک دیجیتال تفاوت در میزان تشخیص صحیح بر اساس موقعیت میانی یا گردنی ریشه در حفرات اسیدی معنی‌دار بود، اما این تغییر بر اساس موقعیت قرارگیری تحلیل در بعد عمودی قابل توجه نیست.

اما در حفرات فرزی، حفرات موجود در ناحیه میانی در هر دو متد تصویربرداری بهتر مشاهده شدند. به عبارتی ضخامت کمتر ناحیه میانی سبب می‌شود که لبه‌های تیز و مشخص حفرات فرزی بهتر تشخیص داده شوند. ضمناً سوپرایمپوز شدن سایه حفرات بر روی پالپ چمبر و یا ناحیه گشاد کانال می‌تواند عامل تشخیص ضعیف‌تر تحلیل ناحیه سرویکال باشد.

در مجموع مشابه بسیاری از مطالعات دیگر^(۱۳-۱۱و۱۶) حفرات فرزی با اندازه بزرگ‌تر بهتر قابل مشاهده بودند و متاثر از نوع تکنیک کاربردی نبودند.

در حفرات اسیدی که شباهت بیشتری به واقعیت دارد میزان تشخیص صحیح در رادیوگرافی دیجیتال (CMOS) نسبت به رادیوگرافی معمولی بهتر و معنی‌دار بود. در حفرات ایجاد شده با فرز مقایسه میزان تشخیص صحیح تحلیل در رادیوگرافی دیجیتال (CMOS) با رادیوگرافی معمولی معنی‌دار نبود.

در مورد حفرة‌های فرزی نتایج تحقیق ما مشابه تحقیق Levander و همکاران بود. قابل توجه این که سیستم دیجیتال مورد استفاده در تحقیق آنها Sens-A-Ray بود.^(۴) در مطالعه Borg و همکاران نیز تفاوتی بین PSP و CCD (نوع دیجیتال) با رادیوگرافی کانونشنال در تعیین تحلیل ریشه مشابه سازی شده وجود نداشت.^(۷) در حالی که Westphalen و همکاران^(۶) نشان دادند که رادیوگرافی دیجیتال بر رادیوگرافی معمولی ارجح است و دریافتند که این اختلاف می‌تواند ناشی از امکان بزرگنمایی تصاویر دیجیتال باشد.

در مطالعه Kamburoğlu و همکاران فیلم Kodak Insight و CCD با رزولوشن بالا (Sopix) در تشخیص تحلیل ریشه مشابه اما از Orex digident PSP بهتر بودند. در مطالعه ایشان از ابزار تشدید سایه‌ها (Enhancement) استفاده نشد. این نتایج می‌تواند ناشی از رزولوشن پایین PSP، مکانیسم اسکن، کیفیت صفحه فسفری و نسبت سیگنال به نویز ضعیف و محدودیت نرم‌افزاری باشد.^(۱۱)

بر اساس یکی از تحقیقات انجام شده رادیوگرافی کانونشنال در تشخیص تحلیل ریشه $۰.۵۱/۹$ موارد نتیجه منفی کاذب و در $۰.۱۵/۳$ موارد مثبت کاذب داشته است.^(۹) در تحقیق ما نیز در تصاویر کانونشنال در حفرات

موثر دانستند و همانند مطالعات دیگر^(۱۱و۱۴) پیشنهاد می‌شود که اینگونه بررسی‌ها در سه زاویه مختلف صورت پذیرد.

از جمله محدودیت‌ها و اشکالاتی که در این تحقیق می‌توان بدان اشاره نمود عدم شبیه سازی بافت سخت اطراف دندان به علت تعداد زیاد رادیوگرافی‌ها و عدم همخوانی کامل دندان‌های به کار رفته در ساکت‌های فک پایین جسد می‌باشد.

نتیجه گیری

بر اساس نتایج این تحقیق سنسورهای دیجیتالی از تصاویر کانونشنال در تشخیص تحلیل ریشه کمک کننده‌تر بوده و متغیرهایی نظیر اندازه و شکل حفره، موقعیت و سطوح تحلیل در قدرت تشخیص مشاهده‌گرها موثر هستند.

تشکر و قدردانی

نویسندگان مقاله از معاونت پژوهشی دانشگاه علوم پزشکی گیلان به دلیل تصویب و حمایت مالی از این طرح پژوهشی سپاسگزاری می‌نمایند. ضمناً از سرکار خانم زهرا عطرکار روشن به خاطر همکاری ایشان در بررسی آماری تقدیر می‌گردد.

در تحقیق ما، هم حفرات ایجاد شده با فرز و هم حفرات ایجاد شده با اسید در ناحیه پروگزیمال (چه گردنی و چه میانی) نسبت به نواحی باکال و لینگوال به صورت معنی‌داری راحت‌تر تشخیص داده شدند. که این مساله می‌تواند به علت سوپرایمپوز شدن حفرات باکال و لینگوال بر روی کانال ریشه باشد که موجب کاهش توانایی تشخیص شده است.

در مطالعه‌ای مشابه حفرات در ناحیه پروگزیمال (چه گردنی و چه میانی) راحت‌تر تشخیص داده شدند. در آن تحقیق نواحی باکال و پروگزیمال آپیکال مشکل‌ترین نواحی تشخیص تحلیل را داشتند.^(۱۱) بر اساس تحقیق ما در حفرات ایجاد شده با فرز میزان تشخیص صحیح در حفرات بزرگ نسبت به حفرات کوچک به صورت معنی‌داری بهتر بود. ولی در حفرات ایجاد شده با اسید میزان تشخیص صحیح تحلیل ریشه بین حفرات کوچک و بزرگ اسیدی معنی‌دار نبود که این مساله شاید به علت آن باشد که قرار دادن دندان‌ها برای ۲۴ ساعت دوم در داخل اسید با وجود آنکه PH اسید نیز کاهش یافته بود نتوانسته بود دکلسیفیکاسیون موثری را با ایجاد عمق نفوذ بیشتر ایجاد نماید. در مجموع مشاهده‌گران تغییرات زاویه افقی را در بهبود تشخیص

منابع

1. Ericson S, Bjerklind K, Falahat B. Does the canine dental follicle cause resorption of permanent incisor roots? A computed tomographic study of erupting maxillary canines. Angle Orthod 2002; 72(2): 95-104.
2. Fuss Z, Tsesis I, Lin S. Root resorption-diagnosis, classification and treatment choices based on stimulation factors. Dent Traumatol 2003; 19(4): 175-82.

3. Laux M, Abbott PV, Pajarola G, Nair PN. Apical inflammatory root resorption: A correlative radiographic and histological assessment. *Int Endod J* 2000; 33(6): 483-93.
4. Levander E, Bajka R, Malmgren O. Early radiographic diagnosis of apical root resorption during orthodontic treatment: A study of maxillary incisors. *Eur J Orthod* 1998; 20(1): 57-63.
5. Borg E, Grondahl HG. On the dynamic range of different X-ray photon detectors in intra-oral radiography. A comparison of image quality in film, charge-coupled device and storage phosphor systems. *Dentomaxillofac Radiol* 1996; 25(2): 82-8.
6. Westphalen VP, Gomes de Moraes I, Westphalen FH, Martins WD, Souza PH. Conventional and digital radiographic methods in the detection of simulated external root resorptions: A comparative study. *Dentomaxillofac Radiol* 2004; 33(4): 233-5.
7. Borg E, Källqvist A, Gröndahl K, Gröndahl HG. Film and digital radiography for detection of simulated root resorption cavities. *Oral Surg Oral Med Oral Pathol Oral Radiol Endod* 1998; 86(1): 110-4.
8. Hintze H, Wenzel A, Andreasen FM, Swerin I. Digital subtraction radiography for assessment of simulated root resorption cavities. Performance of conventional and reverse contrast modes. *Endod Dent Traumatol* 1992; 8(4): 149-54.
9. Nance RS, Tyndall D, Levin LG, Trope M. Diagnosis of external root resorption using TACT (tuned-aperture computed tomography). *Endod Dent Traumatol* 2000; 16(1): 24-8.
10. da Silveira HL, Silveira HE, Liedke GS, Lermen CA, Dos Santos RB, de Figueiredo JA. Diagnostic ability of computed tomography to evaluate external root resorption *in vitro*. *Dentomaxillofac Radiol* 2007; 36(7): 393-6.
11. Kamburoglu K, Tsesis I, Kfir A, Kaffe I. Diagnosis of artificially induced external root resorption using conventional intraoral film radiography, CCD, and PSP: An ex vivo study. *Oral Surg Oral Med Oral Pathol Oral Radiol Endod* 2008; 106(6): 885-91.
12. Kang BC, Farman AG, Scarfe WC, Goldsmith LJ. Mechanical defects in dental enamel vs. natural dental caries: Observer differentiation using Ektaspeed plus film. *Caries Res* 1996; 30(2): 156-62.
13. Chapnick L. External root resorption: An experimental radiographic evaluation. *Oral Surg Oral Med Oral Pathol Oral Radiol Endod* 1989; 67(5): 578-82.
14. Goldberg F, De Silvio A, Dreyer C. Radiographic assessment of simulated external root resorption cavities in maxillary incisors. *Endod Dent Traumatol* 1998; 14(3): 133-6.

Archives of SID