

بررسی تغییرات میزان باز شدن دهان به دنبال جراحی ساژیتال اسپلیت دو طرفه فک تحتانی در بیماران مبتلا به پروگناتیسم فک پایین

برات الله شبان*، مجید عشق پور*#، مسعود یعقوبی**، فاطمه شهریار**، حبیب الله اسماعیلی***

* استادیار گروه جراحی دهان، فک و صورت دانشکده دندانپزشکی دانشگاه علوم پزشکی مشهد

** دستیار تخصصی گروه ارتودانتیکس دانشکده دندانپزشکی دانشگاه علوم پزشکی مشهد

*** دندانپزشک

**** دانشیار آمار زیستی و مرکز تحقیقات علوم بهداشتی دانشکده بهداشت دانشگاه علوم پزشکی مشهد

تاریخ ارائه مقاله: ۸۹/۳/۱۲ - تاریخ پذیرش: ۸۹/۹/۲۲

Evaluation of Maximum Mouth Opening after Bilateral Sagittal Split Osteotomy in Patients with Mandibular Prognathism

Baratoallah Shaban*, Majid Eshghpour*#, Masoud Yaghoobi**, Fatemeh Shahriar***, Habibollah Esmaeili****

* Assistant Professor, Dept of Oral & Maxillofacial Surgery, School of Dentistry, Mashhad University of Medical Sciences, Mashhad, Iran.

** Resident of Orthodontics, Dept of Orthodontics, School of Dentistry, Mashhad University of Medical Sciences, Mashhad, Iran.

*** Dentist

**** Associate Professor, Dept of Biostatistics, Faculty of Health Sciences, Mashhad University of Medical Sciences, Mashhad, Iran.

Received: 2 June 2010; Accepted: 13 December 2010

Introduction: Mandibular prognathism is one of the most common skeletal disorders in Iranian population and so mandibular setback surgery is one of the most common surgeries in Oral & Maxillofacial area. Ramus Sagittal Osteotomy is one of the surgeries which is done for the purpose of mandibular setback or advancement. The purpose of this study was to evaluate the progress of maximum mouth opening (MMO) after bilateral sagittal split osteotomy (BSSO) surgery in patients with mandibular prognathism.

Materials & Methods: In this study, 36 patient's undergone BSSO surgery with Hunsck technique in order to correct mandibular prognathism, were taken into consideration. In all patients, fixation was done with three titanium screw in each side. Maximum mouth opening was measured before surgery and within 1, 3, 6 months after surgery. Repeated measurement was performed for data analysis ($\alpha=0.05$).

Results: In the patients 81.32% of maximum mouth opening was gained after one month, 92.1% after three months and nearly total recovery (98.94%) after 6 months of surgery.

Conclusion: The results confirm the concept that limitation in MMO is not a long lasting complication in bilateral sagittal split osteotomy surgery in patients with mandibular prognathism and it would approximately be as same as before surgery after six months.

Key words: Bilateral sagittal split osteotomy, mandible, maximum mouth opening, mandibular prognathism.

Corresponding Author: EshghpourM@mums.ac.ir

J Mash Dent Sch 2011; 35(1): 43-50.

چکیده

مقدمه: پروگناتیسم فک پایین یکی از اختلالات شایع اسکلتی در جامعه ایرانی می باشد و به همین دلیل جراحی های Setback فک پایین نیز یکی از جراحی های شایع در حیطه جراحی دهان، فک و صورت است. جراحی ساژیتال راموس یکی از جراحی هایی است که به منظور عقب

مولف مسؤل، نشانی: مشهد، میدان پارک، دانشکده دندانپزشکی، گروه جراحی دهان، فک و صورت، تلفن: ۰۵۱۱-۸۸۲۹۵۰۱-۱۵

E-mail: EshghpourM831@mums.ac.ir

بردن و نیز جلو کشیدن فک پایین انجام می‌شود. هدف از این مطالعه بررسی روند بهبود حداکثر میزان باز شدن دهان (Maximum Mouth Opening) متعاقب جراحی سازه‌ی اسپلیت دوطرفه فک تحتانی (BSSO) در بیماران مبتلا به پروگناتیسم فک پایین بود.

مواد و روش‌ها: در این مطالعه ۳۶ بیمار که به منظور تصحیح پروگناتیسم فک پایین تحت عمل جراحی BSSO با مدیفیکاسیون Hunsuck قرار گرفته بودند، مورد مطالعه قرار گرفتند. برای تمامی بیماران فیکساسیون داخلی با ۳ عدد پیچ تیتانیومی در هر طرف انجام گرفت. حداکثر میزان باز شدن دهان پیش از جراحی و با توالی ۱، ۳، ۶ ماه پس از عمل جراحی اندازه‌گیری شد. تحلیل داده‌ها با آزمون آماری Repeated measurement در سطح خطای $\alpha=0/05$ صورت گرفت.

یافته‌ها: بیماران، ۸۱/۳۲٪ از حداکثر باز شدن دهان قبل از جراحی را در طی ماه اول بعد از جراحی، ۹۲/۱٪ از آن را در ماه سوم و بهبودی تقریباً کامل (۹۸/۹۴٪) را طی ششمین ماه بعد از جراحی نشان دادند.

نتیجه‌گیری: نتایج ما این فرضیه را تقویت می‌کند که محدودیت‌های ایجاد شده در حداکثر میزان باز شدن دهان یک عارضه طولانی مدت جراحی سازه‌ی اسپلیت دوطرفه در بیماران مبتلا به پروگناتیسم فک پایین تلقی نمی‌شود و شش ماه پس از عمل جراحی تقریباً به میزان قبل از جراحی خواهد بود.

واژه‌های کلیدی: سازه‌ی اسپلیت استئوتومی دوطرفه، حداکثر میزان باز شدن دهان، پروگناتیسم فک پایین.

مجله دانشکده دندانپزشکی مشهد / سال ۱۳۹۰ دوره ۳۵ / شماره ۱: ۴۳-۵۰.

مقدمه

بدشکلی‌های دندانی-اسکلتی علاوه بر مشکلات زیبایی و گاهی عوارض روحی و اجتماعی، غالباً با اختلالات فانکشنال نیز همراه بوده و توانایی جویدن و صحبت کردن و ... فرد را نیز تحت تأثیر قرار می‌دهد. علیرغم تلاش‌های بسیار متخصصین رشته ارتودنسی جهت درمان بیماران مبتلا به پروگناتیسم فک پایین، تعداد زیادی از این افراد در نهایت نیاز به درمان جراحی خواهند داشت.^(۱)

درمان ارتودنسی دیسکروپانسی اسکلتال Class III شامل سه روند درمانی متفاوت و تا حدودی عکس هم می‌باشد، این روش‌ها عبارتند از:

۱- درمان‌های Growth modification که طی دوره قبل از بلوغ اعمال می‌گردند.

۲- درمان‌های Camouflage که مربوط است به دوره پس از سپری نمودن جهش رشدی

۳- برطرف نمودن حالت‌های جبرانی ایجاد شده به

منظور آماده‌سازی بیمار جهت جراحی^(۱)

علت اختلال اسکلتال Class III می‌تواند ناشی از رشد بیش از حد فک پایین یا نقص در فک بالا و یا هر دو به صورت توأم باشد.^(۲)

اختلالات فانکشنال، احساس نیاز به ایجاد تغییراتی در ظاهر فرد یا به عبارتی نیاز به زیبایی بیشتر، ریسک افزایش یافته بیماری‌های پریدنتال به دنبال مالاکلوژن‌های دندانی، درد و سایر اختلالات ناشی از مالاکلوژن مفصل تمپورومندیولار و ... می‌توانند از جمله مواردی باشند که باعث مراجعه بیماران جهت انجام جراحی ارتوگناتیک می‌شوند ولی از آنجا که ظاهر فرد می‌تواند نقش مهمی در گرایش یا عدم گرایش جامعه و اطرافیان نسبت به وی داشته باشد و زیبایی در پذیرش فرد در جامعه و اعتماد به نفس فرد نقش مثبت و بسزایی دارد، می‌توان اثرات روانی این ناهنجاری را مهمترین علت نیاز به جراحی دانست.^(۳)

درمان جراحی پروگناتیسم فک پایین بر پایه روش‌های

استفاده از پیچ‌ها و پلیت‌های تیتانیومی که به تدریج جایگزین سیم و وسایل فیکساسیون استیل زنگ نزن شده است نتایج مطلوب‌تری به دست می‌آید.^(۸)

طبق نظر Boyd و Bell بیمارانی که تحت عمل BSSO و ریجید فیکسیشن قرار می‌گیرند یک فاز تأخیری در بهبود را طی ماه اول بعد از جراحی نشان می‌دهند و MMO آنها به طور میانگین بعد از ماه اول پس از جراحی ۲/۳ میزان قبل از جراحی است (میانگین MMO قبل از جراحی ۴۷ میلیمتر و میانگین MMO یک ماه بعد از جراحی ۳۰ میلیمتر است) با این حال در طی ۶ ماه میزان MMO نرمال حاصل می‌گردد که این از مزایای ثابت‌سازی توسط پیچ و پلیت است. نگرانی‌هایی از لحاظ ثبات استئوتومی در مورد فیزیوتراپی زود هنگام و تهاجمی و برگشت سریع به رژیم غذایی نرمال ابراز شده است ولی طبق گزارشات با توجه به ثبات افزایش یافته ثابت‌سازی با پیچ و پلیت نگرانی در مورد ثبات استئوتومی بی‌اساس است و فیزیوتراپی تهاجمی می‌تواند تأخیر در بهبود حرکات فکی طی ماه اول بعد از جراحی را کاهش دهد.^(۹)

آنچه در این مطالعه مورد بررسی قرار گرفت تغییرات میزان باز شدن دهان قبل و بعد از جراحی BSSO در بیمارانی بود که پروگناتیسیم فک پایین ناشی از رشد بیش از حد فک پایین تشخیص داده شده و درمان جراحی به همراه ارتودنسی برایشان برنامه‌ریزی و انجام شده بود.

مواد و روش‌ها

مطالعه حاضر یک مطالعه طولی با هدف بررسی تغییرات میزان باز شدن دهان به دنبال جراحی ساژیتال

گونگون و متفاوتی صورت می‌پذیرد ولی از نظر کلی به دو روش داخل دهانی و خارج دهانی قابل تقسیم است که روش داخل دهانی تبعاً مقبول‌تر می‌باشد، به طوری که امروزه روش‌های خارجی دهانی تقریباً محدود به موارد بسیار نادر شده است.^(۳)

جراحی استئوتومی فک پایین نخستین بار در سال ۱۸۴۸ توسط Hüllihen و به روش Anterior Subapical Osteotomy انجام شد.^(۴) به دنبال آن تلاش‌های گسترده‌ای صورت پذیرفت و از جمله آنها Moss و Thoma که روش Body Osteotomy را بکار بردند. نقطه عطف تمام این تلاش‌ها، ارائه تکنیک (Bilateral Sagittal Split Osteotomy) BSSO بود که توسط Obwegesser و Trauner در سال ۱۹۷۵ ارائه شد.^(۵)

به دنبال آن تلاش نمود تا با ایجاد تغییراتی در تکنیک Obwegesser سطوح تماس استخوانی وسیع‌تری ایجاد نموده و در نتیجه روند ترمیم را تسریع و تسهیل سازد.^(۶) تغییرات روی تکنیک Obwegesser ادامه یافت تا اینکه آقایان Epker و Hunsuck تغییراتی در برش لینگوالی پیشنهاد نمودند.^(۷) با پیشنهاد Epker و Hunsuck برش سمت لینگوال به صورت کوتاه و فقط تا پشت لینگولا ادامه می‌یافت و با این کار جدا کردن بافت نرم حداقل و چسبندگی حداکثری عضلات حفظ می‌شود.^(۷)

برای ثابت کردن قطعات استئوتومی شده هم در ابتدا اختلاف نظر وسیع وجود داشت و این مطلب به بحث داغ در جامعه جراحی تبدیل شده بود.^(۸) با روش‌های ابتدایی مبتنی بر عدم ثابت‌سازی، ترمیم با تأخیر و یا حتی به صورت ناکافی صورت می‌پذیرفت.^(۸) اما امروزه با

سیم انجام نشد و فقط الاستیک بین فکی $\frac{3}{16}$ Medium برای مدت ۱۰-۷ روز استفاده شد.

در طی پژوهش بیماران در چهار مرحله مورد معاینه قرار گرفتند و حداکثر میزان باز شدن دهان (MMO) با در نظر گرفتن لبه انسیزال انسیزورهای اول بالا و پایین به عنوان دو نقطه ثابت و توسط یک دستگاه کولیس دارای صفحه مدرج با دقت $\frac{0}{2}$ میلی متر اندازه گیری شد. چهار مرحله ذکر شده شامل:

T1- قبل از عمل جراحی

T2- یک ماه پس از عمل جراحی

T3- سه ماه پس از عمل جراحی

T4- شش ماه پس از عمل جراحی

تمامی بیماران شرکت کننده در مطالعه درباره چگونگی مراحل اجرای طرح مذکور توجیه شدند و این اختیار به آنها داده شد که هر زمان مایل نبودند می توانند از مطالعه خارج شوند.

با توجه به مطالعه مشابه آقای Argon، که تعداد نمونه‌ها ۱۳ بیمار بود، نمونه‌های مطالعه بیش از حداقل لازم بود (۳۶ بیمار).

پس از جمع‌آوری اطلاعات، به وسیله نرم‌افزار SPSS اطلاعات به دست آمده مورد آنالیز آماری قرار گرفت. تست کلموگرف اسمیرنف جهت فرض نرمال بودن چهار گروه داده‌ها انجام شد و میانگین و انحراف معیار محاسبه گردید. جهت مقایسه داده‌های حاصل از مرحله اول معاینه، یک ماه، سه ماه و شش ماه پس از جراحی از آزمون Repeated measurement استفاده شد.

اسپلیت دوطرفه فک تحتانی همراه با فیکساسیون داخلی در بیماران مبتلا به پروگناتیسیم فک پایین بود.

در این مطالعه ۳۶ بیمار در محدوده سنی ۱۵ تا ۳۷ سال (میانگین ۲۰/۹۴) که فاز اول درمان ارتودنسی را سپری کرده و آماده جراحی بودند مورد بررسی قرار گرفتند.

معیارهای ورود و خروج از مطالعه عبارت بودند از:

۱- تمامی بیماران مبتلا به مالاکلوژن کلاس III ناشی از Mandibular excess مبتلا بودند که درمان ارتودنسی به همراه جراحی Set back برای آنها اندیکاسیون داشت.

۲- شرکت کنندگان در مطالعه هیچگونه مالاکلوژن دیگری نظیر Openbite، Deep Bite و ... نداشتند.

۳- هیچ یک از بیماران، جراحی چانه یا عمل جراحی فک فوقانی را همراه با BSSO فک پایین دریافت نکردند.

۴- میزان عقب بردن فک تحتانی در بیماران بین ۴-۸ میلی متر بود.

برای تمامی بیماران توسط یک جراح، در محیط بیمارستانی مشابه، جراحی ساژیتال اسپلیت دوطرفه راموس به روش Haunsack انجام گرفت و فیکساسیون داخلی به وسیله ۳ عدد پیچ تیتانیومی در هر طرف انجام شد.

به طوری که ۲ عدد پیچ در بوردر فوقانی فک پایین و پیچ سوم در بوردر تحتانی قرار داده شد (روش L معکوس). با توجه به فیکساسیون صورت گرفته، IMF (Inter Maxillary Fixation) برای هیچ یک از بیماران با

یافته‌ها

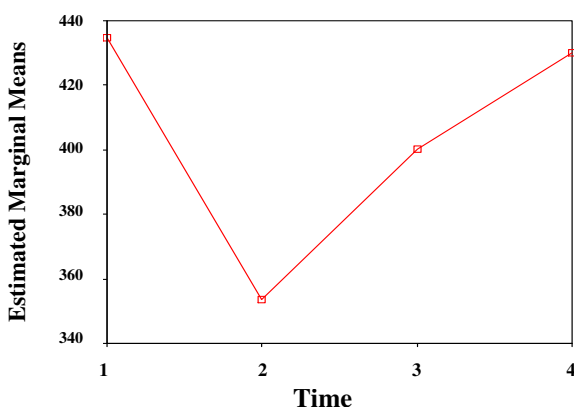
آماري معنی‌دار نبود، به عبارتی هرچند تفاوت موجود بود اما مقدار آن بسیار کم بوده و از نظر آماری معنی‌دار تلقی نمی‌شد.

در این مطالعه ۳۶ بیمار مبتلا به پروگناتیسیم فک پایین تحت جراحی BSSO راموس قرار گرفتند و حداکثر میزان باز شدن دهان آنها قبل از جراحی و طی سه مرحله پس از جراحی مورد بررسی قرار گرفت. جهت محاسبه میانگین و انحراف معیار داده‌ها در جدول ۱ آمده است.

همانگونه که نمودار ۱ نمایش داده شده است میانگین MMO ۳۶ بیمار شرکت کننده در این مطالعه طی اولین مرحله یعنی پیش از جراحی ۴۳/۴ میلی‌متر، در معاینه یک ماه پس از جراحی ۳۵/۳ میلی‌متر، در سومین ماه پس از جراحی ۴۰ میلی‌متر و در مرحله نهایی یعنی شش ماه پس از جراحی ۴۳ میلی‌متر محاسبه گردید (نمودار ۱).

پس از ثبت نهایی داده‌ها، از آزمون کلموگروف اسمیرنوف جهت بررسی فرض نرمال بودن داده‌ها استفاده شد. که برای هر چهار مرحله نرمال بودن رد نشد. سپس توسط آزمون Repeated measurement، مقایسه حداکثر میزان باز شدن دهان بیماران در چهار بازه زمانی قبل از عمل و ۱ و ۳ و ۶ ماه بعد از عمل صورت گرفت. نتیجه آزمون بیانگر این مطلب بود که بین چهار گروه اختلاف معنی‌داری وجود دارد ($P < 0/001$). با استفاده از آزمون مقایسه دوتایی، مقایسه دو به دوی میزان باز شدن دهان در معاینات مختلف در سطح خطای $\alpha = 0/05$ انجام گرفت.

همانطور که در جدول ۲ مشاهده می‌شود مقایسه حداکثر باز شدن دهان بیماران در زمان قبل از عمل و ۱ ماه بعد از عمل و همچنین قبل از عمل و ۳ ماه بعد از عمل از لحاظ آماری معنی‌دار بود، ولی حداکثر میزان باز شدن دهان قبل از جراحی و ۶ ماه بعد از جراحی از لحاظ



نمودار ۱: میانگین حداکثر باز شدن دهان بیماران در هر یک از معاینات

جدول ۱: میانگین و انحراف معیار MMO بیماران

زمان	تعداد	میانگین باز شدن دهان	درصد باز شدن نسبت به قبل از عمل
قبل از عمل	۳۶	۴۳/۴۷±۳/۲۱	-
۱ ماه بعد از عمل	۳۶	۳۵/۳۵±۳/۶۵	۸۱/۳۲
۳ ماه بعد از عمل	۳۶	۴۰/۰۴±۳/۷۰	۹۲/۱
۶ ماه بعد از عمل	۳۶	۴۳/۰۱±۳/۷۹	۸۹/۹

مطالعه در پایان ماه اول پس از جراحی حداکثر باز شدن دهان حدود ۱۸/۶۸٪ کمتر از میزان اولیه قبل از جراحی بود.

درحالی که در مطالعه آقای Boyd که از برش عمودی راموس (IVRO) همراه با IMF استفاده شده بود نتایج با ما متفاوت بود، و در پایان هفته سوم و با اتمام زمان IMF^۱ کاهش ۳۳ تا ۴۴ درصدی در MMO بیماران گزارش شده بود، که به دلیل مدت زمان IMF قابل توجهی می باشد.^(۱۰)

اما میزان باز شدن دهان سه ماه پس از جراحی در مطالعه ما و آقای Boyd تقریباً مشابه بود.^(۱۰)

در مطالعه آقای Xue-Wen Yang نیز که روش انجام جراحی BSSO و روش فیکساسیون مشابه ما بود، در سومین ماه پس از جراحی حدود ۸۷٪ میزان MMO اولیه بدست آمده بود که نتایج اندکی کمتر از مطالعه حاضر بود.^(۱۱)

در سومین زمان اندازه MMO یعنی شش ماه پس از جراحی در مطالعه ما ۹۸/۹۴٪ MMO اولیه بدست آمد که در مطالعه آقای Boyd نیز نتایج مشابه بود.^(۱۰)

البته در مطالعاتی نظیر مطالعه آقای Yamashita^(۱۲) و مطالعه آقای Ueki^(۱۳) که مشابه به روش ما بود، در پایان ماه ششم پس از جراحی میزان MMO همچنان بطور معنی داری کمتر از قبل از جراحی بود.

البته بیماران Yamashita همگی بین ۲۰-۱۰ روز تحت IMF بودند.^(۱۲) در مطالعه آقای Ueki نیز مقایسه بین پلیت‌های تیتانیومی با پلیت‌های پلی لاکتیک انجام گرفته

جدول ۲: مقایسه دوتایی میزان حداکثر باز شدن دهان در

معاینات مختلف

P-value	مقایسه حداکثر باز شدن دهان در زمان‌های مختلف
۰/۰۰۰*	یک ماه پس از عمل قبل از عمل جراحی
۰/۰۰۰*	سه ماه پس از عمل
۱/۰۰۰	شش ماه پس از عمل
۰/۰۰۰*	قبل از عمل جراحی یک ماه پس از عمل
۰/۰۰۰*	سه ماه پس از عمل
۰/۰۰۰*	شش ماه پس از عمل
۰/۰۰۰*	قبل از عمل جراحی سه ماه پس از عمل
۰/۰۰۰*	یک ماه پس از عمل
۰/۰۰۰*	شش ماه پس از عمل
۱/۰۰۰	قبل از عمل جراحی شش ماه پس از عمل
۰/۰۰۰*	یک ماه پس از عمل
۰/۰۰۰*	سه ماه پس از عمل

*Significant

بحث

بر اساس نتایج این مطالعه تمامی بیماران که تحت عمل جراحی ارتوگناتیک به روش BSSO قرار می‌گیرند، بلافاصله پس از جراحی کاهش در فانکشن فک و به تبع آن کاهش در محدوده باز شدن دهان را تجربه خواهند نمود که امری طبیعی و ناشی از جراحی است، اما آنچه اهمیت دارد میزان محدودیت‌های ایجاد شده و طول دوره زمانی لازم برای بهبود و رفع آنها می‌باشد. طبق این

یافته عادی تلقی می‌شود که نتیجه ترومای جراحی می‌باشد اما آنچه حائز اهمیت است زمانی است که برای بهبودی سپری خواهد شد. با توجه به مطالعه صورت‌گرفته، زمان ۶ ماه حداقل زمانی است که بیمار طی آن می‌تواند به محدوده MMO قبل از جراحی باز گردد و البته زمان مطلوبی است. لذا این فرضیه که جراحی BSSO راموس اثر سوء و دائمی بر میزان باز شدن دهان خواهد داشت منطقی نبود و طی شش ماه محدوده باز شدن دهان تقریباً مشابه قبل از جراحی خواهد بود.

تشکر و قدردانی

بدینوسیله از معاونت پژوهشی دانشگاه علوم پزشکی و دانشکده دندانپزشکی مشهد که در اجرای این پروژه نهایت همکاری را داشتند کمال تشکر را داریم.

بود و کاهش میزان MMO می‌تواند مربوط به ترومای بیشتر ناشی از جراحی ثابت‌سازی با پلیت باشد^(۱۳) و در مطالعه آقای Koichro ueki نیز پس از گذشت ۱۸ ماه بعد از عمل جراحی، MMO کمتر از میزان اولیه مشاهده شد.^(۱۳) به نظر می‌رسد عوامل فراوانی مثل سن بیماران، میزان عقب بردن فک پایین و تجربه و مهارت جراح و نیز روش جراحی و روش ثابت‌سازی می‌تواند بر نتیجه عمل جراحی تأثیر بگذارد هر چند در مطالعه آقای Nishimura چهار روش ثابت‌سازی برای ثابت کردن BSSO بکار گرفته شد و این نتیجه بدست آمد که روش ثابت‌سازی در میزان محدودیت بعد از جراحی تأثیر نداشته و تمامی بیماران پس از یکسال محدودیتی در باز کردن ندارند.^(۱۳)

نتیجه‌گیری

محدودیت در میزان باز کردن دهان پس از جراحی

منابع

1. Proffit W, Fields H. Contemporary orthodontics. 3th edition. St. Louis: Mosby Co; 2000. P. 145-295.
2. Bailey LTJ, Proffit WR, White RP, Tarvey TA. Patient Selection for Orthognathic Surgery. In: Fonseca RJ, Turvey TA. Fonseca Oral & Maxillofacial Surgery. 1st ed. Philadelphia: W.B. Saunders Co; 2000. P. 3.
3. Fonseca RJ, Turuy TA. Oral and Maxillofacial Surgery. 2nd ed. Philadelphia: W.B.Saunders Co; 2008. P. 87, 110.
4. Hullihen SP. Case of elongation of the under jaw & distortion of the face and neck, caused by a burn, successfully treatment. Am J Dent Sci 1849; 6: 157.
5. Trauner R. Obwegeser H. The surgical correction of mandibular prognathism and retrognathia with consideration of genioplasty. Surgical procedures to correct mandibular prognathism and reshaping of the chin. Oral Surg Oral Med Oral Pathol 1975; 10(7): 677-89.
6. Dal Pont G. Retromolar osteotomy for correction of prognathism. J Oral Surg Anesth Hosp Dent Serv 1961; 19: 42-7.
7. Haunsuck E. A modified intraoral sagittal splitting technique for correction of mandibular prognathism. J Oral Surg 1968; 26: 249.
8. Fonseca RJ, Turvy TA. Oral and Maxillofacial Surgery. 2th ed. Philadelphia: W.B. Saunders Co; 2008. P. 110.
9. Boyd SB, Bell WH. Rehabilitation after orthognathic surgery. In: Fonseca RJ, Turvey TA, editors. Fonseca oral & maxillofacial surgery, vol 2, 1th ed. Philadelphia: W.B. Saunders Co; 2000. P. 570-1.
10. Scoh B. Boyd, Nestor DK, Douglas P. Sinn. Recovery of mandibular mobility following orthognathic Surgery. Journal of Oral & Maxillofacial Surgery, 1991; 49(9): 924-31.

11. Yang XW, Long X, Yeweng SJ. Evaluation of mandibular setback after bilateral sagittal split osteotomy with the hunsuck modification and miniplate fixation. *J Oral Momillofacial Surgery* 2007; 65(11): 2176-80.
12. Yamashita Y, Mizuashi K, Shigematsu M, Goto M, Masticatory function and neurosensory disturbance after mandibular correction by bilateral sagittal split ramus osteotomy: A comparison between miniplate and bicortical screw rigid internal fixation. *J Oral Maxillofacial Surgery* 2006; 4(5): 217-29.
13. Ueki K, Marukawa K, Hashiba Y, Nakagawa K, Degerliyard K, Yamamoto E. Assessment of the relationship between the recovery of maximum mandibular opening and the maxillomandibular fixation period after orthognathic surgery. *J Oral and Maxillofacial Surgery* 2008; 30(2): 547-54.
14. Nishimura A, Sakurada S, Iwase M, Nagumo M. Positional changes in the mandibular condyle and amount of mouth opening after sagittal ramus osteotomy with rigid or nonrigid osteosynthesis. *Journal of Oral Maxillofacial Surgery* 1997; 55(7): 672-6.