

## بررسی شیوع مشکلات به دنبال درمان جراحی باز شکستگی ناحیه سمفیز و پاراسمفیز فک پایین

مجید عشق پور\*، پروین امینی\*\*، رضا شاه اکبری\*\*#

\* استادیار جراحی دهان، فک و صورت، مرکز تحقیقات دندانپزشکی، دانشکده دندانپزشکی، دانشگاه علوم پزشکی مشهد، مشهد، ایران

\*\* استادیار جراحی دهان، فک و صورت، مرکز تحقیقات مواد دندانی، دانشکده دندانپزشکی، دانشگاه علوم پزشکی مشهد، مشهد، ایران

تاریخ ارائه مقاله: ۹۲/۲/۱۸ - تاریخ پذیرش: ۹۲/۱۰/۱۹

### Evaluation of the Complications after Open Reduction Treatment in Mandibular Symphysis and Parasymphysis Fractures

Majid Eshghpour\*, Parvin Amini \*\*, Reza Shahakbari\*\*#

\* Assistant Professor of Oral & Maxillofacial Surgery, Dental Research Center, School of Dentistry, Mashhad University of Medical Science, Mashhad, Iran

\*\* Assistant Professor of Oral & Maxillofacial Surgery, Dental Materials Research Center, School of Dentistry, Mashhad University of Medical Science, Mashhad, Iran

Received: 8 May 2013 ; Accepted: 9 January 2014

**Introduction:** Mandibular symphysis and parasymphysis fractures are common fractures following mandibular trauma. The success of open or closed reduction treatment depends on the type of fracture, the experience of the surgeon, the facilities available, and the medical conditions of the patient. Each treatment has its own complications. The purpose of this study was to examine the side effects and the complications following open reduction treatment in mandibular symphysis and parasymphysis fractures.

**Materials & Methods:** In this retrospective study, conducted at Shahid Kamyab Educational-Treatment Center in Mashhad, 208 patients suffering from symphysis and parasymphysis fracture who had undergone treatment with internal fixation were studied. The patients were also subjected to a follow-up period of 8 weeks and the subsequent complications from their treatment were recorded. Chi-square and Fisher's Exact tests were used for statistical analysis ( $\alpha=0.05$ ).

**Results:** The results of study showed that the complications arising from open reduction treatment in mandibular symphysis fracture were at an acceptable level and the risk of complications was reduced if treatment started not later than ten days after fracture.

**Conclusion:** In order to reduce the risk of complications after open reduction treatment in mandibular fracture, the open reduction surgery should be started as soon as possible.

**Key words:** Symphysis fracture, open reduction treatment, mini-plate, complications, internal fixation.

# Corresponding Author: Shahakbari@mums.ac.ir

J Mash Dent Sch 2014; 38(1): 29-36 .

### چکیده

**مقدمه:** شکستگی‌های ناحیه سمفیز و پاراسمفیز فک پایین از شکستگی‌های شایع به دنبال ترومای فک و صورت می‌باشد. درمان باز یا بسته شکستگی با توجه به نوع شکستگی، تجربه جراح و امکانات در اختیار وی و نیاز شرایط پزشکی بیمار قابل انجام می‌باشد. هر روش درمانی به همراه مشکلات و عوارضی است. هدف از این مطالعه ارزیابی شیوع عوارض و مشکلات به دنبال درمان باز شکستگی ناحیه سمفیز و پاراسمفیز با فیکساسیون داخلی بود.

**مواد و روش‌ها:** در این مطالعه گذشته نگر که در مرکز آموزشی-درمانی شهید کامیاب مشهد انجام شد، تعداد ۲۰۸ بیمار دارای شکستگی ناحیه سمفیز و پاراسمفیز که تحت درمان باز شکستگی به همراه فیکساسیون داخلی قرار گرفتند، مورد ارزیابی قرار گرفتند. یک دوره پیگیری حداقل ۸ هفته‌ای از تمام بیماران صورت گرفت و عوارض و مشکلات مرتبط با درمان در آنها ثبت گردید. در تحلیل داده‌ها از آزمون‌های کای دو و دقیق فیشر استفاده شد ( $\alpha=0/05$ ).

# مؤلف مسؤول، نشانی: مشهد، میدان پارک، دانشکده دندانپزشکی، گروه جراحی دهان، فک و صورت. تلفن: ۰۵۱۱-۸۸۲۹۵۰۱-۱۵

E-mail: Shahakbari@mums.ac.ir

**یافته‌ها:** نتایج حاصل از این مطالعه نشان داد شیوع مشکلات درمان باز شکستگی قدام فک پایین در حد قابل قبولی است و در صورتی که درمان تا قبل از ۱۰ روز بعد از شکستگی انجام شود ریسک شیوع مشکلات کاهش می‌یابد.

**نتیجه گیری:** با توجه به یافته‌های این مطالعه انجام هر چه سریع‌تر درمان باز شکستگی فک تحتانی با توجه به احتمال کاهش شیوع مشکلات پس از جراحی توصیه می‌شود.

**واژه‌های کلیدی:** شکستگی سمفیز، جراحی باز، مینی پلیت، مشکلات، فیکساسیون داخلی.

مجله دانشکده دندانپزشکی مشهد / سال ۱۳۹۳ دوره ۲۸ / شماره ۱: ۲۹-۳۶.

## مقدمه

شکستگی‌های ناحیه قدامی فک پایین از شکستگی‌های شایع به دنبال ترومای فک و صورت می‌باشد.<sup>(۱)</sup> درمان شکستگی‌های این ناحیه می‌تواند (بر حسب مورد) به صورت باز یا بسته انجام شود.<sup>(۲)</sup> زمانی که روش درمانی، درمان باز همراه با فیکساسیون داخلی باشد نیز چندین روش برای فیکساسیون داخلی می‌تواند بکار رود. روش استفاده از مینی پلیت‌ها (۲ مینی پلیت)، استفاده از پیچ‌های Lag و استفاده از پلیت‌های خیلی قوی‌تر می‌باشد.<sup>(۳-۵)</sup> هر سه روش ذکر شده دارای نتایج درمانی خوب و قابل قبول می‌باشند ولی استفاده از پیچ‌های Lag کمی مشکل‌تر است. درمان بسته شکستگی‌های این ناحیه نیز معمولاً همراه آرچ بار به عنوان Tension band می‌باشد.<sup>(۲)</sup> روش‌های درمانی استفاده شده معمولاً به تجربه و تمایل جراح، در اختیار بودن وسایل فیکساسیون داخلی و دیگر عوامل نظیر نوع شکستگی، سن بیمار و ایزوله بودن شکستگی یا همراهی با شکستگی‌های نواحی دیگر صورت بستگی دارد.<sup>(۱،۶)</sup> با توجه به امکان فانکشن سریع‌تر بیماران و نیز امکان جاناندازی آناتومیک و دقیق‌تر قطعات استخوانی، امروزه درمان‌های باز، انتخاب اول در درمان شکستگی‌های این ناحیه بود.

هدف این مطالعه بررسی میزان بروز مشکلات پس از درمان، به دنبال درمان باز شکستگی ناحیه قدام فک پایین با استفاده از ۲ عدد مینی پلیت ۲ میلی‌متری می‌باشد.

## مواد و روش‌ها

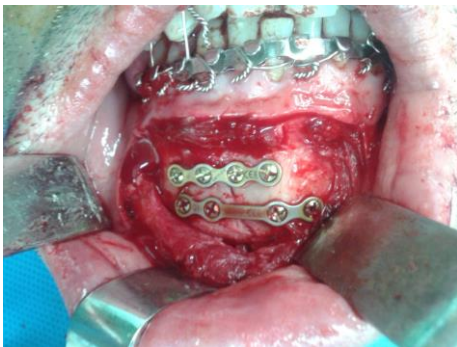
این مطالعه مقطعی در مرکز بیمارستان شهید کامیاب مشهد انجام شد. شرکت کنندگان در این مطالعه بیمارانی بودند که از اول مهر ماه ۱۳۸۷ لغایت ۳۱ شهریور ۱۳۹۱ دچار ترومای فک و صورت شده بودند و دارای شکستگی فک پایین در ناحیه قدام بودند (خط شکستگی محدود بین دو سوراخ متال بوده است). شرایط لازم برای ورود به مطالعه عبارت بود از:

- ۱- شکستگی خطی فقط در ناحیه سمفیز یا پاراسمفیز و وجود دندان در محل شکستگی
  - ۲- دسترسی برش داخل دهانی برای درمان باز شکستگی
  - ۳- استفاده از دو عدد مینی پلیت برای ثابت سازی
  - ۴- استفاده از آرچ بار حین جراحی و باز کردن آرچ بار ۶-۸ هفته بعد از جراحی
  - ۵- عدم IMF (Intermaxillary Fixation) بیمار بعد از جراحی
  - ۶- عدم سابقه شکستگی در فک تحتانی
  - ۷- پیگیری بیمار به مدت حداقل ۸ هفته
- معیارهای مورد ارزیابی برای بیماران شامل موارد زیر بعد از جراحی بود:

- ۱- عفونت شامل تورم، حساسیت یا ترشح چرک
- ۲- دهی سنس زخم بدون وجود علامتی از عفونت
- ۳- آسیب به دندان

آرچ بار بیماران تحت بی‌حسی موضعی ۸-۶ هفته بعد از جراحی خارج می‌شد.

بیماران به صورت مرتب و در فواصل دقیق معاینه می‌شدند و وجود هرگونه مشکل در پرونده بیمار ثبت می‌شد. اطلاعات جمع‌آوری شده از بیماران توسط نرم افزار SPSS با ویرایش ۱۱/۵ از طریق آزمون‌های کای دو و دقیق فیشر با سطح معنی‌داری ۵ درصد مورد بررسی قرار گرفت.



تصویر ۱: درمان باز شکستگی سمفیز توسط دو عدد مینی پلیت

#### یافته‌ها

تعداد بیماران مورد مطالعه ۲۰۸ مورد بود. اطلاعات مربوط به بیماران در جدول ۱ گزارش شده است.

فاصله زمانی بین وقوع شکستگی و درمان بین ۲ تا ۲۶ روز با میانگین ۴ روز بود و کلیه بیماران حداقل به مدت ۸ هفته بعد از جراحی و بطور متوسط ۲ هفته یک بار معاینه می‌شدند.

همانطور که در جدول ۲ و ۳ نشان داده شده است از تعداد ۲۰۸ بیمار مورد مطالعه، تعداد ۳۲ نفر (۱۵/۴ درصد) دچار یکی از عوارض مرتبط با درمان شده بودند که این ۳۲ نفر در کل تعداد ۴۱ عارضه را نشان دادند.

۴- مال اکلوزن ناشی از شکستگی سمفیز

۵- عدم جوش خوردگی استخوان

۶- اندیکاسیونی بر خارج کردن مینی پلیت

برای تمام بیماران تحت بیهوشی ابتدا آرچ بار فک بالا و پائین بسته شد. سپس با برش وستبولار داخل دهانی دسترسی به ناحیه شکستگی حاصل و کنار زدن بافت تا زیر پریوست انجام شد. اگر عصب منتال در محدوده برش قرار داشت اکسپوز می‌شد و اگر لازم بود کمی از بافت نرم آزاد می‌شد تا اجازه جابجایی بهتر فلپ را میسر کند. سپس بیمار با استفاده از سیم ۰/۴ استیل به طور موقت IMF می‌شد و با استفاده از الواتور ظریف ریداکشن شکستگی به طور دقیق انجام می‌شد و پس از حصول ریداکشن مناسب قطعات، اقدام به فیکساسیون داخلی می‌شد. برای ثابت سازی از دو عدد مینی پلیت ۲ میلی‌متر با فاصله تقریبی ۵ میلی‌متر از یکدیگر استفاده می‌شد. پلیت فوقانی حداقل ۵ میلی‌متر از اپکس دندان‌ها دورتر قرار داده می‌شد (تصویر ۱). به طور معمول دو طرف مینی پلیت ۲ سوراخ جهت ثابت سازی با پیچ‌های ۲ میلی‌متر در نظر گرفته می‌شد. بعد از ثابت سازی، IMF باز می‌شد و اکلوزن چک می‌گردید. در نهایت داخل فلپ با ۵۰ سی سی نرمال سالین شستشو داده می‌شد. محل فلپ به نحوی سوچور می‌شد که عضله منتاليس در محل قبلی قرار گیرد. در پایان در محل چانه چسب زده می‌شد و به مدت ۲ روز در محل باقی می‌ماند. برای تمامی بیماران ۱ گرم آنتی‌بیوتیک سفازولین یک ساعت قبل از عمل تجویز می‌شد که با همین دوز دو روز بعد از عمل هر ۸ ساعت ادامه می‌یافت. بعد از آن به مدت ۵ روز آنتی‌بیوتیک آموکسی سیلین خوراکی ۵۰۰ میلی‌گرم هر ۸ ساعت به همراه قرص ایبوپروفن ۴۰۰ میلی‌گرم هر ۶ ساعت برای بیمار تجویز می‌شد و بیماران بعد از عمل IMF نمی‌شدند.

جدول ۴ و با توجه به نتایج آزمون‌های کای دو و دقیق فیشر، عفونت بعد جراحی، دهی سنس زخم، نیاز به خارج کردن مینی پلیت در گروهی که بعد از ده روز درمان شده بودند به طور معنی‌داری نسبت به گروهی که در عرض ده روز درمان شده بودند بیشتر بود. به طور کلی نسبت افراد بی‌عارضه در گروهی که در عرض ده روز درمان شده بودند به طور معنی‌داری نسبت به گروهی که بعد از ده روز درمان شده بودند بیشتر بود.

بیشترین درصد مربوط به عفونت بعد از جراحی ۲۶/۸ درصد از کل عوارض و کمترین آن مال اکلوزن ۴/۹ درصد بود (جدول ۲).

اطلاعات مربوط به بررسی فراوانی عوارض در بیماران، در دو گروه بر اساس فاصله زمانی تروما با انجام درمان به تفکیک در جدول ۴ ذکر شده است.

درمان در یک گروه در عرض ده روز و در گروه دیگر بعد از ده روز از زمان شکستگی انجام شده بود. طبق

جدول ۱: توزیع فراوانی افراد تحت مطالعه بر حسب جنس، سن و علت

متغیر	تعداد	درصد	
جنس	مذکر	۱۷۱	
	مونث	۳۷	
سن	۱۱-۲۰ سال	۳۱	
	۲۱-۳۰ سال	۱۴۱	
	۳۱-۴۰ سال	۲۲	
	۴۱-۵۰ سال	۸	
	بیشتر از ۵۰ سال	۶	
علت	تصادف موتور سیکلت	۹۱	
	تصادف خودرو	۶۹	
	نزاع	۳۶	
	سقوط	۵	
	ورزش	۴	
	غیره	۳	
		۲/۹	
		۴۳/۸	
		۳۳/۲	
	۱۷/۳		
	۲/۴		
	۱/۹		
	۱/۴		

جدول ۲: توزیع فراوانی عوارض به دنبال درمان شکستگی باز فک تحتانی در ناحیه سمفیز و پاراسمفیز نسبت به تعداد کل عوارض

وضعیت بیماران	نوع عارضه	تعداد	درصد
دارای عارضه	عفونت بعد از جراحی	۱۱	۲۶/۸
	دهی سنس زخم بدون عفونت	۱۰	۲۴/۴
	عدم جوش خوردن	۳	۷/۳
	مال اکلوزن	۲	۴/۹
	نیاز به خارج کردن مینی پلیت	۱۰	۲۴/۴
	آسیب به ریشه دندانها	۵	۱۲/۲
تعداد کل عوارض		۴۱	۱۰۰/۰

جدول ۳: فراوانی بیماران بدون عارضه و دارای عارضه

بیماران بدون عارضه	تعداد	درصد
بیماران بدون عارضه	۱۷۶	۸۴/۶
بیماران دارای عارضه	۳۲	۱۵/۴
کل بیماران	۲۰۸	۱۰۰/۰

جدول ۴: فراوانی عوارض بعد از درمان شکستگی باز ناحیه سمفیز و پاراسمفیز براساس فاصله زمانی تروما با درمان

نتیجه آزمون	درمان شده در عرض ده روز		درمان شده بعد از ده روز		نوع عارضه	وجود عارضه
	تعداد	درصد	تعداد	درصد		
**۰/۰۰۹	۴	۲/۶	۷	۱۲/۷	عفونت بعد از جراحی	بلی
**۰/۰۲۳	۴	۲/۶	۶	۱۰/۹	دهی سنس زخم بدون عفونت	
۰/۹۹۸	۲	۱/۳	۱	۱/۸	عدم جوش خوردن	
۰/۰۶۹	۰	۰/۰	۲	۳/۶	مال اکلوزن	
**۰/۰۲۳	۴	۲/۶	۶	۱۰/۹	نیاز به خارج کردن مینی پلیت	
۰/۶۰۹	۳	۲/۰	۲	۳/۶	آسیب به ریشه دندانها	
**۰/۰۰۰	۱۴۲	۹۲/۸	۳۴	۶۱/۸	-	خیر
	۱۵۳	۱۰۰/۰	۵۵	۱۰۰/۰		کل

\*: معنی دار در سطح ۵ درصد

## بحث

در این مطالعه شیوع عوارض شایع به دنبال درمان باز شکستگی ناحیه سمفیز فک پایین در بازه زمانی مهر ۱۳۸۷ لغایت شهریور ۱۳۹۱ در مرکز ترومای شهید کامیاب مورد بررسی قرار گرفت. با توجه به شرایط ورود به مطالعه مجموعاً ۲۰۸ بیمار مورد بررسی قرار گرفتند. از این تعداد مجموعاً ۳۲ بیمار در طول دوره پیگیری یک یا چند مورد از عوارض مورد بررسی را بروز دادند که نشان‌دهنده بروز عوارض در ۱۵/۴٪ بیماران بود. اکثر این عوارض بدون نیاز به مداخله جراحی و فقط با مراقبت موضعی از زخم و انسیژن و درناژ، شست و شو و آنتی‌بیوتیک تراپی درمان شدند. عفونت و ترشح چرک از محل جراحی شایع‌ترین عارضه بود (۵/۳٪). مطالعات مشابه نشان‌دهنده نتایج مشابه در این زمینه می‌باشد.<sup>(۷-۱۰)</sup>

Stone و همکاران<sup>(۸)</sup> نشان دادند که درمان جراحی باز، مهمترین عامل افزایش ریسک عفونت در بیماران می‌باشد و طبق بررسی Lamphier تأخیر درمان تأثیری بر میزان عفونت ندارد<sup>(۱۱)</sup> با این حال نتایج مطالعه حاضر نشان می‌دهد که در صورتی که درمان بیماران در عرض ده روز پس از جراحی انجام شود، میزان عفونت به طور معنی‌داری نسبت به درمان جراحی پس از ده روز کمتر می‌باشد. با توجه به نتایج به دست آمده، عفونت پس از جراحی، دهی‌سنس زخم و نیاز به خارج کردن مینی پلیت در گروهی که زودتر درمان شده بودند به طور معنی‌داری از گروهی که با تأخیر درمان شده بودند، کمتر بود ولی عدم جوش خوردن زخم و آسیب به ریشه دندان‌ها، در دو گروه تفاوتی نداشت.

دهی‌سنس محل برش یکی از عوارض شناخته شده استنوسنتز توسط پلیت‌های استخوانی می‌باشد که شیوع آن بین ۳٪ تا ۷٪ گزارش شده است.<sup>(۴)</sup> این حالت معمولاً در

روزهای ۶ تا ۱۰ پس از جراحی اتفاق می‌افتد و فاکتورهایی نظیر بستن ناکافی زخم حین جراحی، مصرف دخانیات، ترومای نسج نرم و یا عفونت می‌تواند در بروز آن دخیل باشد. در مطالعه حاضر بروز دهی‌سنس پس از جراحی در گروهی که با تأخیر درمان شده بودند به طور معنی‌داری بیشتر بود.

یکی از عوارضی که دارای بروز کمی بود، عدم جوش خوردن در خط شکستگی بود (۱/۴٪). در مطالعه Haug و Schwimmer<sup>(۱۲)</sup> شیوع این عارضه ۳۰/۲٪ و بیشترین محل بروز آن تنه فک پائین گزارش شد.

Bochlogyros<sup>(۱۳)</sup> بروز عدم جوش خوردن را در یک مطالعه ۲۰ ساله فقط ۰/۸٪ گزارش کرد البته بیشتر این بیماران (۶۹/۵٪)، با روش بسته درمان شده بودند.

در مطالعه دیگری Lamphier و همکاران<sup>(۱۱)</sup> شیوع عدم جوش خوردن در بیمارانی که به روش باز درمان شده بودند را ۵/۹٪ گزارش کرد که بیشترین محل بروز در ناحیه زاویه فک و کمترین محل بروز ناحیه سمفیز بود. در مطالعه حاضر، شیوع عدم جوش خوردن (۱/۴٪) بدست آمد که از نظر آماری درمان زودهنگام یا تأخیری تأثیری بر بروز آن نداشت.

یکی از مهمترین اهداف درمان شکستگی‌ها، اعاده فانکشن مناسب فکین می‌باشد که این امر بر پایه بازسازی اکلوزن قبل از تروما صورت می‌گیرد. مال اکلوزن‌های مینور در غیاب سایر مشکلات معمولاً بدون نیاز به جراحی مجدد و فقط از طریق الاستیک تراپی و یا اصلاح اکلوزن درمان می‌شوند ولی در موارد مال اکلوزن‌های مازور معمولاً مداخله جراحی مجدد مورد نیاز است.

مطلبی که باید بدان توجه داشت این است که احساس سابژکتیو مال اکلوزن حتی در شکستگی‌های فک پایین بدون جابجایی می‌تواند رخ دهد و انجام فیکساسیون بین

بدست آمد که این اختلاف معنی‌دار بوده و نشان دهنده اهمیت درمان سریع‌تر بیماران می‌باشد، حداکثر زمان تأخیر در درمان شکستگی‌های فک پایین موضوع مورد بررسی تعداد زیادی از مقالات بوده است. یکی از نتایج این بررسی‌ها چه در حوزه ارتوپدی و چه در حوزه فک و صورت، افزایش ریسک عفونت در درمان‌های تأخیری می‌باشد. با آنکه Champy و همکاران<sup>(۱۴)</sup> توصیه به انجام درمان در ۱۲ ساعت اول نموده‌اند، برخی دیگر از بررسی‌ها رابطه‌ای بین تأخیر درمان و عفونت پس از جراحی در مواردی که درمان در ۲ روز اول پس از تروما رخ دهد، نیافتند.<sup>(۸)</sup>

در بررسی دیگری مقایسه عفونت بین درمان در ۳ روز اول و بعد از سه روز نیز تفاوت معنی‌داری از نظر میزان عفونت نشان نداد.<sup>(۱۵)</sup> با این حال تأثیر تأخیر بیشتر از این زمان‌ها تاکنون بررسی نشده بود.

مورد دیگری که در این مطالعه مورد بررسی قرار گرفت، آسیب یا تروژنیک به ریشه دندان‌ها حین انجام فیکساسیون بود. این مورد یکی از عوارض شناخته شده فیکساسیون شکستگی‌ها توسط مینی پلیت‌ها می‌باشد.<sup>(۱۶)</sup> تمام موارد آسیب به ریشه در این مطالعه در ناحیه اطراف فورامن منتال و پلیتی که در بالای فورامن منتال قرار داشت اتفاق افتاد و اختلاف معنی‌داری بین دو گروه مشاهده نشد. این نتایج مشابه نتایج Ellis<sup>(۴)</sup> می‌باشد. وی پیشنهاد نموده است که در مواردی که ارتفاع فک پایین کم بوده و یا فضای بالای کانال منتال جهت قرار دادن پلیت دوم کم باشد، بهتر است از یک عدد پلیت قوی در زیر کانال منتال بجای دو مینی پلیت استفاده شود. جهت جلوگیری از این آسیب برخی جراحان پیشنهاد استفاده از پیچ‌های کوتاه مونوکورتیکال را می‌نمایند در حالی که بررسی آناتومی این ناحیه توسط CT Scan نشان می‌دهد

فکی در موارد درمان بسته و صرفاً بر اساس اکلوزن با آنکه جهت اعاده اکلوزن مناسب می‌تواند کافی باشد ولی لزوماً به معنای ریداکشن آناتومیک شکستگی نمی‌باشد.<sup>(۹)</sup> شیوع مال اکلوزن به دنبال درمان باز شکستگی‌های فک پائین بسته به نوع روش استفاده شده جهت فیکساسیون بین ۳/۱٪ تا ۵/۳٪ گزارش شده است.<sup>(۹)</sup> در مطالعه حاضر شیوع مال اکلوزن ۱٪ به دست آمد (دو بیمار) که یک بیمار دچار عدم جوش خوردن در خط شکستگی بود. البته شیوع پایین مال اکلوزن در این مطالعه نسبت به مطالعات مشابه با توجه به ملاک‌های ورود به مطالعه قابل توجه می‌باشد. با آنکه هر دو بیمار دچار مال اکلوزن در گروه درمان با تأخیر قرار داشتند ولی اختلاف بین دو گروه از نظر آماری معنی‌دار نبود.

مینی پلیت‌های تایتانیومی با بدن سازگار بوده و به دلیل ابعاد کوچک و غیر قابل لمس بودن از روی بافت نرم صورت پس از قرار دادن در محل شکستگی نیاز به خارج کردن ندارند، مگر به دلیل عفونت، خواست بیمار و یا انجام درمان‌های بعدی بر روی فک بیمار.

در مطالعه حاضر خارج کردن پلیت‌ها در دوره پیگیری صرفاً در مواردی انجام شده بود که محل جراحی دچار عفونت شده و یا دهی سنس زخم بدون عفونت رخ داده بود و به درمان توسط روش‌های معمول مانند انسیژن، درناژ و آنتی‌بیوتیک تراپی پاسخ نداده بود.

در مطالعه آقای Moreno<sup>(۹)</sup> شیوع خارج کردن پلیت پس از درمان شکستگی‌های فک بسته به نوع تکنیک فیکساسیون ۴/۴٪ الی ۶/۲٪ گزارش شده است. در مطالعه دیگری توسط Ellis<sup>(۴)</sup> نیاز به خارج کردن پلیت ثانویه به عفونت، ۱/۴۳٪ و ۲/۲۶٪ بسته به نوع تکنیک ذکر شده است. در مطالعه ما نیاز به خارج کردن پلیت در گروه درمان زودرس ۲/۶٪ و در گروه با درمان تأخیری ۱۰/۹۰٪

متغیرهای مهم در درمان موفق و کم عارضه شکستگی‌های فک پایین می‌باشد و همچنین درمان باز شکستگی‌های ناحیه سمفیز توسط مینی پلیت با توجه به بروز کم عوارض، درمان مناسبی به شمار می‌رود.

### تشکر و قدردانی

در پایان از پرسنل محترم بیمارستان شهید کامیاب مشهد و همکاران محترم مجله دندانپزشکی مشهد سپاسگزاریم.

که ضخامت استخوان کورتیکال در این نواحی به طور متوسط حدود ۲/۰ تا ۲/۵ میلی‌متر است، ضمن آن که پیچ‌های خیلی کوتاه ممکن است قدرت کافی جهت فیکساسیون نداشته باشند احتمال آسیب به ریشه حین پروسه دریل کردن همچنان وجود دارد.

### نتیجه‌گیری

به طور خلاصه با توجه به مطالعه حاضر و مطالعات مشابه می‌توان نتیجه گرفت که فاکتور زمان یکی از

### منابع

1. Lee T, Sawhney R, Ducic Y. Miniplate fixation of fractures of the symphyseal and parasymphyseal regions. JAMA Facial Plast Surg 2013; 15(2): 121-5.
2. Mahmoud E, Khalifa. Titanium three dimensional miniplate versus conventional miniplate in fixation of anterior mandibular fractures. Life Sci J 2012; 9(2): 1006-10.
3. Choudhari S. Bio-degradable osteosynthesis system in treatment of mandibular parasymphysis fractures. J Med Sci 2012; 5(4): 371-5.
4. Ellis E. A Study of 2 bone plating methods for fractures of the mandibular symphysis / body. J Oral Maxillofac Surg 2011; 69(7): P. 1978-87.
5. Ellis E. Is lag screw fixation superior to plate fixation to treat fractures of the mandibular symphysis?. J Oral Maxillofac Surg 2012; 70(4): 875-82.
6. Venugopal MG, Sinha R. Fractures in the maxillofacial region: A four year retrospective study. MJAFI 2010; 66(1): 14-7.
7. Passeri LA, Ellis E 3rd, Sinn DP. Complications of nonrigid fixation of mandibular angle fractures. J Oral Maxillofac Surg 1993; 51(4): 382-4.
8. Stone IE, Dodson TB, Bays RA. Risk factors for infection following operative treatment of mandibular fractures: A multivariate analysis. Plast Reconstr Surg 1993; 91(1): 64-8.
9. Moreno JC, Fernández A, Ortiz JA, Montalvo JJ. Complication rates associated with different treatments for mandibular fractures. J Oral Maxillofac Surg 2000; 58(3): 273-80.
10. Ellis E, Sinn DP. Treatment of mandibular angle fractures using two 2. 4-mm dynamic compression plates. J Oral Maxillofac Surg 1993; 51(9): 969-73.
11. Lamphier J, Ziccardi V, Ruvo A, Janel M. Complications of mandibular fractures in an urban teaching center. J Oral Maxillofac Surg 2003; 61(7): 745-9.
12. Haug RH, Schwimmer A. Fibrous union of the mandible: A review of 27 patients. J Oral Maxillofac Surg 1994; 52(8): 832-9.
13. Bochlogyros PN. Non-union of fractures of the mandible. J Maxillofac Surg 1985; 13(4): 189-93.
14. Champy M, Loddé JP, Schmitt R, Jaeger JH, Muster D. Mandibular osteosynthesis by miniature screwed plates via a buccal approach. J Maxillofac Surg 1978; 6(1): 14-21.
15. Biller JA, Pletcher SD, Goldberg AN, Murr AH. Complications and the time to repair of mandible fractures. Laryngoscope 2005; 115(5): 769-72.
16. Borah GL, Ashmead D. The fate of teeth transfixed by osteosynthesis screws. Plast Reconstr Surg 1996; 97(4): 726-9.