

ارزیابی تراکم عروق خونی در نئوپلاسم‌های شایع و بدخیم غده بزاقی

صفورا سیفی*#، شهریار شفاعی**، جهانشاه صالحی نژاد***، فرزاد یزدانی****، زهرا دهقان*****، علی اکبر محمودی*****،

ثریا خفری*****

* استادیار گروه آسیب شناسی دهان، فک و صورت، دانشکده دندانپزشکی، دانشگاه علوم پزشکی بابل، ایران

** استادیار گروه آسیب شناسی، دانشکده پزشکی، دانشگاه علوم پزشکی بابل، ایران

*** استادیار گروه آسیب شناسی دهان، فک و صورت، دانشکده دندانپزشکی، دانشگاه علوم پزشکی مشهد، ایران

**** استادیار گروه آسیب شناسی، دانشکده پزشکی، دانشگاه علوم پزشکی تهران، ایران

***** دندانپزشک

***** استادیار گروه پزشکی اجتماعی، دانشگاه علوم پزشکی بابل، ایران

تاریخ ارائه مقاله: ۹۴/۶/۱۹ - تاریخ پذیرش: ۹۳/۱۱/۱۶

Microvessel Density in Common Malignant Salivary Gland Tumors

Safoura Seify*#, Shahriar Shafaei**, Jahanshah Salehinejad***, Farzad Yazdani****,

Zahra Dehghan*****, Aliakbar Mahmoudi*****, Sorayya Khafri*****

* DDS, MSc, Assistant Professor, Dep of Oral & Maxillofacial Pathology, School of Dentistry, Babol University of Medical Sciences, Babol, Iran.

** PhD, MD, Assistant Professor, Dep of Pathology, School of Medicine, Babol University of Medical Sciences, Babol, Iran.

*** DDS, MSc, Professor, Dep of Oral & Maxillofacial Pathology, School of Dentistry, Mashhad University of Medical Sciences, Babol, Iran.

**** DDS, MSc, Assistant Professor, Dep of Pathology, School of Medicine, Tehran University of Medical Sciences, Babol, Iran.

***** DDS, Dentist

***** PhD, MD, Assistant Professor, Dep of Epidemiology, School of Medicine, Babol University of Medical Sciences, Babol, Iran.

Received: 10 September 2013 ; Accepted: 5 February 2014

Introduction: Salivary gland tumors are heterogeneous neoplasms with relatively low incidence. Due to uncertainty regarding the role of angiogenesis in malignant salivary gland tumors, the aim of present study was assessment of blood vessel density in two malignant salivary gland tumors.

Materials and Methods: In this descriptive-analytical study, a total of 40 paraffin blocks of adenoid cystic carcinoma and mucoepidermoid carcinoma were removed. Immunohistochemical staining was done for evaluation of blood vessel density with CD34. Tumors were divided into two groups of low and high malignancy. Clinical data of patients were extracted from the patients' files and vascular density and its association with clinicopathological factors was evaluated by Kruskal-Wallis, Mann Whitney, Wilcoxon and X^2 (Chi-Square) test.

Results: The means total density of blood vessels, intra tumoral and peri tumoral area in adenoid cystic carcinoma were 16.6 ± 7.4 , 11.9 ± 5.9 and 4.8 ± 2.3 and in mucoepidermoid carcinoma were 19.11 ± 6.44 , 14.47 ± 5.63 and 4.63 ± 1.73 , respectively. Significant differences between mean total density of blood vessels ($P=0.279$), central ($P=0.171$) and peripheral ($P=0.734$) in two lesions were observed. There was no significant difference in density of blood vessels between high and low grade malignant salivary gland tumors ($P=0.21$). No significant correlation was seen between microvessel density and age, sex and location.

Conclusion: Higher grade malignancy and clinical parameters did not affect the blood vessel density. There were higher microvessel densities in central area than peripheral area of tumor.

Key words: Mucoepidermoid carcinoma, adenoid cystic carcinoma, immunohistochemistry, CD34, angiogenesis, immunohistochemistry, CD34.

Corresponding Author: sf_seify@yahoo.com

J Mash Dent Sch 2014; 38(3): 221-32 .

مولف مسؤول، نشانی: بابل، دانشکده دندانپزشکی، گروه دندانپزشکی آسیب شناسی دهان، فک و صورت، تلفن: ۰۱۱۲۲۹۱۴۰۸

E-mail: sf_seify@yahoo.com

چکیده

مقدمه: تومورهای غدد بزاقی، نئوپلاسم‌های هتروژن با شیوع نسبتاً کم هستند. به دلیل عدم شناخت نقش آنژیوژنز در تومورهای بدخیم بزاقی، لذا هدف مطالعه حاضر، مقایسه تراکم عروق خونی در دو تومور بدخیم بزاقی می‌باشد.

مواد و روش‌ها: در این مطالعه توصیفی-تحلیلی، ۴۰ بلوک پارافینه آدنوئید سیستیک کارسینوما و موکوپیدرموئید کارسینوما خارج گردید. رنگ‌آمیزی CD34 برای ارزیابی تراکم عروق خونی انجام شد. تومورها به دو گروه با درجه بدخیمی بالا و پایین تقسیم شدند. اطلاعات بالینی بیماران از پرونده‌ها خارج شده و تراکم عروق خونی و ارتباط آن با فاکتورهای بالینی-پاتولوژی با آنالیزهای آماری Kruskal-Wallis، من ویتنی، ویل کاکسون، مجذور کای ارزیابی شد. $P < 0/05$ معنی‌دار در نظر گرفته شد.

یافته‌ها: میانگین تراکم کلی عروق خونی، مرکزی و محیطی در آدنوئید سیستیک کارسینوما به ترتیب $16/6 \pm 7/4$ ، $11/9 \pm 5/9$ و $4/8 \pm 2/3$ و در موکوپیدرموئید کارسینوما $19/11 \pm 6/144$ ، $14/7 \pm 5/63$ و $4/63 \pm 1/73$ بود. اختلاف آماری معنی‌داری بین دو ضایعه از نظر میانگین تراکم کلی عروق خونی ($P = 0/279$)، مرکزی ($P = 0/171$) و محیطی ($P = 0/734$) مشاهده نشد. اختلاف آماری معنی‌داری در تراکم عروق خونی بین نئوپلاسم‌های بدخیم بزاقی با درجه بدخیمی بالا و پایین وجود نداشت ($P = 0/21$). بین تراکم عروق خونی باسن، جنس، محل در دو ضایعه فوق ارتباطی مشاهده نشد.

نتیجه‌گیری: افزایش درجه بدخیمی و فاکتورهای بالینی در تومورهای فوق تاثیری در تراکم عروق خونی ندارد. نواحی مرکزی تومور فعالیت رگ‌سازی بیشتری نسبت به محیطی دارد.

واژه‌های کلیدی: موکوپیدرموئید کارسینوما، آدنوئید سیستیک کارسینوما، ایمونوهیستوشیمی، CD34، آنژیوژنز. مجله دانشکده دندانپزشکی مشهد / سال ۱۳۹۳ دوره ۳۸ / شماره ۳: ۲۲۱-۲۲۱.

مقدمه

می‌یابند.^(۲) طول عمر ۵ ساله بیماران مبتلا ۷۹٪ گزارش شده است.^(۴) آدنوئید سیستیک کارسینوما دومین تومور بدخیم غده بزاقی بوده، شایع‌ترین محل آن در کام است و معمولاً دارای تورم و درد می‌باشد که به دلیل تهاجم عصبی تومور بوده و احتمال متاستاز نیز مطرح است. درمان آن جراحی با مارژین کافی به همراه رادیوتراپی می‌باشد و دارای ۳ درجه تمایز شامل؛ غربالی (Cribriform)، توبولار (Tubular) و توپر (Solid) بوده که پیش‌آگهی متفاوت دارند و رفتار نوع توپر، تهاجمی‌تر از انواع دیگر است.^(۵) طول عمر ۵ ساله بیماران مبتلا ۷۴٪ گزارش شده است.^(۶) در بررسی مطالعات قبلی از درجه تمایز (Grade)، مرحله بالینی (TNM)^(۷) و محل آناتومی تومور به عنوان عوامل تعیین‌کننده پیش‌آگهی تومورهای بدخیم غدد بزاقی نام برده شده است^(۷) و برخی از محققین از اندازه هسته، سیتوپلاسم و نسبت آن‌ها در تومورهای ادنتورژنیک و بدخیمی‌های اپی‌تلیالی در تعیین پیش‌آگهی استفاده کرده‌اند.^(۹) اما امروزه با کاربرد

تومورهای غدد بزاقی، نئوپلاسم‌های اختصاصی با شیوع نسبتاً کم و مورفولوژی هتروژن در ناحیه فک، دهان و صورت بوده و ۳٪ کل تومورهای سر و گردن را تشکیل می‌دهند. این تومورها شیوع بیشتری در بزرگسالان و در دهه‌های چهارم تا هفتم داشته و انواع خوش‌خیم آنها شایع‌تر است.^(۱) شایع‌ترین تومورهای بدخیم غدد بزاقی، موکوپیدرموئید کارسینوما و سپس آدنوئید سیستیک کارسینوما هستند.^(۲) موکوپیدرموئید کارسینوما ۵ تا ۱۰٪ تومورهای غدد بزاقی را تشکیل می‌دهد و دارای رفتار تهاجمی و تمایل به متاستاز بوده و به دلیل درجات تمایز مختلف دارای رفتار بیولوژیک متغیر می‌باشد. درمان آن از طریق جراحی با مارژین وسیع به همراه رادیوتراپی بوده و در ارتباط با تومورهای متاستاتیک، نوترون‌تراپی و شیمی‌درمانی نیز به کار می‌رود.^(۳) پیش‌آگهی به درجه تمایز و مرحله بالینی تومور بستگی دارد. در تومورهای با درجه بدخیمی بالا تنها ۳۰ تا ۴۰ درصد بیماران نجات

است^(۱۳) اما این که با افزایش درجه بدخیمی در تومورهای بدخیم بزاقی تفاوتی در تراکم عروق خونی مشاهده می‌شود یاخیر بحث انگیز است و این که آیا عوامل دیگری به جز تراکم عروق خونی، مانند سطح مقطع آن در رفتار تهاجمی تومورهای بدخیم با درجات مختلف تمایز موثرند، جای سوال دارد. تا به امروز مطالعات اندکی، تراکم عروق خونی را در تومورهای بدخیم غدد بزاقی بررسی کرده‌اند و آنژیوژنز در تومورهای بدخیم بزاقی شناخته شده نیست، همچنین به دلیل وجود نتایج متناقض در ارتباط با نقش آنژیوژنز در ضایعات دهانی^(۱۴و۱۵)، هدف مطالعه حاضر، بررسی و مقایسه تراکم عروق خونی (MVD) در دو تومور شایع بدخیم بزاقی و ارتباط آن با فاکتورهای بالینی - پاتولوژی بود.

مواد و روش‌ها

در این مطالعه توصیفی-تحلیلی، کلیه فایل‌های آرشیو پاتولوژی بیمارستان امیر اعلم تهران و دانشکده دندانپزشکی مشهد، مربوط به سال ۱۳۸۷ بررسی شدند. پرونده بیماران با تشخیص تومورهای بدخیم و شایع غدد بزاقی (موکوپیدروئید کارسینوما و آدنوئیدسیستیک کارسینوما) خارج شد و اطلاعات بالینی شامل سن، جنس و محل ضایعه در جداولی ثبت گردید. سپس بلوک‌های پارافینه آنها خارج و ۴۰ بلوک پارافینه تومورهای بدخیم (۲۱ نمونه آدنوئیدسیستیک کارسینوما و ۱۹ مورد موکوپیدروئید کارسینوما) که دارای بافت کافی و فیکساسیون مناسب بود، انتخاب شد. نمونه‌های با خونریزی زیاد، آماس و بافت ناکافی، فیکساسیون نامناسب، همچنین ضایعات تومورال بزاقی با عود و درمان‌های قبلی و بیوپسی اینسیژنال از مطالعه خارج شدند. جهت تأیید تشخیص و ورود به مطالعه، برش‌های

ایمونوهیستوشیمی، استفاده از نشانگرهای مختلف به ویژه در رگ‌سازی به عنوان عامل جدید تعیین‌کننده پیش‌آگهی نام برده شده است.^(۳) آنژیوژنز، فرایند پیچیده‌ای در شرایط نرمال و پاتولوژیک است و عبارت است از تشکیل عروق خونی جدید از ساختار عروق خونی اولیه میزبان. تومورها جهت رشد، تهاجم، متاستاز، تامین اکسیژن و مواد غذایی نیاز به خون‌رسانی دارند. در صورتی که اندازه تومور بیشتر از ۲ تا ۳ میلی‌متر گردد، رگ‌سازی ضروری است. از آنجا که تومورها دارای ساختار هتروژن هستند، بنابراین تراکم عروق خونی در نواحی مختلف تومور یکسان نیست.^(۸) در مطالعات مختلف جهت سنجش تراکم عروق خونی از نشانگرهای مختلفی مانند CD31، CD34، Vonvilbrand و CD105 استفاده شده است. با CD31 علاوه بر رنگ‌پذیری عروق خونی بزرگ و کوچک، سلول‌های کارسینوما هم رنگ پذیر می‌گردند. با CD34 نیز عروق خونی جدید و قدیمی و سلول‌های مزانشیمی رنگ پذیر می‌گردند. با فاکتور فون ویلبراند علاوه بر عروق خونی، عروق لنفی نیز رنگ می‌گیرد. اگرچه برخی از مطالعات از CD105 به عنوان نشانگر حساس و اختصاصی جهت رگ‌سازی جدید استفاده می‌کنند؛ اما شدت رنگ‌پذیری با CD34 بیشتر از CD105 به نظر می‌رسد شاید به این دلیل که CD105 در رنگ‌پذیری عروق خونی تازه تشکیل شده نقش دارد.^(۹-۱۲) CD34 گلیکوپروئین ۱۱۰-۱۲۰ کیلودالتون و نشانگر پان اندوتلیالی می‌باشد، به عنوان سیالوموسین در اتصال لیگاند‌های مختلف عمل می‌کند و جهت مشخص کردن رگ‌های خونی جدید و قدیمی به عنوان نشانگر اختصاصی در روش ایمونوهیستوشیمی است.^(۹) در مطالعات قبلی انجام شده تراکم عروق خونی در تومورهای بدخیم بیشتر از خوش خیم گزارش شده

میکروویو (پاناسونیک ۱۲۸۰ وات) با فشار ۲ اتمسفر و دمای ۱۲۰ درجه سانتیگراد قرار گرفتند و به مدت ۲۰ دقیقه در درجه حرارت اتاق قرار گرفته و سرد شدند. بعد از شستشو در PBS، اسلایدها تحت تأثیر آنتی بادی اولیه (Anti CD34 Clone/A4، QBend 10، DAKO)، قرار گرفتند به طوری که به رقت یک پنجاهم و به مدت ۳۰ دقیقه در دمای اتاق روی اسلایدها ریخته شدند. بعد اسلایدها تحت تأثیر آنتی بادی ثانویه قرار گرفتند و سپس در فسفات بافرسالین شسته شدند و تحت تأثیر کروموژن DAB (دی آمینوبنزیدین تتراکلراید) (Sigma/USA) قرار گرفته و با هماتوکسیلین-مایرز رنگ آمیزی شدند. سپس اسلایدها در درجات صعودی الکل و سپس در گزین قرار گرفته و با Entellan و لامل پوشانده شدند. کارسینوم مجرای پستان به عنوان شاهد مثبت و حذف آنتی بادی اولیه و جایگزینی با PBS، کنترل منفی در نظر گرفته شد. همچنین ۴ مورد بافت غده بزاقی پاروتید و مجاور به تومور غده بزاقی به عنوان کنترل مثبت داخلی مورد استفاده قرار گرفت.

روش بررسی اسلایدها: تعیین تراکم عروق خونی با میکروسکوپ نوری (Olympus (BX41, Tokyo, Japan) صورت گرفت. بخش‌هایی از اسلایدهای هیستوپاتولوژی (۳ ناحیه) که دارای حداکثر تراکم عروق خونی بودند، با بزرگنمایی ۱۰ انتخاب و سپس تراکم عروق خونی در هر ناحیه با بزرگنمایی ۴۰ برابر بررسی شد. میانگین تعداد عروق خونی رنگ پذیر با CD34 در هر اسلاید در نظر گرفته شد و ثبت گردید.^(۱۶) همچنین تراکم عروق خونی در ناحیه Intra tumoral (مرکز تومور) و Peritumoral (حاشیه تومور) تعیین و میانگین تراکم عروق خونی در مرکز و حاشیه در مورد تومورهای بدخیم غده بزاقی در نظر گرفته شد. سپس نتایج با آنالیزهای آماری مورد

۵ میکرونی برای رنگ آمیزی هماتوکسیلین-ئوزین زده شد. پس از مشاهده توسط پاتولوژیست دهان و تأیید تشخیص، درجه تمایز موکوپیدرموئید کارسینوما بر اساس معیارهای Aucair^(۱۵و۱۴) تعیین شد.

تقسیم بندی موکوپیدرموئید کارسینوما بر اساس درجه تمایز به صورت زیر انجام شد:

- درجه تمایز بالا: سلول‌های موکوسی زیاد، سلول‌های اپیدرموئید کم و تشکیل کیست زیاد
- درجه تمایز پایین: سلول‌های موکوسی کم، سلول‌های اپیدرموئید زیاد و تشکیل کیست کم
- درجه تمایز متوسط: بین دو گروه درجه تمایز پایین و بالا

در ارتباط با آدنوئید سیستیک کارسینوما سه نوع هیستوپاتولوژی شامل Solid، Tubular و Cribriform در نظر گرفته شد.^(۱۵) نئوپلاسم‌های بدخیم بزاقی بر اساس رفتار بیولوژیکی در دو گروه بدخیم با درجه بدخیمی بالا شامل موکوپیدرموئید کارسینوما Grade 3، آدنوئید سیستیک کارسینوما و بدخیمی با درجه پایین شامل موکوپیدرموئید کارسینوما Grade 1,2 طبقه بندی شدند.^(۲)

رنگ آمیزی ایمونوهیستوشیمی با نشانگر CD34 جهت ارزیابی تراکم عروق خونی به شرح زیر انجام شد.

برش‌های ۴ میکرونی جهت رنگ آمیزی ایمونوهیستوشیمی از بلوک‌های پارافینه فوق تهیه شد و سپس بلوک‌های پارافینه در گزین دپارافینه شدند و در درجات مختلف الکل (اتانول مطلق، اتانول ۹۶ درجه، اتانول ۷۰ و ۸۰ درجه) دهیدراته شدند و سپس تحت تأثیر هیدروژن پراکسید ۳٪ قرار گرفتند و ۳ دقیقه در فسفات بافرسالین (PBS) شسته شدند. بعد از آن جهت فرآیند بازیافت آنتی ژن، اسلایدها به مدت ۱۰ دقیقه در

بررسی و مقایسه قرار گرفتند.

جهت ارزیابی مقایسه‌ای تراکم عروق خونی در نئوپلاسم‌های بدخیم غدد بزاقی، نئوپلاسم بدخیم بزاقی با درجه بدخیمی بالا و پایین و همچنین درجات مختلف بدخیمی در موکوپیدرومئید کارسینوما و انواع پاتولوژی آدنوئید سیستیک کارسینوما، از آزمون‌های ناپارامتری، کروسکال والیس، من ویتنی، ویلکاکسون و مجذور کای دو استفاده شد. P -value کمتر از ۰/۰۵ معنی‌دار تلقی گردید.

یافته‌ها

در مجموع ۴۰ بلوک پارانیه از نئوپلاسم بدخیم غدد بزاقی شامل ۲۱ مورد آدنوئیدسیستیک کارسینوما و ۱۹ مورد موکوپیدرومئید کارسینوما مورد مطالعه قرار گرفتند. اطلاعات بالینی بیماران (سن، جنس و محل ضایعه) در جدول ۱ خلاصه شده است.

میانگین سنی بیماران در افراد مبتلا به آدنوئید سیستیک کارسینوما بیشتر از موکوپیدرومئید کارسینوما بود ($P=۰/۰۰۲$). اختلاف آماری معنی‌داری از نظر جنس ($P=۰/۱۰۲$) و محل ضایعه ($P=۰/۰۶۰$) بین دو گروه مشاهده نشد.

از ۲۱ مورد آدنوئید سیستیک کارسینوما، ۸ مورد الگوی هیستوپاتولوژیک غربالی، ۴ مورد الگوی توبولار و ۹ مورد الگوی توپر داشتند. از ۱۹ مورد موکوپیدرومئید کارسینوما، ۵ مورد Grade I، ۶ مورد Grade II و ۸ مورد Grade III مشاهده شد. نئوپلاسم بدخیم با درجه بدخیمی

بالا شامل ۲۱ مورد آدنوئید سیستیک کارسینوما و موکوپیدرومئید کارسینوما Grade 3 و ۱۱ مورد نئوپلاسم بزاقی بدخیم با درجه بدخیمی پایین موکوپیدرومئید کارسینوما Grade 1,2 وجود داشت. یافته‌های رنگ آمیزی CD34: میانگین تراکم عروق خونی در جداول ۲، ۳ خلاصه شده است.

اگرچه تراکم کلی عروق خونی در موکوپیدرومئید کارسینوما بیشتر از آدنوئید سیستیک کارسینوما بود اما این اختلاف از نظر آماری معنی‌دار نبود ($P=۰/۲۷۹$). اختلاف آماری معنی‌داری در تراکم عروق خونی در نواحی مرکزی ($P=۰/۱۷۱$) و محیطی ($P=۰/۷۳۴$) دو تومور بدخیم غده بزاقی مشاهده نشد.

میانگین تراکم عروق خونی در نواحی مرکزی موکوپیدرومئید کارسینوما و آدنوئید سیستیک کارسینوما بیشتر از نواحی محیطی بود. این اختلاف آماری در ارتباط با تراکم عروق خونی در نواحی مرکزی و محیطی آدنوئید سیستیک کارسینوما معنی‌دار بود ($P=۰/۰۰۳$) ولی در موکوپیدرومئید کارسینوما معنی‌دار نبود ($P=۰/۱۴۴$) (جدول ۲).

اختلاف آماری معنی‌داری در نوع هیستوپاتولوژی آدنوئید سیستیک کارسینوما با تراکم کلی عروق خونی دیده نشد ($P=۰/۵۲۴$). اختلاف آماری معنی‌داری در درجات مختلف تمایز موکوپیدرومئید کارسینوما با تراکم کلی عروق خونی وجود نداشت ($P=۰/۸۷۹$) (جدول ۳).

جدول ۱: توزیع فراوانی متغیرها (سن، جنس و محل) در دو ضایعه آدنوئید سیستیک کارسینوما و موکوپیدرموئید کارسینوما

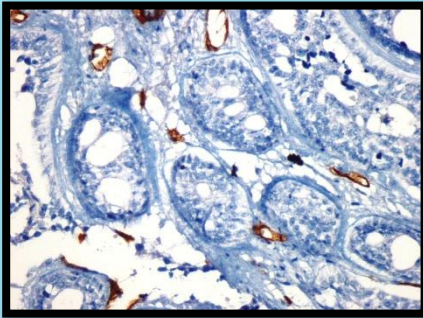
| P-value | نوع ضایعه | | پارامترها (Mean±SD) |
|---------|-------------------------|--------------------------|-----------------------------|
| | موکوپیدرموئید کارسینوما | آدنوئید سیستیک کارسینوما | |
| ۰/۰۰۲ | ۳۳/۵±۱۸/۲ | ۵۲/۶±۱۷/۲ | سن (سال) |
| ۰/۱۰۲ | ۷ (۳۶/۸) | ۱۳ (۶۱/۹) | جنس مذکر |
| | ۱۲ (۶۳/۲) | ۸ (۳۸/۱) | مونث |
| ۰/۰۶۰ | ۱۰ (۵۲/۶) | ۵ (۲۳/۸) | محل ضایعه غدد بزاقی اصلی |
| | ۹ (۴۷/۴) | ۱۶ (۷۶/۲) | غدد بزاقی فرعی |

جدول ۲: میانگین تراکم کلی عروق خونی (MVD) و تراکم عروق خونی در نواحی مرکزی و محیطی تومور در نئوپلاسم‌های بدخیم غدد بزاقی

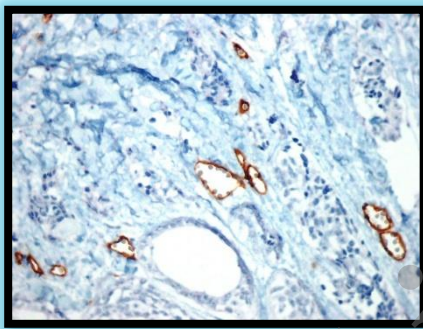
| P-value | موکوپیدرموئید کارسینوما | آدنوئید سیستیک کارسینوما | تراکم عروق خونی (Mean±SD) |
|---------|-------------------------|--------------------------|------------------------------|
| ۰/۱۷۱ | ۱۴/۴۷±۵/۶۳ | ۱۱/۹±۵/۹ | مرکزی (Intra tumoral) |
| ۰/۷۳۴ | ۴/۶۳±۱/۷۳ | ۴/۸±۲/۳ | محیطی (Peri tumoral) |
| ۰/۲۷۹ | ۱۹/۱۱±۶/۴۴ | ۱۶/۶±۷/۴ | کل (Total) |
| | P=۰/۱۴۴ | P=۰/۰۰۳ | P-value |

جدول ۳: ارتباط تراکم کلی عروق خونی با انواع هیستولوژی در آدنوئید سیستیک کارسینوما

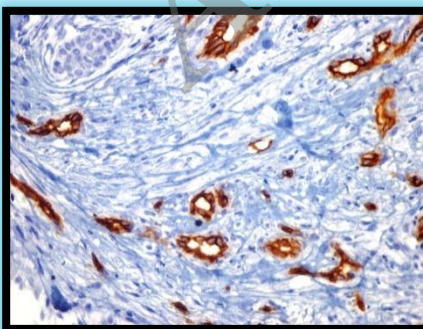
| P-value | تراکم کلی عروق خونی (Mean±SD) | (الگوی هیستولوژیک) درجه تمایز | نوع نمونه |
|---------|----------------------------------|-------------------------------|--------------------------|
| ۰/۵۲۴ | ۱۴/۲±۸/۱ | توبولار | آدنوئید سیستیک کارسینوما |
| | ۱۴/۶۳±۶/۷ | غربالی | |
| | ۱۹/۵±۷/۷ | توپر | |
| ۰/۸۷۹ | ۲۰±۷/۸۱ | Grade I | موکوپیدرموئید کارسینوما |
| | ۱۸±۵/۲۵ | Grade II | |
| | ۱۹/۳۸±۷/۱۸ | Grade III | |



تصویر ۲: رنگ‌پذیری عروق خونی با نشانگر CD34 در آدنویید سیستیک کارسینوما با طرح غربالی (× ۴۰)



تصویر ۳: رنگ‌پذیری عروق خونی با نشانگر CD34 در آدنویید سیستیک کارسینوما با طرح توبولار (× ۴۰)

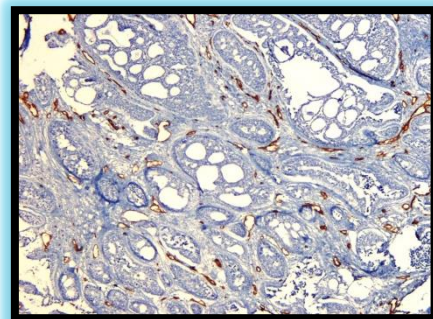


تصویر ۴: رنگ‌پذیری عروق خونی با نشانگر CD34 در آدنویید سیستیک کارسینوما با طرح توپر (× ۴۰)

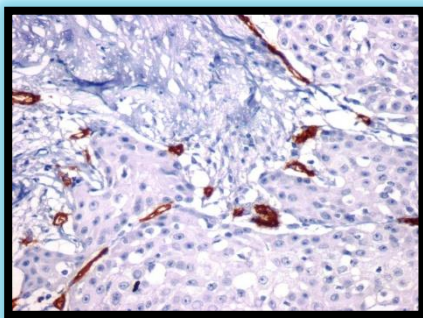
در موکوپیدرومویید کارسینوما و آدنویید سیستیک کارسینوما، ارتباطی بین تراکم عروق خونی با سن (به ترتیب $P1=0/624$ و $P2=0/343$)، جنس ($P1=0/193$ و $P2=0/622$) و محل ضایعه ($P1=0/533$ و $P2=0/136$) وجود نداشت.

اگرچه میانگین تراکم عروق خونی در تومور بدخیم بزاقی در غدد بزاقی بزاقی ماژور ($19/33 \pm 8/16$) بیشتر از مینور ($16/92 \pm 6/26$) بود، اما اختلاف از نظر آماری معنی‌دار نبود ($P=0/3$).

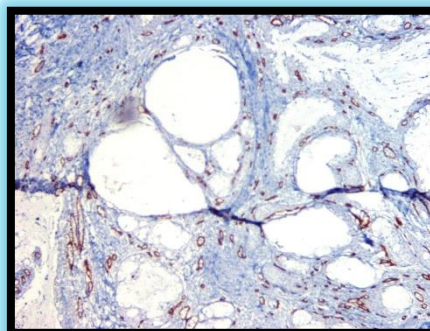
میانگین تراکم عروق خونی در نئوپلاسم‌های بدخیم با درجه بدخیمی بالا $19/47 \pm 7/19$ و در نئوپلاسم‌های بدخیم با درجه بدخیمی پایین $16/61 \pm 6/81$ بود. اختلاف آماری معنی‌داری در تراکم عروق خونی بین دو گروه مشاهده نشد ($P=0/21$) (تصاویر ۱-۸).



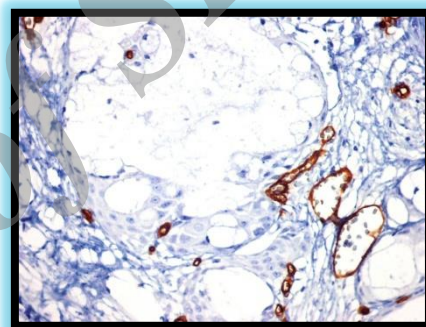
تصویر ۱: رنگ‌پذیری عروق خونی با نشانگر CD34 در آدنویید سیستیک کارسینوما با طرح غربالی (× ۱۰)



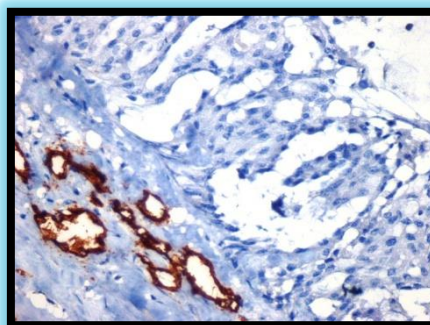
تصویر ۸: رنگ‌پذیری عروق خونی با نشانگر CD34 درموکوپیدرموئید کارسینومای Grade III (× ۴۰)



تصویر ۵: رنگ‌پذیری عروق خونی با نشانگر CD34 درموکوپیدرموئید کارسینومای Grade I (× ۱۰)



تصویر ۶: رنگ‌پذیری عروق خونی با نشانگر CD34 درموکوپیدرموئید کارسینومای Grade I (× ۴۰)



تصویر ۷: رنگ‌پذیری عروق خونی با نشانگر CD34 درموکوپیدرموئید کارسینومای Grade II (× ۴۰)

بحث

بر اساس نتایج مطالعه حاضر، تراکم عروق خونی در موکوپیدرموئید کارسینوما بیشتر از آدنوئید سیستیک کارسینوما بود، اما اختلاف آماری معنی‌داری دیده نشد. Dhanuthai و همکارانش^(۱۷) معتقدند که وجود سلول‌های میوآپیتلیالی در آدنوئید سیستیک کارسینوما به دلیل ترشح عوامل مهارکننده عملکرد متالوپروتنازها از رگ‌سازی جلوگیری می‌کند، به طوری که تراکم عروق خونی در آدنوئید سیستیک کارسینوما کمتر از موکوپیدرموئید کارسینوما گزارش شده است. در مطالعه تدبیر و همکاران^(۱۸) نیز تراکم عروق خونی در موکوپیدرموئید کارسینوما بیشتر از آدنوئید سیستیک کارسینوما گزارش شده است. اگرچه در مطالعه تدبیر^(۱۸) و Dhanuthai^(۱۷) تراکم عروق خونی در موکوپیدرموئید کارسینوما بیشتر از آدنوئید سیستیک کارسینوما بوده است، اما در مطالعه حاضر این اختلاف از نظر آماری معنی‌دار نبود که شاید از دلایل تفاوت با نتایج مطالعه حاضر، اختلاف در حجم نمونه باشد.

در پیش‌آگهی موکوپیدرومئید کارسینوما گزارش شده است. در مطالعه اعتماد مقدم و همکاران^(۲۳)، ارتباط معنی‌داری بین تراکم عروق خونی با درجه تمایز موکوپیدرومئید کارسینوما یافت شد، به طوری که با افزایش درجه بدخیمی، تراکم عروق خونی افزایش نشان داد. ایشان مطرح نمودند که این امر شاید به دلیل نیاز بیشتر سلول‌های تومورال به اکسیژن و مواد غذایی جهت رشد و گسترش باشد. نتایج مطالعه Olivera^(۲۱) و Chou^(۲۲) تاییدکننده نتایج مطالعه مذکور است، اما نتایج مطالعه Ozawa^(۳) و اعتماد مقدم^(۲۳) متفاوت با نتایج این مطالعه است. این احتمال می‌رود که نوع سیستم طبقه بندی درجات مختلف تمایز موکوپیدرومئید کارسینوما متفاوت باشد. در مطالعه ما از سیستم Aucair^(۲۴) استفاده شد که متفاوت از مطالعه اعتماد مقدم و همکارانش^(۲۳) است.

در مطالعه Fernndez و همکارانش^(۲۵)، در تومورهای بزاقی، ارتباط مثبتی در تراکم عروق خونی با نشانگر VEGF با متاستاز به عقده لنفی و بقای کمتر بیماری یافت شد که از جهاتی متفاوت از نتایج مذکور است.

آنژیوژنز پدیده پیچیده‌ای بوده که حاصل تعادل عوامل رگ‌سازی و ضد رگ‌سازی است. اکثر تومورها جهت رشد و گسترش نیاز به اکسیژن و مواد غذایی دارند و در صورتیکه فاصله سلول‌های تومورال با رگ خونی ورا ۱۰ میکرون شود، نیاز به تکثیر عروق خونی وجود دارد.^(۲۶) اکثر تومورها جهت تغذیه به اکسیژن و مسیر اکسیداتیو وابسته اند. تومورها با رشد آهسته می‌توانند از مسیر گلیکولیز نیازهای تغذیه‌ای را تامین نمایند.^(۲۸) Costa و همکارانش^(۲۷) در مطالعه‌ای با نشانگر Piroxiredoxin

برخی مطالعات تراکم عروق خونی را در نواحی مرکزی در تومورهای غدد بزاقی مهم‌تر از نواحی محیطی گزارش کرده‌اند.^(۱۱) در این مطالعه، اگرچه تراکم عروق خونی در نواحی مرکزی بیشتر از محیطی بود، اما این اختلاف در موکوپیدرومئید کارسینوما از نظر آماری معنی‌دار نبود. در بررسی سرطان‌های مختلف، در کارسینوم سلول سنگفرشی دهان، تراکم عروق خونی در نواحی مرکزی بیشتر بود^(۱۹)، اما در سرطان‌های ریه و پستان تراکم عروق خونی در نواحی محیطی بیشتر از مرکزی گزارش شده است.^(۲۰) حدس زده می‌شود که چون ناحیه سر و گردن نسبت به نواحی دیگر پر عروق‌تر است، بنابراین تئوپلاسم‌های این ناحیه کمتر به ساخت عروق خونی جدید وابسته می‌باشند.^(۲۱) در مطالعه Chou و همکاران^(۲۲)، تراکم عروق خونی در موکوپیدرومئید کارسینوما در نواحی محیطی و مرکزی تومور یکسان بود که مشابه نتایج مطالعه مذکور است.

در این مطالعه ارتباطی بین سن، جنس، محل ضایعه و درجه تمایز (Grade) با تراکم عروق خونی در موکوپیدرومئید کارسینوما و آدنوئید سیستیک کارسینوما دیده نشد. در مطالعات انجام شده در نواحی دیگر بدن و یا سر و گردن نیز ارتباطی بین درجه تمایز، سن، جنس و محل ضایعه با تراکم عروق خونی مشاهده نشد^(۲۴ و ۲۳ و ۲۴) Olivera و همکاران^(۲۱)، ارتباطی بین میانگین تراکم عروق خونی با درجه تمایز، عود و متاستاز گزارش نکردند. Chou و همکاران^(۲۲) نیز ارتباط معنی‌داری بین تراکم کلی عروق خونی با درجه تمایز پیدا نکردند، اما بیان نمودند که با مرحله بالینی مرتبط است. در مطالعه Ozawa و همکاران^(۳)، سن و روش درمان به عنوان فاکتورهای موثر

تراکم عروق خونی دیده نشد که به نوعی می‌تواند گویای این مطلب باشد که عوامل دیگری غیر از تراکم عروق خونی در این زمینه موثر هستند.

در مورد تراکم عروق خونی و ارتباط آن با درجه تمایز، مرحله بالینی، سن، جنس و محل ضایعه در مطالعات مختلف، نتایج متناقضی مشهود است. شاید از دلایل آن زمان فیکس کردن نمونه‌ها، روش بررسی روند ایمونوهیستوشیمی، نوع نشانگر مورد استفاده در بررسی عروق خونی و بزرگنمایی میکروسکوپ به کار رفته باشد. اینگونه حدس زده می‌شود که معضل اصلی، نداشتن یک روش بررسی واحد جهت تعیین تراکم عروق خونی در ضایعات مختلف باشد. شاید ارائه یک سیستم واحد به این تناقضات پایان دهد. همچنین مدت زمان پیگیری بیماران نیز مهم به نظر می‌رسد.

نتیجه‌گیری

بر اساس نتایج مطالعه حاضر، به نظر می‌رسد سن، جنس، محل ضایعه و افزایش درجه بدخیمی تاثیری بر تراکم عروق خونی در آدنوئیدسیستیک کارسینوما و موکوپیدرموئید کارسینوما نداشت. نواحی مرکزی تومور فعالیت رگ سازی بیشتری نسبت به نواحی محیطی نشان دادند.

تشکر و قدردانی

این مقاله حاصل طرح تحقیقاتی مصوب دانشگاه علوم پزشکی بابل و پایان نامه دانشجویی زهرا دهقان به شماره ۵۰۸ می‌باشد. بدین وسیله از حمایت‌های مادی و معنوی معاونت محترم پژوهشی، تقدیر و تشکر به عمل می‌آید.

گزارش کردند که موکوپیدرموئید کارسینوما بیشتر مسیر تغذیه‌ای وابسته به اکسیژن داشته ولی در آدنوئیدسیستیک کارسینوما مسیر تغذیه‌ای مرتبط با گلیکولیز به چشم می‌خورد.

به نظر می‌رسد از آنجا که فرمانده اصلی در رگ‌سازی در ضایعات تومورال، سلول‌های پارانشیم هستند، لذا ویژگی‌های این سلول‌ها و ماهیت ژنتیک آنها و ویژگی‌های استروما و فاکتورهای ترشح شده توسط پارانشیم درون استروما در تراکم عروق خونی در ضایعات موثر باشد. در مطالعه حاضر تفاوتی در میانگین تراکم عروق خونی در تومورهای بدخیم با درجه بدخیمی بالا و پایین مشاهده نشد.

حدس زده می‌شود که تراکم عروق خونی از تومورهای خوش خیم به تومورهای بدخیم بزاقی افزایش چشم‌گیری نشان دهد ولی تفاوت محسوسی در تراکم عروق خونی در تومورهای بدخیم مشهود نیست. از آنجا که آدنوئیدسیستیک کارسینوما دارای رشد آهسته، عود و متاستاز طولانی مدت است، بنابراین آنچه در رفتار متاستاتیک این ضایعه موثر است، تراکم عروق خونی نبوده بلکه ممکن است سطح مقطع عروق خونی و ویژگی‌های سیتوژنیک سلول‌های میوآپیتلیال باشد. در مطالعه Lukka و همکاران^(۷)، سطح مقطع بزرگتر عروق خونی با شدت رنگ‌پذیری کمتر منعکس‌کننده پیش‌آگهی ضعیف در آسینیک سل کارسینوما بزاقی گزارش شده است. در مطالعه Costa و همکاران^(۲۷)، روی انواع متاستاتیک و غیرمتاستاتیک آدنوکارسینوما، تفاوتی در

منابع

1. Kara MI, Goze F, Ezirganli S, Polat S, Muderris S, Elagoz S. Neoplasms of salivary glands in a Turkish adult population. *Med Oral Pathol Oral Cir Buccal* 2016; 15(6): 880-5.
2. Neville BW, Dam DD, Allen GM, Bouquot JE. *Oral and Maxillofacial Pathology*. Philadelphia. 3rd ed. W.B.Saunders Co: 2009. P. 473-99.
3. Ozawa H, Tamita T, Sakamoto K, Tagawa T, Fujin R, Kanzaki S, et al. Mucoepidermoid carcinoma of the head and neck: Clinical analysis of 43 patients. *Jap J Clin Oncol* 2008; 38(6): 414-8.
4. Sharifi N, Ghafarzadegan K, Ayatollahi H, Shakeri MT, Sadeghian MH, Azari JB, et al. Evaluation of angnigenesis in colorectal carcinoma by CD34 immunohistochemistry method and its correlation with clinicopathologic parameters. *Acta Medica Jranica* 2009; 47(3): 161-4.
5. Luukka H, Laitakari J, Vahlberg T, Klemi P, Stenback F, Grenman R. Morphometric analysis of CD34-positive vessels in salivary gland adenoid cystic and mucoepidermoid carcinomas. *J Oral Pathol Med* 2009; 38(9): 695-700.
6. Gunhan O, Yildiz E, Karsliglu Y, Aydintug Y, Dogan N, Celasun B. Nuclear morphometric features of epithelial cells lining keratocysts. *Anal Quant Cytol Histol* 2003; 25(2): 89-90.
7. Luukka H, Laitakari J, Vahlberg T, Klemi P, Grenman R. Morphometric analysis of CD34- positive vessels in salivary gland acinic cell carcinoma. *Acta Otolaryngol* 2007; 127(8): 869-73.
8. Karamysheva AF. Mechanism of angiogenesis. *Biochemistry* 2008; 13(7): 751-62.
9. Lanza F, Healy L, Sutherland DR. Structural and functional features of the CD34 antigen: an update. *J of Biol Regulat and Homeostatic Agents* 2001; 15(1): 1-13.
10. Cardoso SV, Souza KCN, Faria PR, Lucia A, Ensenberg ALA, Dias FL. Assessment of angiogenesis by CD105 antigen in epithelial salivary gland neoplasms with diverse metastatic behavior. *BMC Cancer* 2009, 9(1): 391-8.
11. Taher MG, Abdullah BH, Al-Khuri LE. Immunohistochemical expression of CD-34 as biological marker of angiogenesis and expression of D2-40 as marker of lymphangiogenesis in mucoepidermoid carcinoma of salivary glands. *J Pak Med Stud* 2012; 2(3): 126-33.
12. Soares AB, De Aroujo VC, Juliano PB, Altemani A. Angiogenic and lymphangiogenic microvessel density in recurrent pleomorphic adenoma. *J Oral Pathol Med* 2009; 38(8): 623-9.
13. Huang ZQ, Chen WL, Li HG, Li JS, Xu ZY, Lin ZY. Extracellular matrix metalloproteinase inducer expression in salivary gland tumors: A correlation in salivary with microvessel density. *J Craniofac Surg* 2010; 21(6): 1855-60.
14. Gnepp DR. *Diagnostic Surgical Pathology of the Head and Neck*. 2nd ed. W.B.Saunders Co; Philadelphia: 2009. P. 471-7, 482-6.
15. Regezi J, Sciubba J, Jordan CK. *Oral Pathology, Clinical Pathologic Correlations*. 5th ed. W.B.Saunders Co; 2008. P. 202-5, 207-9.
16. Shi L, Chen XM, Wang L, Zhang L, Chen Z. Expression of caveolin-1 in mucoepidermoid carcinoma of the salivary glands: Correlation with vascular endothelial growth factor, microvessel density, and clinical outcome. *Cancer* 2007; 109(8): 1523-31.
17. Dhanuthai K, Sappayatosok K, Yodsanga S. An analysis of microvessel density in salivary gland tumours: A single centre study. *Surgeon* 2013; 11(3): 147-52.
18. Tadbir AA, Pardis S, Ashkavandi ZJ. Expression of Ki67 and CD105 as proliferation and angiogenesis markers in salivary gland tumors. *Asian Pac J Cancer Prev* 2012; 13(10): 5155-9.
19. Yu M, Liu L, Liang CH, Li P, Ma X, Zhang Q, et al. Intratumoral vessel density as prognostic factors in head and neck squamous cell carcinoma : A meta-analysis of literature. *Head and Neck* 2013.
20. Gasparini G, Harris AL. Clinical importance of the determination of tumor angiogenesis in breast carcinoma: Much more than a new prognostic tool. *J Clin Oncol* 1995; 13(3): 765-82.
21. Olivera LR, Soave DF, Olivera-Costa JP. Prognostic factors in patients with malignant salivary gland neoplasms in a brazilian population. *Asian Pac J Cancer Prev* 2010; 12(2): 363-8.
22. Chou KC, Chang LC, Su HC. Immunohistochemical Study of tumor angiogenesis in mucoepidermoid carcinoma. *J Med Sci* 2005; 25(6): 285-90.
23. Etemad-Moghaddam S, Alaeddini S, Alaeddini M, Mozaffari B. *JIDA* 2010; 22(1): 35-41.
24. Tumour B, Vidal MT. Density of mast cells and microvessels in minor salivary gland tumors. *Epub* 2013; 34(1): 309-16.
25. Fernandez P L, Astudillo A, Vicente J C. Expression of vascular endothelial growth factor in salivary gland carcinomas correlates with lymph node metastasis. *Anticancer Res* 2007; 27(58): 3661-6.

26. Kumar V, Cotran R, Robbins S. Robbins Basic Pathology. 7th ed. Elsevier Health Sciences. 2003. P. 166, 167.
27. Costa AF, Demasi APD, Bonfitto VLL, Bonfitto JFL, Furuse C, Araujo VC, et al. Angiogenesis in salivary carcinomas with and without myoepithelial differentiation. *Virchows Arch* 2008; 453(4): 359-67.
28. Kerr EH , Wang D, Lewis JS , Al-Naief NS , Hameed O. Lack of correlation between microvascular density and pathological features and outcomes in sinonasal and oral mucosal melanomas. *Head Neck Pathol* 2011; 5(3): 199-204.

Archive of SID