

رابطه بین اکلوزن تروماتیک و شکست در ترمیم ضایعات پری اپیکال: یک گزارش مورد

مرضیه جعفری*، الهه مقیم فاروجی**#

* استادیار گروه اندودانتیکس دانشکده دندانپزشکی بجنورد، بجنورد، ایران

** استادیار گروه اندودانتیکس دانشکده دندانپزشکی بندرعباس، بندرعباس، ایران

تاریخ ارائه مقاله: ۹۵/۲/۱۷ - تاریخ پذیرش: ۹۵/۶/۳

The Association between Traumatic Occlusion and Failure in Healing of Periapical Lesion: A Case Report

Marziyeh Jafari*, Elaheh Moghim Farooji**#

* DDS, Department of Endodontic, School of Dentistry, Bojnurd University of Medical Sciences, Bojnurd, Iran

** DDS, MSc Department of Endodontic, School of Dentistry, Hormozgan University of Medical Sciences, Bandar Abbas, Iran

Received: 6 May 2016 ; Accepted: 24 August 2016

Introduction: The success of root canal treated teeth with periapical lesions was addressed in several studies. However, in some cases, such as traumatic occlusion, these lesions may remain stable. On the other hand, the effect of traumatic occlusion in development of pulp and periapical diseases is not known thoroughly.

Case Report: The article reports the remaining of periapical lesion after appropriate endodontic treatment and surgery in a 17-year-old patient. However, the patient symptoms improved after removal of premature contacts and periapical lesion healed.

Conclusion: Elimination of premature contacts during treatment can be one of the influential factors in treatment outcomes.

Key words: Traumatic occlusion, periapical lesion, healing.

Corresponding Author: Moghim.elahe@yahoo.com

J Mash Dent Sch 2017; 41(2): 183-8.

چکیده

مقدمه: موفقیت دندان‌های درمان ریشه شده با ضایعات پری اپیکال در مطالعات بسیاری گزارش شده است. هر چند در برخی موارد مانند اکلوزن تروماتیک، ضایعات بدون تغییر باقی بمانند. به عبارت دیگر اثر اکلوزن تروماتیک در پیشرفت بیماری‌های پالپ و پری اپیکال به طور کامل شناخته نشده است.

گزارش مورد: این مقاله باقی ماندن ضایعه پری اپیکال و علائم بیمار را بعد از درمان اندو و جراحی مناسب در یک بیمار ۱۷ ساله گزارش می‌کند که بعد از حذف تماس‌های پیش رس، علائم بهبود پیدا کرد و ضایعه پری اپیکال ترمیم شد.

نتیجه گیری: رفع تماس‌های پیش رس در طی مراحل درمان می‌تواند یکی از فاکتورهای تأثیرگذار بر نتایج درمان باشد.

کلمات کلیدی: اکلوزن تروماتیک، ضایعه پری اپیکال، ترمیم.

مجله دانشکده دندانپزشکی مشهد / سال ۱۳۹۶ / دوره ۴۱ / شماره ۲: ۱۸۳-۸.

مقدمه

می‌باشد.^(۱) به هر حال گاهی اوقات، رادیولوسنسی پری

اپیکال به دلیل اکلوزن تروماتیک، بیماری پریودنتال، لیکیج

ترمیم‌ها، پر شدن بیش از حد کانال‌های ریشه، فاکتورهای

سیستمیک و گاهی هم به دلایل ناشناخته پایدار می‌ماند.^(۲)

عامل اصلی بیماری‌های پالپ و پری اپیکال

میکروباها هستند. بسیاری از ضایعات پری اپیکال بعد از

درمان معمول کانال ریشه بهبود می‌یابند و میزان موفقیت

گزارش شده در بسیاری از تحقیقات نیز ۹۰-۸۵ درصد

مولف مسؤول، نشانی: بجنورد، دانشکده دندانپزشکی، گروه اندودانتیکس، تلفن: ۰۹۱۰۹۱۷۹۲۴۷

زیادی از دندان‌های دارای ضایعات پری اپیکال، نیروی اکلوزال باعث تسریع یا همیشگی شدن ضایعه پری اپیکال شده است.^(۹،۱۰)

با توجه به اینکه ارتباط بین تداخل اکلوزالی و عدم بهبود ضایعات پری اپیکال به طور مشخص ثابت نشده است، گزارش مورد حاضر تأثیر حذف تداخلات اکلوزالی را در بهبود ضایعه پری رادیکولار در یک بیمار، بعد از درمان جراحی انتهای ریشه نشان می‌دهد.

گزارش مورد

بیمار دختری ۱۷ ساله بدون هیچ گونه بیماری سیستمیک بود که با سابقه درد و تورم عودکننده در ناحیه مولر سمت چپ ماگزایلا، از بخش جراحی به بخش درمان ریشه دانشکده دندانپزشکی مشهد ارجاع داده شده بود.

بنا بر گزارش ارسالی از بخش جراحی، بیمار یک سال پیش با تورم در ناحیه مورد نظر مراجعه کرده بود و بعد از تهیه رادیوگرافی پانورامیک و مشاهده ضایعه رادیولوسنت در اپیکال ریشه دیستوباکال مولر اول ماگزایلا، جهت تشخیص قطعی و حذف ضایعه موجود، جراحی اکسیژنال انجام شده بود. کل ضایعه جهت تشخیص به بخش پاتولوژی فرستاده شده و تشخیص یک کیست ادنتوژنیک عفونی داده شده بود، اما نوع کیست مشخص نشده بود.

بیمار به مدت یک سال هیچ مشکلی نداشت، اما بعد از یک سال از جراحی، مجدد در ناحیه مورد نظر تورم ایجاد شد. بنابراین مجدداً به بخش جراحی مراجعه کرد و رادیوگرافی پانورامیک تهیه شد و ضایعه رادیولوسنت در ناحیه مورد نظر با گسترش مزایلی مشاهده شد. مجدداً بیوپسی انجام شده و تشخیص، گرانولوم پری اپیکال بود.

علت گسترش ضایعه، کورتاژ وسیع اپیکالی و به دنبال آن احتمال زیاد از دست رفتن اتصالات عروقی و عصبی دندان و عدم درمان ریشه بعد از جراحی اول در نظر

ترومای اکلوزال ممکن است هنگامی که شدت نیروی ایجاد شده به وسیله اکلوزن از توانایی پریدنشیوم برای مقاومت و توزیع نیروهای ایجاد شده تجاوز کند، توسعه یافته و سبب تغییراتی در لیگامان پریدنتال، استخوان آلوئولار، سمتموم و پالپ دندان شود.^(۳) در غیاب التهاب، اکلوزن تروماتیک می‌تواند منجر به حساسیت حرارتی، افزایش لقی، گشادی فضای PDL، از بین رفتن ارتفاع و حجم استخوان کرستال و تحلیل ریشه شود، اما باعث Attachment loss نمی‌شود.^(۴،۵)

اثر ترومای اکلوزال مزمن روی پیشرفت بیماری پالپ و پریدنتال ناشناخته است. در آزمایشات حیوانی، گزارش شده است که نیروی اکلوزال بیش از حد می‌تواند باعث واکنش التهابی و اختلال در گردش خون در پریدنشیوم و پالپ شده و باعث حساس شدن اعصاب پالپ شود.^(۶،۷)

حساسیت عاجی هم ممکن است به وسیله تماس زودرس خیلی کوچک (<200µm) بدون تغییرات مشخص در پریدوننشیوم ایجاد شود که می‌تواند با تصحیح اکلوزن برطرف شود و علت آن ممکن است واکنش التهابی و تغییرات در جریان خون پالپ باشد.^(۱)

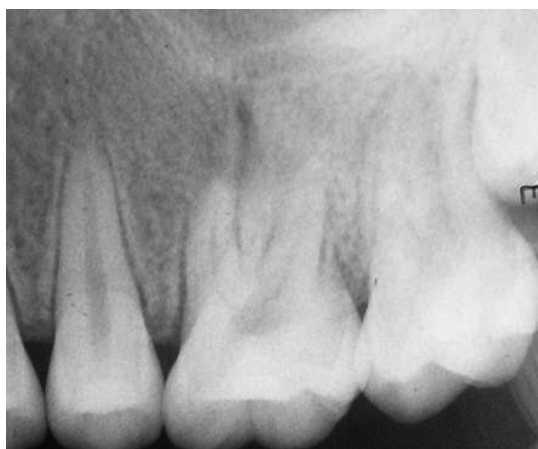در یک مطالعه مشخص شد که یک فاکتور مهم در به تأخیر افتادن ترمیم پری اپیکال دندان‌هایی که درمان ریشه شده‌اند ترومای اکلوزال است.^(۸) در حالی که نتایج مطالعات حیوانی کوتاه مدت نشان داد، ترومای اکلوزن باعث تأخیر در گسترش ضایعات پری اپیکال می‌شود.^(۷)

در مطالعه Iqbal و همکاران^(۸) مشخص شد که ارتباط قوی بین تماس زودرس اکلوزالی روی دندان ترمیم شده در طی حرکات پروتروزیو و سمت کارگر و وجود رادیولوسنسی پری اپیکال وجود دارد. در مطالعات دیگر نشان داده شد که نیروهای اکلوزال باعث التهاب اپیکال دائمی و متعاقباً جلوگیری از ترمیم می‌شوند و در درصد

در فالوآپ یک ماهه بعد از جراحی، سینوس ترکت بهبود نیافته بود. اکلوزن بیمار مجدد چک شد و یک تماس پیش‌رس کوچک روی شیب باکال کاسپ پالاتال دندان مشاهده شد. تماس با استفاده از یک فرز پرداخت کامپوزیت حذف شد و به بیمار جهت لزوم انجام درمان مجدد در جلسه آینده توضیح داده شد.

در جلسه بعد که به دلیل عدم مراجعه بیمار ۲ ماه بعد بود، مشاهده شد که سینوس ترکت تقریباً بهبود یافته و تریس نمی‌شد، بیمار در این مدت مشکلی گزارش نکرد و در بررسی رادیوگرافی اندازه ضایعه کاهش یافته بود.

تماس‌های اکلوزالی مجدد چک شد و دندان مورد نظر به طور کامل از اکلوزن خارج شد. فالوآپ ۱۰ روز و یک سال (شکل ۴) بعد مجدد انجام شده و بهبودی کامل کلینیکی مشاهده شد.

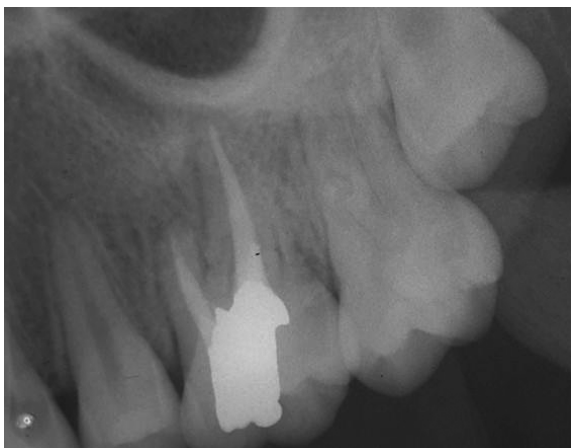

شکل ۱: رادیوگرافی اولیه

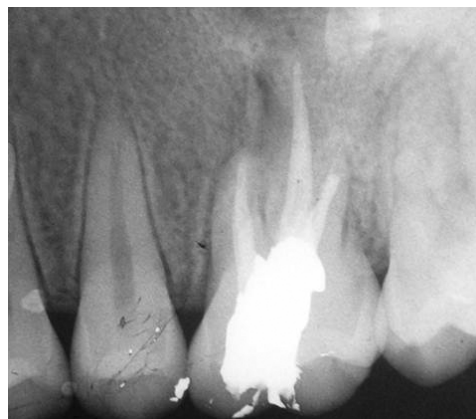گرفته شد و جهت درمان ریشه به بخش درمان ریشه ارجاع داده شد. قبل از انجام درمان ریشه تست‌های وایتالیتی انجام شد که دندان به هیچ کدام از تست‌های سرما، گرما و الکتریکی (Pulptest Parkell, USA) پاسخ نداد و در پاسخ به تست‌های دق و لمس، اندکی افزایش حساسیت نسبت به دندان‌های شاهد گزارش شد.

جهت درمان ریشه حفره دسترسی تهیه شد و پاکسازی و شکل دهی انجام گرفت و کلسیم هیدروکساید (Golchadent, Karaj, Iran) به وسیله فایل در کانال قرار داده شد و دندان پانسمان (Ariadent Coltosol, Tehran, Iran) شد. بعد از ۱۰ روز از قرار دادن کلسیم هیدروکساید، بیمار جهت ادامه درمان مراجعه کرد. علایم به طور کامل بهبود یافته بود و بیمار در طی این ۱۰ روز درد و تورم گزارش نکرد. درمان در طی این جلسه تکمیل شد و ترمیم دائمی آمالگام (World work, Vicenza, Italy) نیز جهت برقراری سیل کروئال در همان جلسه قرار داده شد و تماس‌های اکلوزالی چک شد (شکل ۱ و ۲).

در فالوآپ ۱ ماه و ۳ ماه بعد علائم کلینیکی بیمار نرمال بود ولی در فالوآپ ۶ ماه بعد از درمان، بیمار از وجود یک فیستول از حدود یک ماه قبل خبر داد که با انجام تریسینگ، فیستول به ریشه مزیا دندان مولر اول مربوط بود (شکل ۳ A,B). به دلیل وجود درمان ریشه مناسب و ایده آل، درمان جراحی بدون انجام درمان مجدد ریشه انجام شد. بعد از کنار زدن فلپ، دو نقص استخوانی در اپیکال ریشه مزیوباکال و دیستوباکال مشاهده شد. نسج گرانوله کورتاژ شد و بعد از شستشو، محل ضایعه با استفاده از پودر استخوان (Cone bone, Kish free zone, Iran) پر و بخیه زده شد. بیمار یک هفته بعد از جراحی جهت کشیدن بخیه‌ها مراجعه کرد و علایم بهبودی مشاهده شد.



شکل ۴: رادیوگرافی تهیه شده ۱ سال بعد از جراحی

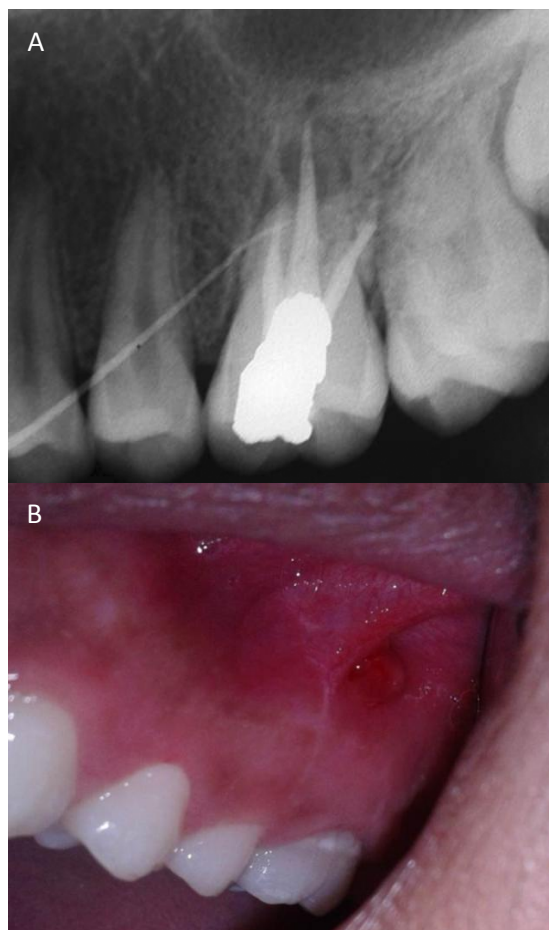


شکل ۲: رادیوگرافی تهیه شده بلافاصله بعد از RCT و پر کردن با آمالگام

بحث

بعد از درمان مناسب غیرجراحی کانال ریشه، دندان‌های دارای پرپودنتیت اپیکالی در ۸۷ درصد موارد، صرف نظر از این که آیا کشت باکتریایی قبل از پرکردگی منفی است یا خیر، بهبود پیدا می‌کنند. بنابراین گمان می‌رود که بعضی از کیست‌ها به خصوص کیست‌های پاکتی بعد از درمان غیرجراحی بهبود یابند. کیست‌های حقیقی به دلیل ماهیت خود تقویتی که دارند کمتر احتمال دارند که بعد از درمان غیرجراحی کانال ریشه بهبود پیدا کنند، بنابراین مداخله جراحی ضروری است.^(۱۱)

مکانیسم ترمیم زخم پری اپیکال بعد از درمان غیرجراحی و جراحی اندودنتیک به طور کامل شبیه به هم است، ولی تحرکات ترمیم زخم پری اپیکال بعد از جراحی اندودنتیک خیلی سریع‌تر از درمان غیرجراحی است. در درمان جراحی اندودنتیک، جراح محرک‌ها مانند سلول‌های نکروز شده، دبری‌های بافت و باکتری‌ها در ضایعات پری اپیکال را خارج می‌کند که این کار دبریدمان جراحی نامیده می‌شود. در مقابل، در درمان غیرجراحی اندودنتیک، ماکروفاژهای فعال شده، کشتن



شکل ۳: (A) رادیوگرافی تهیه شده ۶ ماه بعد از درمان و (B) فتوگرافی با گوتا Tracing

تماس‌های پیش‌رس، وجود Facet، مهاجرت دندانی، دندان شکسته یا لب پریده، حساسیت حرارتی، گشادی فضای PDL، از دست رفتن استخوان و تحلیل ریشه می‌باشد.^(۱۴)

قابلیت پیشگویی بهبودی موفقیت آمیز با جراحی مجدد به وضوح کمتر از میزان مورد انتظار در جراحی برای اولین بار با استفاده از روش‌های مدرن، تکنیک‌ها و مواد است.^(۱۵)

نتیجه‌گیری

اگرچه ثابت نشده است که وجود تماس‌های اکلوزالی پیش‌رس می‌تواند باعث ایجاد ضایعات پری اپیکال جدید یا دائمی کردن ضایعات قدیمی تر شود، گزارش مورد حاضر نشان داد که وجود ترومای اکلوزال می‌تواند باعث عدم بهبود ضایعات حتی بعد از درمان جراحی شود. در نتیجه تعیین و رفع تماس‌های پیش‌رس در طی مراحل درمان مهم بوده و یکی از فاکتورهای تأثیرگذار بر نتایج درمان می‌باشد.

تشکر و قدردانی

با تشکر از خانم دکتر قدوسی و آقای دکتر جعفرزاده که در درمان بیمار و نگارش مقاله یاری رساندند.

باکتری‌ها و تمیز کردن ضایعات پری اپیکال انجام می‌شود که دبریدمان بیولوژیک نامیده می‌شود. دبریدمان جراحی بسیار موثر و البته بسیار سریع است، در حالی که دبریدمان بیولوژیک زمان بر است.^(۱۱)

میزان موفقیت جراحی اندودنتیک در مقالات مختلف، ۳۷-۹۱ درصد گزارش شده است. مهمترین فاکتورهای پیشگویی‌کننده در موفقیت درمان جراحی در بسیاری از مقالات شامل سن بیمار، سائز ضایعه قبل از جراحی، سیل اپیکال و کروئال و طول پرکردگی ریشه است.^(۱۲)

در مطالعات مختلف علت‌های پایداری ضایعات پری اپیکال، عفونت خارج ریشه‌ای ائتروکوک فکاليس، گسترش بیش از حد مواد پرکردگی کانال ریشه، وجود کریستال‌های کلسترول، شکستگی ریشه، اکلوزن تروماتیک و بعضی بیماری‌های سیستمیک ذکر شده است.^(۱۳)

اثر ترومای اکلوزال روی بافت‌های پالپ و پری اپیکال و به خصوص بر روی نتایج درمان ریشه کمتر شناخته شده است. اکلوزن تروماتیک با استئواسکلروزیس پری اپیکال یا مینرالیزاسیون بیش از حد استخوان اطراف دندان زنده بدون علامت مرتبط است.^(۸)

ترومای اکلوزن دارای یک یا بیشتر از علائم بالینی و رادیوگرافیک لقی، درد در جویدن و دق، Fremitus،

منابع

1. Nair PN. New perspectives on radicular cysts: Do they heal? A Review. *Int Endod J* 1998; 31(3): 155-60.
2. Bergenholtz G, Hørsted-Bindslev P, Reit C. *Textbook of Endodontology*. 2nd ed. London: John Wiley & Sons Ltd; 2010. P. 45.
3. Mic Newman M, Takei H, Klokkevold P. *Carranza's Clinical Periodontology*. 11th ed. California: Elsevier Health Sciences; 2011. P. 215.
4. Hallmon WW. Occlusal trauma: Effect and impact on the periodontium. *Ann Periodontol* 1999; 4(1): 2-8.
5. American Academy of Periodontology. Parameter on occlusal traumatism in patients with chronic periodontitis. *Parameters of Care. J Periodontol* 2000; 71(5): 873-5.
6. Ikeda T, Nakano M, Bando E. The effect of light premature occlusal contact on tooth pain threshold in humans. *J Oral Rehabil* 1998; 25(8): 589-95.
7. Kumazawa M, Kohsaka T, Yamasaki M. Effect of traumatic occlusion on periapical lesions in rats. *J Endod* 1995; 21(7): 372-6.

8. Iqbal MK, Johansson AA, Akeel RF. A Retrospective analysis of factors associated with the periapical status of restored, endodontically treated teeth. *Int J Prosth* 2003; 16(1): 31-9.
9. Matsumoto T, Nagai T, Ida K. Factors affecting successful prognosis of root canal treatment. *J Endod* 1987; 13(5): 239-2.
10. Grossman LI, Schilder H. Periodontal-endodontal therapy in endodontic practice. 10th ed. Philadelphia: Lea & Febiger; 1981. P. 384-98.
11. Song M, Jung IY, Lee SJ, Prognostic factors for clinical outcomes in endodontic microsurgery: A retrospective study. *J Endod* 2011; 37(7): 927-33.
12. Hargreaves K, Cohen S, Berman L. Cohen's pathways of the pulp. St. Louis: Mosby, 2011: 551.
13. Commander R, Trauma from occlusion: A review. *Clin Update* 2004; 26(1): 25-7.