

درمان ترکیبی یک مورد نادر فیروز تحت مخاطی کودکان: گزارش مورد

سهند سمیعی راد*، حسین خلیفه**، محسن قلی زاده***، سیده سودابه فاطمی***

* استادیار جراحی دهان، فک و صورت، مرکز تحقیقات بیماری‌های دهان، فک و صورت، دانشکده دندانپزشکی، دانشگاه علوم پزشکی مشهد، مشهد، ایران

** دستیار تخصصی گروه جراحی دهان، فک و صورت، دانشکده دندانپزشکی، دانشگاه علوم پزشکی مشهد، مشهد، ایران

*** دانشجوی دندانپزشکی، دانشکده دندانپزشکی، دانشگاه علوم پزشکی مشهد، مشهد، ایران

تاریخ ارائه مقاله: ۹۵/۳/۸ - تاریخ پذیرش: ۹۵/۱۰/۱

A Combined Treatment Method for Oral Submucous Fibrosis in Children: A Case Report

Sahand Samieerad*, Hussein Khalifeh**, Mohsen Gholizadeh***, Seyedeh Soudabeh Fatemi***

* Assistant Professor of Oral & Maxillofacial Surgery, Oral & Maxillofacial Diseases Research Center, School of Dentistry, Mashhad University of Medical Sciences, Mashhad, Iran.

** Postgraduate Student, Dept of Oral & Maxillofacial Surgery, School of Dentistry, Mashhad University of Medical Sciences, Mashhad, Iran.

*** Dental Student, School of Dentistry, Mashhad University of Medical Sciences, Mashhad, Iran.

Received: 28 May 2016 ; Accepted: 21 December 2016

Introduction: Oral submucous fibrosis is considered as an irreversible, chronic, progressive, and premalignant lesion. The clinical manifestation of this lesion is presented as a fibrotic progressive scar leading to such complications as burning sensation in the mouth, spicy food intolerance, and dry mouth. Moreover, in more severe cases, this disease can lead to trismus, limitation of mouth opening, microstomia, speech disorders, as well as difficulty in moving the tongue and swallowing. The oral submucous fibrosis can have a multifactorial etiology; however, the main cause of this lesion remains obscure. This disease is considered to be a rare condition in children; however, the relapse is a common condition that occurs post-treatment.

Case report: Herein, we presented a case of a 10-year-old male patient with a rare oral submucous fibrosis, with unknown etiology, who was managed with a particular combined treatment, including pharmaceutical, surgical, physiotherapeutic, and prosthetic approaches.

Conclusion: The correct diagnosis and treatment planning in the patients suffering from oral submucous fibrosis are considered as essential factors to successfully achieve the desirable outcomes.

Key words: Scar, submucous fibrosis, trismus.

Corresponding Author: Khalifehh901@mums.ac.ir, dr.khalife14@gmail.com

J Mash Dent Sch 2017; 41(2): 189-96.

چکیده

مقدمه: فیروز تحت مخاطی دهان (Oral submucous fibrosis (SMF)) یک عارضه غیر قابل برگشت، مزمن، بیش سرطانی و پیشرونده است. تظاهرات بالینی آن به صورت اسکار و فیروز پیشرونده مخاط حفره دهان می‌باشد. همچنین SMF می‌تواند منجر به بروز عوارضی مانند احساس سوزش در دهان، عدم تحمل غذاهای تند، خشکی دهان شده و در موارد شدیدتر، تریسموس، محدودیت در میزان بازکردن دهان، اختلال در حرکت زبان، بلع، تکلم و میکروستومیا همراه آن رخ می‌دهد. اتیولوژی عارضه فیروز تحت مخاطی (SMF) به طور کامل شناخته نشده است و اکثراً مولتی فاکتوریال ذکر شده است. علاوه بر آن فیروز تحت مخاطی وضعیتی نادر در کودکان محسوب می‌شود و عود پس از درمان آن شایع می‌باشد.

گزارش مورد: در مطالعه حاضر یک مورد نادر فیروز تحت مخاطی یک طرفه با اتیولوژی نا شناخته در پسری ۱۰ ساله به همراه روش ترکیبی خاص (دارویی/جراحی/پروتزی/فیزیوتراپی) جهت درمان آن گزارش شده است.

مولف مسؤول، نشانی: مشهد، دانشکده دندانپزشکی، گروه جراحی دهان، فک و صورت، تلفن: ۰۹۳۶۲۲۵۴۸۴

E-mail: Khalifehh901@mums.ac.ir, dr.khalife14@gmail.com

نتیجه گیری: تشخیص صحیح و طرح درمان مناسب در بیماران فیروز تحت مخاطی دهان بسیار ضروری است و عامل اصلی موفقیت و دستیابی به نتایج رضایت بخش درمانی می‌باشد.

کلمات کلیدی: فیروز تحت مخاطی، اسکار، تریسموس.
مجله دانشکده دندانپزشکی مشهد / سال ۱۳۹۶ دوره ۴۱ / شماره ۲: ۹۶-۱۸۹.

مقدمه

فیروز تحت مخاطی دهان (Oral submucos fibrosis) یک وضعیت مزمن، پیشرونده، پیش سرطانی و غیر قابل برگشت است و اولین بار در سه دهه پیش توسط Pindborg و Sirsat توصیف شد.^(۱)

تظاهرات بالینی آن به صورت اسکار و فیروز پیشرونده مخاط پوشاننده نواحی فوقانی گوارش به خصوص حفره دهان، اوروفارنکس و یک سوم فوقانی مری می‌باشد.^(۲) این ضایعه دارای علائمی مانند رنگ پریدگی و سفتی مخاط است که در مقالات دوطرفه گزارش شده است.^(۳) همچنین SMF می‌تواند منجر به بروز عوارضی مانند احساس سوزش در دهان، عدم تحمل غذاهای تند و خشکی دهان شود^(۴) و در موارد شدیدتر، تریسموس (محدودیت در میزان بازکردن دهان)، اختلال در حرکت زبان، بلع، تکلم و میکروستومیا همراه آن رخ می‌دهد.^(۳)

از مشخصات قابل توجه این ضایعه، شیوع بیشتر آن در نواحی جغرافیایی خاص هم چون آسیای جنوب شرقی، سریلانکا، بنگلادش و شبه قاره هند می‌باشد.^(۵)

فاکتورهای مستعدکننده متعددی در رابطه با اتیولوژی پیدایش فیروز زیرمخاطی مطرح شده است که شامل فاکتورهای موضعی (از جمله مصرف غذاهای تند، کاسپاسین، Areca-nut و Betel quid)، فاکتورهای سیستمیک (از جمله آنمی، فقر آهن، نقص ویتامین ب کمپلکس، بیماری‌های بافت همبند-کلاژن و سوء تغذیه) و همچنین استعداد ژنتیکی و ایمونولوژیک می‌باشد.^(۶)

هرچند که اتیولوژی این عارضه به طور کامل شناخته نشده است^(۳)، اما برخی مطالعات به ارتباط ایجاد ضایعه با عادات تغذیه ای و دخانیات اشاره کرده‌اند.^(۶)

فیروز تحت مخاطی دهانی اغلب در بالغین بین سنین ۲۰ تا ۴۰ سال بروز پیدا می‌کند و تمایل آن در خانم‌ها اندکی بیشتر از آقایان است.^(۳)

این بیماری وضعیتی نادر در کودکان محسوب می‌شود و تنها موارد معدودی (در مجموع ۱۳ مطالعه) در رابطه با درگیری کودکان زیر ۱۲ سال از سال ۱۹۸۵ تاکنون گزارش شده است که بیشتر مرتبط با مصرف غذاهای تند و یا استفاده از مواد مخدر والدین توسط کودک بوده است.^(۷،۸) عود پس از درمان SMF شایع می‌باشد و پروتکل‌های درمانی متنوعی در مقالات ذکر شده است.^(۹) در مقاله حاضر به گزارش یک مورد SMF یک طرفه با اتیولوژی نا شناخته در پسری ۱۰ ساله با تاکید بر روش درمانی ترکیبی خاص (دارویی-جراحی-پروتزی-فیزیوتراپی) مرتبط شده است.

شرح مورد

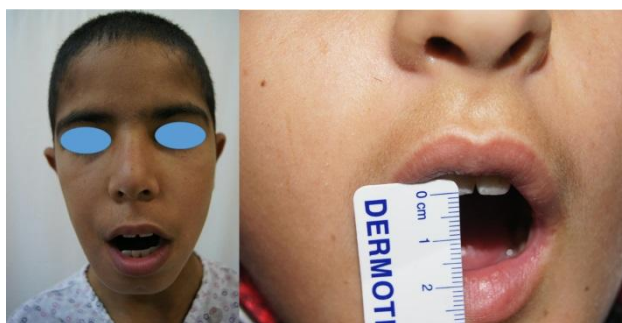بیمار پسر ۱۰ ساله‌ای بود که در اواخر سال ۱۳۹۲ و با شکایت از محدودیت باز شدن دهان (۱۰mm=حداکثر باز شدن دهان) به بخش جراحی فک و صورت بیمارستان کرمان مراجعه کرده بود. بر اساس اظهارات همراهان بیمار، این عارضه از ۶ ماه قبل ایجاد شده و سیری پیشرونده داشت. وی یک ماه قبل به سرویس جراحی پلاستیک مراجعه کرده بود و با تشخیص انگیلوز مفصلی و طرح درمان کندیلکتومی دوطرفه به سرویس جراحی فک

افزایش یافت (۴۰mm). ناحیه برش به صورت اولیه سوچور شد و نمونه جهت بررسی پاتولوژی ارسال شد. سپس بیمار با توصیه به فیزیوتراپی اکتیو در منزل با دستورات دارویی مرخص شد. پس از یک ماه بعد، بیمار با میزان باز شدن ۱۲ میلی‌متر مجدد مراجعه کرد. در معاینه داخل دهانی باند وسیع تر و هایپرتروفیک تری تشکیل شده بود و جواب هیستوپاتولوژی نمونه برداری قدیمی، که بیمار همراه خود داشت، Focal submucosal fibrosis بود. در گزارش پاتولوژی این ضایعه بافت مخاطی همراه با نسج Granulation در لایه سطحی دیده می‌شد. در لایه‌های زیر مخاط، بافت فیبروزه منتشر همراه با سلولهای التهابی مشاهده شد (تصویر ۳). با در نظر گرفتن ماهیت پیشرونده این ضایعه، تصمیم به جراحی مجدد وسیع تر گرفته شد. در این مرحله پس از بیهوشی عمومی باند هایپرتروفیک تا حدود عضله بوکسیناتور به صورت کامل برداشته شد. دهان بیمار مجدداً تا ۴۰ میلی‌متر باز شد، سپس ناحیه دیفکت با استفاده از Buccal fat pad پوشانده شد (تصویر ۴). پس از عمل، جهت جلوگیری عود ضایعه و فیبروز مجدد، از یک پروتز اختصاصی باله دار یکطرفه استفاده شد (تصویر ۵). این پروتز مدیفیکیشن از پروتز جلوگیری‌کننده از میکروستومی در درمان سوختگی لب در اطفال بود که توسط متخصص پروتز ساخته شد. پروتز مذکور به مدت ۲ ماه به صورت نیمه وقت در دهان بیمار قرار می‌گرفت و در باقی اوقات، درمان فیزیوتراپی اکتیو و پاسیو برای بیمار انجام می‌شد. همچنین از تزریق هفتگی تریامسینولون داخل ضایعه به مدت ۴ تا ۶ هفته (تصویر ۵) و قرص‌های ویتامین B کمپلکس (روزی یک عدد به مدت ۱ ماه) به عنوان درمان مکمل استفاده می‌شد. قابل ذکر است بیمار به مدت ۱۰ روزی که در بخش بستری بود به طور کامل از نظر مصرف مواد مخدر جویدنی

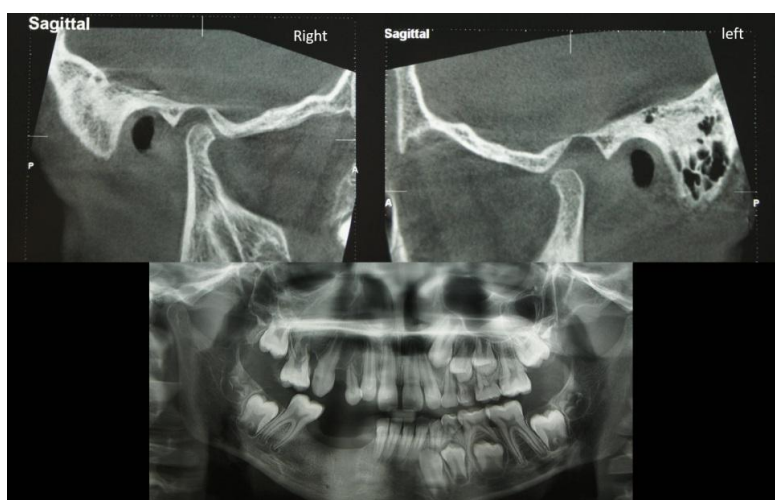
و صورت جهت بررسی بیشتر ارجاع شده بود. در تاریخچه پزشکی، بیمار مشکل سیستمیک خاصی را در حال حاضر نشان نمی‌داد ولی سابقه آبسه فک و صورت (فک پایین) در یک سال و نیم پیش را داشت که منجر به بستری شدن ۴ روزه ایشان در بیمارستان عمومی و آنتی‌بیوتیک تراپی و کشیده شدن دندان‌های کانین دائمی و مولر اول و دوم شیری سمت راست فک پایین شده بود. در معاینه بالینی، حداکثر بازشدگی دهان، ۱۰ میلی‌متر اندازه‌گیری شد (تصویر ۱). بیمار در حرکات طرفی و پیشگرایی فکی هیچ مشکلی نداشت در نتیجه برای بیمار درخواست گرافی پانورامیک و CBCT از مفصل شد. بررسی رادیوگرافیک، به طور قطع انگیلوز مفصلی را به عنوان عامل محدودکننده باز شدن دهان رد کرد (تصویر ۲). در بررسی خارج دهانی بیمار مشکل خاصی نداشت. معاینه اعصاب حسی حرکتی صورت نرمال بود. در ادامه معاینه، یک باند نواری فیبروزه به ابعاد ۳×۱ سانتی‌متر در عمق وستیبول سمت راست در ناحیه عفونت قدیمی فکی یافت شد. این نوار، قوامی Firm همراه با تندرns و رنگ صورتی مایل به قرمز (بدون خونریزی در دستکاری) داشت. نتایج آزمایشات لابراتواری بیمار نرمال بود، علائم آنمی فقر آهن نداشت و تنها اندکی افزایش در ESR مشاهده شد. خانواده بیمار وضعیت اقتصادی-اجتماعی ضعیفی داشتند اما هیچ کدام از اعضای خانواده بیمار محدودیت باز شدن دهان نداشته و همچنین هیچیک اعتیاد به مواد مخدر یا سابقه مصرف غذاهای تند نداشتند. تنها عامل احتمالی محدودیت باز شدن دهان در این بیمار پس از رد کردن سایر تشخیص‌های افتراقی به این باند فیبروزه نسبت داده شد. تحت بیهوشی عمومی، جراحی Excision نوار فیبروزه و فیزیوتراپی پاسیو انجام شد و در حین عمل، باز شدن دهان به میزان قابل توجهی

مشکل فیروز مجدد یا کاهش باز شدن دهان وجود نداشت (تصویر ۵). متأسفانه بیمار از آن تاریخ به بعد به علت مشکلات اجتماعی-اقتصادی مراجعه ای نداشت.

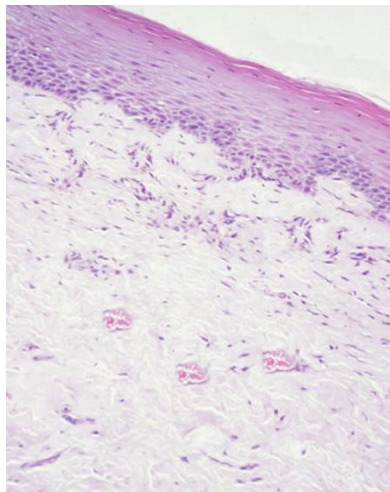
توسط پرستاران تحت نظر بود و هیچ شواهدی از علاقه یا مصرف این مواد مشاهده نشد. پیگیری‌های بیمار به صورت هفتگی تا ۶ ماه ادامه داشت و در این مدت هیچ



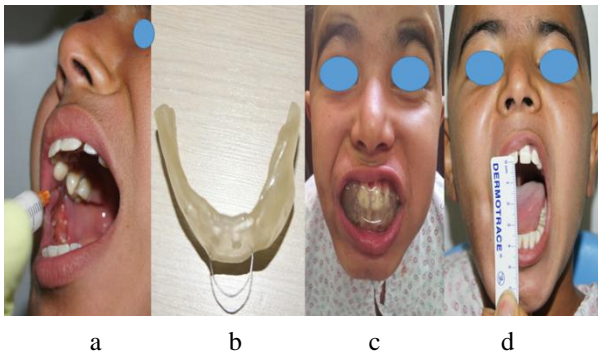
تصویر ۱: (a) نمای بالینی بیمار دچار SMF داخل دهانی، (b) باز شدن دهان حدود ۱۰ میلی‌متر



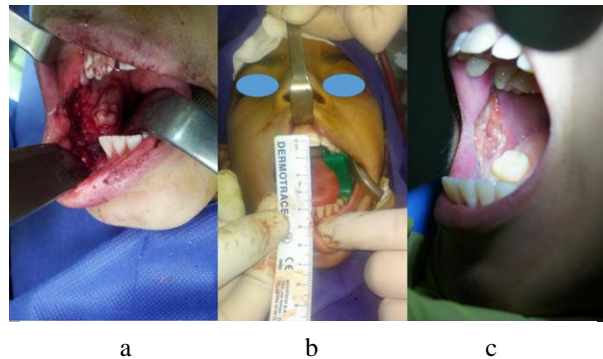
تصویر ۲: عکس OPG و CBCT: مفصل TMJ دو طرفه نشان می‌دهد که انکیلوز مفصلی مشاهده نمی‌شود



تصویر ۳: لام هیستوپاتولوژی ساب موکوز فیبروزیس



تصویر ۵: (a) تزریق تریامسینولون ناحیه عمل (b) پروتز اختصاصی بیمار (c) باز شدن دهان حدود ۳۵ میلی متر (d) ۶ ماه بعد از عمل



تصویر ۴: (a) برداشتن SMF، (b) باز شدن دهان حدود ۴۰ میلی متر پوشاندن ضایعه با چربی باکال

است.^(۴،۵) اما در ارتباط با طرح درمان فیروز تحت مخاطی در کودکان، برخی از مطالعات از درمان‌های محافظ مثل تزریق کورتیکواستروئیدهای موضعی استفاده کرده اند.^(۱۱،۱۲) درمان‌های جراحی برای معالجه SMF در اطفال به عنوان درمان قاطع نیز مورد استفاده قرار گرفته است.^(۷)

فیروز تحت مخاطی که بیشتر در افراد ساکن در آسیای جنوب شرقی، هند، سریلانکا، بنگلادش^(۱۳) و مهاجرین هندی رخ می‌دهد، بیشتر مرتبط با مصرف محصولات رایج آرکانات، بتل می‌باشد^(۱۴،۱۵) و پیامد شایع

بحث

با جستجوی کلید واژگان Submucosal Fibrosis در پایگاه اطلاعاتی Pubmed مشخص می‌شود که از سال ۱۹۸۵ تاکنون فقط ۱۳ مطالعه فیروز زیرمخاطی در کودکان را گزارش کرده‌اند، در حالی که ۳۴۳ مقاله در رابطه با این ضایعه در بزرگسالان گزارش شده است.

گزارشات حاکی از شیوع بسیار پایین ضایعه SMF در اطفال است.^(۱۱) مروری بر مطالعات مرتبط با SMF در اطفال نشان می‌دهد که اغلب بیماران ملیت هندی داشتند. علاوه بر آن، در اکثر بیماران مصرف آرکانات گزارش شده

این ضایعه سبب ایجاد باندهای فیروزه ضخیم عمودی در بافت ساب اپیتلیال مخاط گونه‌ها شده که لب را احاطه کرده و میکروستومیا را به همراه دارد، شبیه آنچه که در پروسه پس از ترمیم سوختگی لب در اطفال رخ می‌دهد.^(۹)

در مطالعه Maher و همکاران^(۲۱)، هیچ ارتباطی بین سن و بروز SMF دیده نشد.^(۲۱) به طور کلی ضایعه در افراد با رده سنی ۲۰ تا ۴۰ سال بیشتر بروز پیدا می‌کند. این در حالی است که در رده سنی ۲ تا ۸۹ سال هم دیده شده است.^(۲۲) مطالعات مختلف اثبات کرده‌اند که سن وقوع فیروز تحت مخاطی در حال کاهش بوده و در قشر جوان و نوجوان در حال افزایش است.^(۶)

علیرغم اینکه فیروز تحت مخاطی در بالغین تمایل اندکی به ظهور بیشتر در خانم‌ها دارد.^(۳) اما بر اساس مرور بر مطالعاتی که در رابطه با SMF در اطفال به چاپ رسیده است، شیوع عارضه در پسرچه‌ها (۶۴/۲ درصد) بیشتر از دخترچه‌ها (۳۵/۷ درصد) بود و با میزان تناوب و مدت زمان مصرف محصولات ارکانات ارتباط معنی‌دار داشت.^(۲۸-۲۳ و ۱۰-۱۲ و ۷ و ۳)

در تمام مطالعات بررسی شده SMF به صورت ضایعه‌ای دوطرفه عنوان شده است،^(۲۸-۲۶ و ۱۱ و ۷) اما نویسندگان این مقاله کیس نادر ساب موکوز فیروز یکطرفه را در یک پسر ۱۰ ساله گزارش کرده‌اند.

علائم شایع بالینی و پاتولوژیک ضایعه، شامل محدودیت در باز شدن دهان، رنگ پریدگی مخاط و وجود رشته‌های فیروزی در زیر مخاط می‌باشد.^(۶) نوارهای فیروزه بیشتر در مخاط باکال، کام نرم و قسمت مخاطی لب دیده می‌شوند.^(۲۹) از آنجا که محدودیت باز شدن دهان در بیماران انکیلوز مفصلی مشاهده می‌شود، تشخیص افتراقی این عارضه با SMF حیاتی است.

به همراه سوزش دهان هنگام مصرف ادویه جات است.^(۷) آرکانات یک میوه از آرکا هندی (درخت نخل) است که در جنوب و جنوب غرب آسیا مشاهده می‌شود. به طور معمول به صورت جویدنی مصرف می‌شود و بر سیستم عصبی مرکزی و گوارشی اثر تحریکی دارد. به دلیل شیوع بیشتر این عارضه در مناطق ذکر شده، فرضیه‌ای مبنی بر مولتی فاکتوریال بودن و ارتباط SMF با عادات تغذیه‌ای و رژیم‌های غذایی خاص و همچنین عادات مصرف مواد مخدر مطرح شده است.^(۱۵) علاوه بر فاکتورهای موضعی ذکر شده، فاکتورهای سیستمیک دیگری نظیر کم خونی، کمبود ویتامین ب کمپلکس و سوء تغذیه، استعداد ژنتیکی و ایمونولوژیک مطرح می‌باشد.^(۱۶ و ۲) Rajendran^(۲) در مطالعه خود به بروز فیروز تحت مخاطی در افراد یک خانواده که عادات جویدن ارکانات‌ها را نداشتند اشاره کرده است، این مقاله می‌تواند فرضیه تاثیر فاکتورهای ژنتیکی و ایمنی بر ایجاد SMF را تقویت کند.^(۲) گزارش مورد حاضر، بیمار ذکر شده سابقه مصرف مواد مخدر (آرکانات‌ها) و غذاهای ادویه‌دار تند را نداشت و وضعیت اقتصادی-اجتماعی پایین خانواده ایشان و سوء تغذیه می‌تواند به عنوان فرضیه اصلی این ضایعه مطرح باشد.

فیروز تحت مخاطی دهانی به عنوان ضایعه مزمن پیش رونده، پیش بدخیمی و غیر قابل برگشت تلقی می‌شود.^(۱۷) احتمال بروز بدخیمی در بیماران با این ضایعه، از ۳ تا ۷/۶ درصد متغیر است.^(۲۰-۱۸)

مخاط باکال شایع‌ترین محل درگیری فیروز زیرمخاطی در دهان است، اما در مطالعات، درگیری سایر نواحی حفره دهان، حتی فارنکس نیز گزارش شده است.^(۳۹)

غیرتهاجمی جایگزینی با بافت چربی گونه پوشانده شد. در ضمن در کنار آن از درمان‌های حمایتی و دارویی نظیر تزریق تریامسینولون در داخل ضایعه و تجویز قرص ویتامین B کمپلکس و فیزیوتراپی نیز به منظور دستیابی به نتایج درمانی بهتر بهره گرفته شد. نویسندگان در این بیمار، از یک روش کمکی جدید و خاص بر اساس ایده‌ای که در درمان پروتزی بیماران سوختگی لب توصیه می‌شود، استفاده کردند. این پروتز، یک پروتز اختصاصی (Custom made) باله‌دار یکطرفه بود که توسط همکار متخصص پروتز پس از قالبگیری ساخته شد. مزیت این پروتز، قرارگیری باله آن در ناحیه دیفکت گونه بر روی بالشتک چربی باکال به منظور جلوگیری از فیروز مجدد و جلوگیری از تشکیل بافت اسکار جدید بود. پیگیری ۶ ماهه بیمار و میزان باز شدن دهان و ترمیم ناحیه دیفکت پس از انجام درمان ترکیبی (جراحی، دارویی پروتزی و فیزیوتراپی) رضایت بخش بود.

نتیجه‌گیری

تشخیص صحیح و طرح درمان مناسب در بیماران با محدودیت باز شدن دهان در اثر فیروز تحت مخاطی بسیار ضروری بوده و عامل اصلی موفقیت و دستیابی به نتایج رضایت بخش درمانی است. توصیه می‌شود جراحان فک و صورت با علائم و درمان‌های این عارضه بیشتر آشنا شوند.

تشکر و قدردانی

نویسندگان این مقاله از زحمات آقای دکتر علی مدنی متخصص پروتزهای دندانی، خانم دکتر الهام جعفری متخصص پاتولوژی در دانشگاه علوم پزشکی کرمان و همچنین بخش جراحی فک و صورت دانشکده دندانپزشکی کرمان، جهت همکاری در طرح درمان بیمار کمال تشکر را دارد.

از آنجا که این ضایعه عود بالایی دارد، درمان تایید شده‌ای برای این ضایعه وجود ندارد. پیش از هر کاری بایستی مصرف مواد موضعی تحریک کننده جهت دستیابی به نتایج درمانی بهتر، متوقف شود. این عمل به خصوص در مراحل اولیه، پروگنوز خوبی خواهد داشت. درمان‌های محافظه کارانه متعددی با میزان موفقیت پایین انجام شده است.^(۳۰ و ۳۱) مروری بر متون، در رابطه با درمان این ضایعه نشان می‌دهد که درمان‌های دارویی در بیماران با میزان باز شدن دهان بیش از ۲۰ میلی‌متر موثر بوده و شامل تجویز آنتی اکسیدان‌ها، ریزمغذی‌ها، مواد معدنی، اینترفرون گاما، تزریق زیرمخاطی استروئید و دگزامتازون، هیالورونیداز، کیموتریپسین و پلاستریکس می‌باشد.^(۹) تزریق داخل ضایعه‌ای سلول‌های بنیادی، فیزیوتراپی دهان به صورت اکتیو و پاسیو و گرما درمانی موضعی نیز در درمان عارضه موثر شناخته شده است.^(۳۰ و ۳۱)

اما در موارد همراه با تریسموس شدید و میزان باز شدن دهان کمتر از ۲۰ میلی‌متر، درمان‌های جراحی اندیکاسون پیدا می‌کند.^(۹) گزینه‌های جراحی عبارتند از: فیروز میوتومی، کروئوئیدکتومی، برداشتن بافت فیروزه و پوشاندن ضایعه حاصل با روش‌های مختلف نظیر فلپ‌ها، بافت چربی گونه، ممبران‌ها و پوست با ضخامت نازک (Split-thickness) (۳۰ و ۳۱).^(۹) طبق مطالعات درمان صرفاً جراحی در بعضی بیماران غیر موثر بود و حتی با ایجاد بافت اسکار بیشتر، شرایط را وخیم‌تر می‌نماید.^(۳۰ و ۳۱)

در بیمار حاضر، که میزان باز شدن دهان ۱۰ میلی‌متر بود همانطور که ذکر شد، درمان صرفاً جراحی اولیه که فقط شامل برداشتن بافت فیروزه و دوختن اولیه ضایعه بود، به شکست منجر شد. در نتیجه در جراحی دوم، بافت فیروزه وسیع‌تر و عمقی‌تر خارج شد و ضایعه با درمان

منابع

1. Pindborg JJ, Sirsat SM. Oral submucous fibrosis. *Oral Surg Oral Med Oral Pathol* 1966; 22(6): 764-79.
2. Rajendran R. Oral submucous fibrosis: Etiology, pathogenesis, and future research. *Bulletin of the World Health Organization* 1994; 72(6): 985.
3. Duggirala TL, Marthala M, Gannepalli A, Podduturi SR. Oral submucous fibrosis in children: Report of three cases and review. *J Indian Acad Oral Med Radiol* 2015; 27(1): 105.
4. Agrawal A, Sarkar PA, Shigli A. Oral submucous fibrosis in a 9-year-old Indian girl. *BMJ Case reports* 2011; 2011: bcr0820114588.
5. Booth PW. Tobacco-related oral mucosal lesions and conditions in India; A guide for dental students, dentists and physicians. *Br J Oral Maxillofac Surg* 1995; 5(33): 336.
6. Ranganathan K, Devi MU, Joshua E, Kirankumar K, Saraswathi T. Oral submucous fibrosis: A case-control study in Chennai, South India. *J Oral Pathol Med* 2004; 33(5): 274-7.
7. Hayes PA. Oral submucous fibrosis in a 4-year-old girl. *Oral Surg Oral Med Oral Pathol* 1985; 59(5): 475-8.
8. Sitheequ M, Ariyawardana A, Jayasinghe R, Tilakaratne W. Depigmentation of oral mucosa as the earliest possible manifestation of oral submucous fibrosis in Sri Lankan preschool children. *J Investigative Clinical Dentistry* 2010;1(2): 156-9.
9. Lai D, Chen H, Lin L, Huang Y, Tsai C, Lai DR. Clinical evaluation of different treatment methods for oral submucous fibrosis. A 10-year experience with 150 cases. *J Oral Pathol Med* 1995; 24(9): 402-6.
10. Kumar S, Srivastava A, Mohan C, Pagrani M. A 11-year-old boy with oral submucous fibrosis: A rare case report. *Int J Med Pub Health* 2014; 4(4): 511.
11. Mundra R, Gupta S, Gupta Y. Oral submucous fibrosis in paediatric age group. *Indian J Otolaryngol Head Neck Surg* 1999; 51(3): 60-2.
12. Dhariwal R, Ray J, Pattanayak SM, Swain N. Oral submucous fibrosis: A report of two pediatric cases and a brief review. *J Indian Soc Pedod Pre Dent* 2012; 30(1): 85.
13. Mansouri P, Yazdani S, Safar F, Espandar R, Rezaei S, Safaie-Naraghi Z, et al. Oral submucosal fibrosis in Iran: A case review. *Int J Dermatol* 2010; 49(12): 1424-8.
14. Bathi R, Parveen S, Burde K. The role of gutka chewing in oral submucous fibrosis: a case-control study. *Quintessence International* 2009; 40(6): 19-25.
15. Kumar KK, Saraswathi T, Ranganathan K, Devi MU, Elizabeth J. Oral submucous fibrosis: A clinico-histopathological study in Chennai. *Indian J Dent Res* 2007; 18(3): 106.
16. Mehta FS, Hamner JE. Tobacco-related Oral Mucosal Lesions and Conditions in India: A Guide for Dental Students, Dentists, and Physicians: Basic Dental Research Unit, Tata Institute of Fundamental Research; 1993.
17. Ajit Auluck M, Rosin MP, Lewei Zhang B, Sumanth K. Oral submucous fibrosis, a clinically benign but potentially malignant disease: Report of 3 cases and review of the literature. *JCDA* 2008; 74(8): 735-40.
18. Pindborg J. Is submucous fibrosis a precancerous condition in the oral cavity? *Int dent j* 1972; 22(4): 474-80.
19. Pindborg J, Zachariah J. Frequency of oral submucous fibrosis among 100 South Indians with oral cancer. *Bulletin of the World Health Organization* 1965; 32(5): 750.
20. Pindborg JJ. Oral submucous fibrosis as a precancerous condition. *J Dent Res* 1966; 45: 546-53.
21. Maher R, Lee A, Warnakulasuriya K, Lewis J, Johnson N. Role of areca nut in the causation of oral submucous fibrosis: A case-control study in Pakistan. *J oral pathol med* 1994; 23(2): 65-9.
22. Laskaris G, Bovopoulou O, Nicolis G. Oral submucous fibrosis in a Greek female. *Br J Oral Surg* 1981; 19(3): 197-201.
23. Shirzaii M. Oral submucous fibrosis in a 15-year-old boy: The first case report in Iran. *J Dent Shiraz Univ Med Sci* 2011; 11: 51-5.
24. Deshpande A, Kiran S, Dhillon S, Mallikarjuna R. Oral submucous fibrosis: A premalignant condition in a 14-year-old Indian girl. *BMJ Case Reports* 2013; 2013: bcr2013200786.
25. Gupta VK, Malhotra S, Patil R, Tripathi A. Oral submucous fibrosis at pediatric age, now time to think: Series of two cases. *Indian J Med Paediatr Oncol* 2013; 34(2): 107.
26. Yusuf H, Yong S. Oral submucous fibrosis in a 12-year-old Bangladeshi boy: A case report and review of literature. *Int J Paediatr Dent* 2002; 12(4): 271-6.
27. Shah B, Lewis M, Bedi R. Oral submucous fibrosis in a 11-year-old Bangladeshi girl living in the United Kingdom. *Br Dent J* 2001; 191(3): 130-2.
28. Anil S, Beena V. Oral submucous fibrosis in a 12-year-old girl: Case report. *Pediatr Dent* 1993; 15(2): 120-2.
29. Hamner JE, Looney PD, Chused TM. Submucous fibrosis. *Oral Surg Oral Med Oral Pathol* 1974; 37(3): 412-21.
30. Gupta L, Gupta N, Punn K, Chandel S. Oral submucous fibrosis: A clinical note. *Asian J Oral Health Allied Sci* 2011; 1(3): 229.
31. Marx RE, Stern D. *Oral and Maxillofacial Pathology*. 2nd ed Chicago: Quintessence. 2003. P. 316.