

## بررسی شکل و طول ریشه دندان‌های کانین بالا در بیماران دارای کانین نهفته یک طرفه

مصطفی شهابی\*، مریم امیدخدا\*\*، سیده هانیه امیدی\*\*، سید حسین حسینی زارچ\*\*\*

\* مرکز تحقیقات دندانپزشکی، دانشگاه علوم پزشکی مشهد، مشهد، ایران

\*\* مرکز تحقیقات مواد دندان، دانشگاه علوم پزشکی مشهد، مشهد، ایران

\*\*\* دندانپزشک

\*\*\*\* مرکز تحقیقات بیماری‌های دهان، فک و صورت، دانشگاه علوم پزشکی مشهد، مشهد، ایران

تاریخ ارائه مقاله: ۹۵/۱۰/۴ - تاریخ پذیرش: ۹۶/۳/۱۷

### Root Length and Anatomy of Impacted Maxillary Canines in Patients with Unilateral Maxillary Canine Impaction

Mostfa Shahabi\*, Maryam Omidkhoda\*\*#, Seyedeh Haniyeh Omidi\*\*\*, Seyed Hosein Hoseini Zarch\*\*\*\*

\* Dental Research Center, Mashhad University of Medical Sciences, Mashhad, Iran

\*\* Dental Materials Research Center, Mashhad University of Medical Sciences, Mashhad, Iran

\*\*\* General Dentist

\*\*\*\* Oral & maxillofacial diseases Research Center, Mashhad University of Medical Sciences, Mashhad, Iran

Received: 24 December 2016 ; Accepted: 7 June 2017

**Introduction:** Canine impaction is a common occurrence. In this study, we sought to investigate the root anatomy and length of impacted canines and lateral incisor adjacent to impacted maxillary canine.

**Materials and Methods:** In this retrospective study, three-dimensional tomographic imaging was performed on 26 patients with unilateral maxillary canine impaction. In this study, we evaluated root length and anatomy of impacted canines, in terms of resorption intensity and curvature, with Planmeca Romexis Viewer 4.0. Furthermore, crown shape as well as root length and anatomy of the lateral incisors adjacent to impacted canines were investigated and compared with the other side on the dental arch, where canine eruption was normal.

**Results:** Root length of impacted canines was significantly lower than that of normal canines ( $P=0.011$ ). There were no significant differences between root length of lateral incisors adjacent to impacted canines and root length of lateral incisors adjacent to normal canines ( $P=0.221$ ). Moreover, the resorption intensity of the adjacent lateral incisors was higher than that of the impacted canines. No significant differences were noted in root resorption intensity between the lateral incisors adjacent to the impacted canines and the lateral incisors adjacent to normal canines ( $P=0.36$ ). In addition, resorption intensity was significantly higher in impacted canines than in normal canines ( $P=0.024$ ). Root anatomy of impacted canines was not significantly different from that of normal canines ( $P=0.055$ ). The crown shape of the lateral incisors adjacent to impacted canines was not significantly different from that of the lateral incisors adjacent to normal canines ( $P=0.052$ ).

**Conclusion:** Impaction can probably affect root length and canine resorption severity. However, root and crown shape of lateral incisors cannot always be associated with canine impaction.

**Key words:** Impacted canine, root length, root anatomy, cone beam computer tomography.

# Corresponding Author: Omidkhodam@mums.ac.ir, Maryamomidkhoda@gmail.com

J Mash Dent Sch 2017; 41(3): 227-38.

### چکیده

**مقدمه:** نهفتگی دندان کانین بالا یک رویداد رایج است. هدف از این مطالعه بررسی شکل و طول ریشه دندان کانین نهفته و لترال مجاور دندان کانین نهفته یکطرفه در فک بالا بود.

**مواد و روش‌ها:** در این مطالعه گذشته نگر، از تصاویر توموگرافی سه بعدی ۲۶ بیمار دارای نهفتگی یک طرفه دندان کانین فک بالا استفاده شد و با نرم افزار Planmeca romexis viewer 4، طول ریشه و شکل کانین نهفته (میزان تحلیل و انحنا ریشه) بررسی گردید. همچنین طول و شکل ریشه و شکل تاج دندان لترال مجاور کانین نهفته مورد بررسی قرار گرفت و با طرف مقابل قوس ماگزایلا که کانین بطور طبیعی رویش یافته بود، مقایسه گردید.

# مولف مسؤول، نشانی: مشهد، دانشکده دندانپزشکی، گروه ارتدسنسی، تلفن: ۱۵-۲۸۸۲۹۵۰۱-۰۵۱

E-mail: Omidkhodam@mums.ac.ir, Maryamomidkhoda@gmail.com

**یافته ها:** نتایج نشان داد که طول ریشه کانین نهفته در مقایسه با کانین نرمال به طور معنی‌داری کمتر بود ( $P=0/011$ ). طول ریشه لترال مجاور کانین نهفته در مقایسه با طول ریشه لترال مقابل دارای تفاوت آماری معنی‌داری نبود ( $P=0/221$ ). وضعیت تحلیلی کانین نهفته در مقایسه با کانین نرمال به طور معنی‌داری شدیدتر گزارش گردید ( $P=0/024$ ), همچنین هیچ تفاوت معنی‌داری بین شدت تحلیل ریشه دندان لترال مجاور دندان کانین نهفته با دندان لترال مجاور دندان کانین سالم مشاهده نشد ( $P=0/336$ ). شکل ریشه کانین نهفته با شکل ریشه کانین نرمال تفاوت معنی‌داری نداشت ( $P=0/055$ ). شکل تاج دندان‌های لترال مجاور دندان‌های کانین نهفته تفاوت معنی‌داری با شکل دندان‌های لترال مجاور دندان‌های کانین نرمال نداشت ( $P=0/0524$ ).

**نتیجه گیری:** احتمالاً نهفتگی، بر طول ریشه و شدت تحلیل دندان کانین موثر است. با این حال شکل ریشه و تاج دندان لترال همیشه نمی‌تواند با نهفتگی دندان کانین مرتبط باشد.

**کلمات کلیدی:** کانین نهفته، طول ریشه، شکل ریشه، توموگرافی مخروطی سه بعدی. مجله دانشکده دندانپزشکی مشهد / سال ۱۳۹۶ دوره ۴۱ / شماره ۳: ۲۲۷-۲۲۸.

## مقدمه

حد کانین شیری نشانه نهفتگی دندان کانین دائمی است.<sup>(۷)</sup>

اولین وسیله تشخیصی برای بررسی اختلال رویشی دندان کانین، رادیوگرافی‌های پری آپیکال و پانورامیک می‌باشند. امروزه از توموگرافی کامپیوتری (CT) نیز استفاده می‌شود. در این روش، نه تنها وجود یا عدم وجود تحلیل در مقاطع مختلف ریشه مشخص می‌گردد، بلکه شدت و موقعیت تحلیل در ریشه‌های مجاور و وضعیت استخوان اطراف دندان نهفته نیز تعیین می‌شود.<sup>(۸و۹)</sup> Kuroi و Ericson<sup>(۱۰)</sup> نشان دادند که تعداد دندان‌های تحلیل رفته در CBCT، ۵۳ درصد بیشتر از تعداد آن دندان‌ها در رادیوگرافی‌های معمولی دیده شد و ۳۰ درصد دندان‌هایی که در تصاویر CBCT تحلیل شدید داشتند، در تصاویر رادیوگرافی معمولی هیچگونه تحلیلی نشان ندادند. دوز تابشی رسیده به بیمار در نتیجه انجام CBCT، تنها ۲۰-۳ درصد (بسته به تجهیزات به کار رفته و ناحیه انجام اسکن) دوز یک CT معمولی است.<sup>(۱۱و۱۲)</sup>

Lai و همکارانش<sup>(۱۳)</sup> متوجه شدند که ۵۱/۴۹ درصد دندان‌های کانین نهفته بالا، پالاتالی ۳۰/۶ درصد، لیالی و ۱۷/۹۱ درصد در مرکز آلوئول بودند. همچنین آنها متوجه شدند که ۲۵/۳۷ درصد دندان‌های لترال مجاور، ۵/۲۲ درصد دندان‌های سانتال مجاور، ۴/۴۸ درصد

معمولاً در اکثر بیماران در مرحله انتقال از دوران دندان‌های مختلط به دوره دائمی حوادثی نظیر نهفتگی یا عدم رویش دندان دیده نمی‌شود؛ اما در ۲ درصد از بیماران ارتودنسی، به علت تغییرات در نحوه تکامل دندان‌ها، نهفتگی کانین ایجاد می‌شود.<sup>(۱)</sup> وجود دندان‌های نهفته‌ای که هیچ‌گونه درمانی روی آن‌ها صورت نگرفته، می‌تواند باعث ایجاد مال‌اکلوژن و یا مشکلات پاتولوژیک در دندان‌های مجاور شود. بنابراین (برای متخصصین ارتودنسی) توانایی تشخیص و درمان دندان‌های نهفته مهم است.

کانین‌های فک بالا در سه سالگی در قسمت فوقانی استخوان فک بالا واقع شده‌اند. به طوری که تاج آن‌ها در موقعیت مزیالی و لینگوالی قرار دارد.<sup>(۲)</sup> تغییر در ترتیب رویش و تکامل طبیعی منجر به نهفتگی کانین می‌گردد. کانین‌های فک بالا از نظر شیوع نهفتگی در درجه دوم قرار دارند و نهفتگی در کانین‌های فک بالا ۵۰ برابر بیش‌تر از کانین‌های فک پایین است.<sup>(۳)</sup> میزان نهفتگی در سمت پالاتال در مقابل نهفتگی در سمت باکال از میزان ۲ به ۱ تا میزان ۱۲ به ۱ به صورت متغیر گزارش شده است.<sup>(۳-۶)</sup>

تأخیر در رویش کانین‌های دائمی بعد از ۱۴ سالگی دلیل کافی بر نهفتگی کانین است و باقی ماندن بیش از

فک بالا موجود در آرشیو یکی از مراکز رادیولوژی تخصصی دهان و فک و صورت مشهد استفاده شد. در این مطالعه با نرم افزار Planmeca Romexis viewer 4 (Planmeca, Helsinki, Finland)، طول ریشه کانین نهفته و با استفاده از نرم افزار On Demand 3D®™ application, version 1.0 software (Cybermed, Irvine, California, USA) میزان تحلیل ریشه<sup>(۱۹)</sup> اندازه‌گیری شد و همچنین شکل دندان لترال مجاور کانین نهفته بر اساس مطالعات Bot<sup>(۲۰)</sup> و Becker<sup>(۲۱)</sup> مورد بررسی قرار گرفت. بر اساس مطالعات Bot<sup>(۲۰)</sup> و Becker<sup>(۲۱)</sup> وضعیت تاج لترال انسیزورها، به صورت کلینیکی و به صورت زیر طبقه بندی شدند:

۱- فقدان (Missing) ۲- Peg-shaped (با عرض بزرگتر در سرویکال دندان) ۳- کوچک (با عرض مساوی یا کوچک تر از دندان لترال فک پایین) ۴- نرمال (با عرض بزرگتر از دندان لترال فک پایین)

شکل و میزان تحلیل ریشه دندان کانین نهفته و لترال مجاور آن در تصاویر CBCT بر اساس یک درجه‌بندی قراردادی<sup>(۲۲)</sup> مورد ارزیابی قرار گرفت. درجه‌بندی شکل شامل، درجه ۱: ریشه کوتاه، درجه ۲: ریشه Blunt، درجه ۳: ریشه دارای انحنا و درجه ۴: ریشه پپیت شکل بود.

میزان تحلیل ریشه به صورت درجه صفر: بدون تحلیل ریشه، درجه ۱: تحلیل خفیف از دست رفتن ناحیه کوچکی از ریشه به صورت صاف شدن کانتور آپکس، درجه ۲: تحلیل متوسط، از دست رفتن حدود یک سوم طول ریشه و درجه ۳: تحلیل شدید، تحلیل بیش از یک سوم طول ریشه طبقه بندی شد.

پرمولر اول مجاور و ۰/۷۵ درصد دندان‌های پرمولر دوم مجاور کانین‌های نهفته بالا دارای تحلیل ریشه بودند. Mercuri و همکارانش<sup>(۱۴)</sup> به بررسی عوارض دندانی و فکی نهفتگی کانین فک بالا پرداختند. نتایج نشان داد که در بیماران دارای نهفتگی پالاتالی کانین بالا، احتمال وجود لترال Peg-shape بیشتر از بیماران دارای نهفتگی باکالی کانین می‌باشد. de Carvalho و همکارانش<sup>(۱۵)</sup> به بررسی ارتباط نهفتگی دندان کانین بالا و آنومالی‌های دندان لترال بالا پرداختند. Alqerban و همکارانش<sup>(۱۶)</sup> به بررسی مکان دندان نهفته کانین فک بالا و تحلیل ریشه دندان انسیزور مجاور دندان نهفته با استفاده از CBCT پرداختند. آنها در این مطالعه متوجه شدند که ۴۵/۲ درصد دندان‌های نهفته لبیالی، ۴۰/۵ درصد پالاتالی و ۱۴/۳ درصد وسط آلوتول بودند و همچنین ۲۷/۲ درصد دندان‌های لترال و ۲۳/۴ درصد دندان‌های سانترال دارای تحلیل ریشه بودند و ۹۴/۳ درصد این تحلیل ریشه در دندان‌هایی اتفاق افتاده بود که در تماس نزدیک با دندان نهفته بودند. Milberg<sup>(۱۷)</sup> به بررسی ارتباط پوزیشن دندان کانین نهفته بالا و تحلیل ریشه دندان سانترال بالا پرداخت و متوجه شد که فشار حاصل از نهفتگی لبیالی دندان کانین منجر به تحلیل ریشه دندان سانترال بالا شده بود. Al-Nimri و همکارانش<sup>(۱۸)</sup> به بررسی عوارض نهفتگی کانین فک بالا بر دندان‌های فک بالا پرداختند. آنها در این مطالعه متوجه شدند که آنومالی دندان لترال ممکن است به علت نهفتگی پالاتالی دندان کانین بالا باشد. هدف از این مطالعه بررسی شکل و طول ریشه دندان کانین نهفته فک بالا و لترال مجاور دندان کانین نهفته یکطرفه بود.

#### مواد و روش‌ها

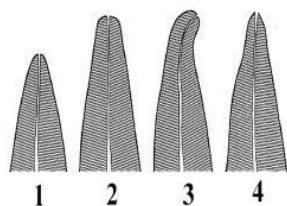
در این مطالعه گذشته نگر، از تصاویر CBCT ۲۶ بیمار (۲۰ زن و ۶ مرد) دارای نهفتگی یک طرفه دندان کانین

لجستگی با پاسخ چندگانه استفاده شد و در توصیف داده ها، از جداول و نمودارهای متناسب بهره برده شد.

### یافته ها

برای تصمیم‌گیری در مورد انتخاب نوع آزمون مناسب برای مقایسه متغیرهای کمی، در ابتدا نرمالیتی متغیرهای کمی مورد مطالعه بررسی شد. برای این منظور آزمون کولموگروف-اسمیرنوف مورد استفاده قرار گرفت و متغیرهای کمی نرمال بودند ( $P > 0/05$ ).

میانگین طول ریشه دندان‌های کانین نهفته  $9/6 \pm 4$  و طول ریشه دندان‌های کانین نرمال  $12/1 \pm 2/7$  میلی متر بود و با استفاده از آزمون  $t$  زوجی مورد مقایسه قرار گرفت (جدول ۱ و تصویر ۱). نتایج حاکی از آن بود که طول ریشه کانین نهفته در مقایسه با کانین نرمال به طور معنی‌داری کمتر بود ( $P = 0/011$ ).



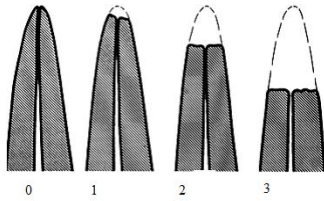
تصویر ۱: درجه بندی شکل ریشه

سن بالای ۱۶ سال، نهفتگی دندان کانین بصورت یک طرفه، تکمیل آپکس ریشه دندان کانین نهفته، فقدان هرگونه علائمی از رویش در دهان، وجود تمام دندان‌های دائمی در قوس دندانی، فقدان آنومالی در دندان‌ها به جز فقدان و آنومالی دندان لترال، فقدان ترمیم و یا شکستگی مینای دندان لترال چهار کوادرانت از ملاک‌های ورود به مطالعه بود.

در تحلیل داده‌ها در ابتدا نرمالیتی متغیرهای کمی مورد مطالعه، بررسی شد. برای این منظور آزمون کولموگروف-اسمیرنوف مورد استفاده قرار گرفت. جهت مقایسه میانگین طول ریشه دندان کانین نهفته با کانین نرمال و طول ریشه دندان لترال مجاور کانین نهفته و لترال مجاور کانین نرمال از آزمون‌های کای اسکوئر، تی زوجی استفاده گردید. جهت مقایسه وضعیت تحلیلی کانین نهفته و نرمال و مقایسه این وضعیت در دندان‌های لترال مجاور آنها از تست ویلکاکسون استفاده گردید. آزمون مک نمار برای مقایسه وجود یا عدم وجود دندان لترال مجاور کانین نهفته در مقایسه با سمت نرمال به کار برده شد. همچنین برای مقایسه شکل ریشه و شکل دندان از آزمون رگرسیون

جدول ۱: میانگین و انحراف معیار طول ریشه کانین نهفته و نرمال (برحسب mm) و آزمون تفاوت آنها

متغیر	نهفته	نرمال	تفاوت نهفته و نرمال	نتیجه آزمون $t$ زوجی
	انحراف معیار میانگین	انحراف معیار میانگین	انحراف معیار میانگین	
طول ریشه کانین	$9/6 \pm 4/0$	$12/1 \pm 2/7$	$-2/6 \pm 4/7$	$t=2/75$
				$df=24$
				$P=0/011$

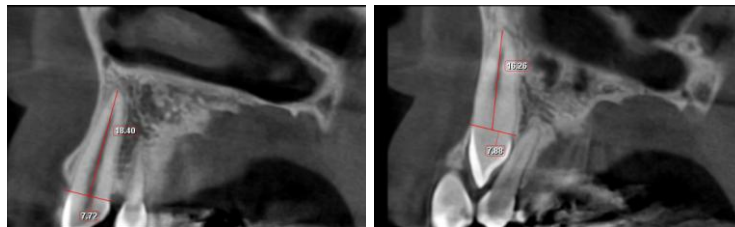


تصویر ۲: درجه بندی تحلیل ریشه

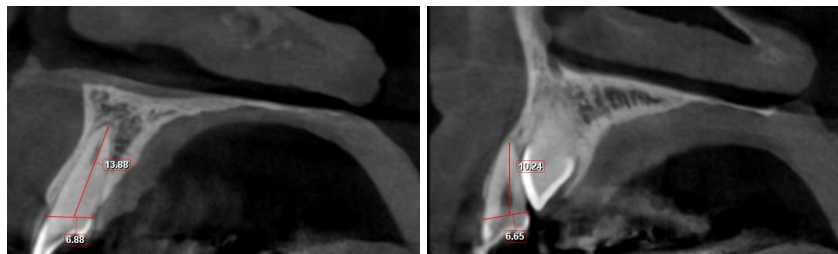
میانگین ریشه دندان‌های لترال مجاور کانین نهفته  $7/4 \pm 3/1$  میلی متر و میانگین ریشه دندان‌های لترال مجاور دندان کانین نرمال  $8/3 \pm 1/9$  میلی متر بود که با استفاده از آزمون تی زوجی مورد مقایسه قرار گرفت (جدول ۲ و تصویر ۲). نتایج حاکی از آن بود که طول ریشه لترال مجاور کانین نهفته در مقایسه با طول ریشه لترال مجاور کانین نرمال دارای تفاوت آماری معنی‌داری نبود ( $P=0/221$ ).

جدول ۲: میانگین و انحراف معیار طول ریشه لترال مجاور کانین نهفته و نرمال (mm) و آزمون تفاوت آنها

متغیر	مجاور کانین نهفته انحراف معیار $\pm$ میانگین	مجاور کانین نرمال انحراف معیار $\pm$ میانگین	تفاوت مجاور نهفته و مجاور نرمال انحراف معیار $\pm$ میانگین	نتیجه آزمون $t$ زوجی
طول ریشه	$7/4 \pm 3/1$	$8/3 \pm 1/9$	$-0/8 \pm 3/1$	$t=1/26$
لترال مجاور				$df=22$
				$P=0/221$



تصویر ۳: اندازه گیری طول ریشه کانین نهفته و طول ریشه کانین نرمال



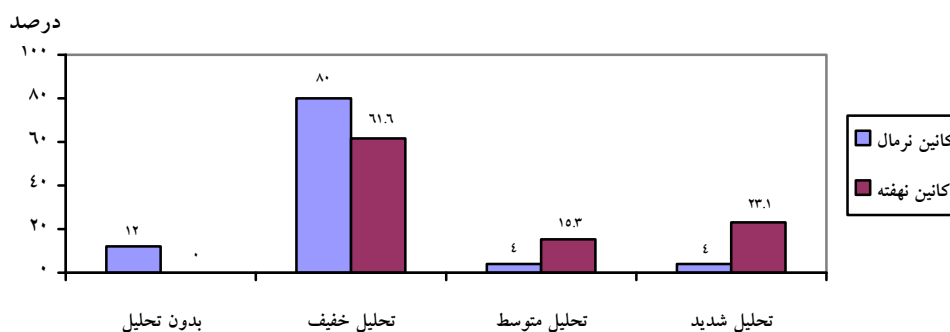
تصویر ۴: اندازه گیری طول ریشه دندان لترال مجاور دندان کانین نهفته و کانین نرمال

بودند و همچنین دندان‌های لترال مجاور دندان‌های کانین نرمال ۱۳ درصد بدون تحلیل، ۱۷/۴ درصد دارای تحلیل خفیف، ۵۶/۵ درصد دارای تحلیل متوسط و ۱۳ درصد دارای تحلیل شدید بودند. نتایج حاکی از آن بود که وضعیت تحلیل لترال مجاور کانین نهفته در مقایسه با لترال مجاور کانین نرمال، دارای تفاوت آماری معنی‌داری نبود ( $P=۰/۳۸$ ).

تعداد و درصد وجود یا عدم وجود لترال مجاور کانین نهفته و کانین نرمال محاسبه شد و با استفاده از آزمون مک‌نمار مورد مقایسه قرار گرفت (جدول ۳). نتایج حاکی از تفاوت آماری معنی‌داری در بین دو دسته وجود نداشت ( $P=۰/۹۹۹$ ).

تعداد و درصد وضعیت تحلیل کانین نهفته و کانین نرمال محاسبه شد و مشاهده گردید که ۶۱/۶ درصد ریشه دندان‌های کانین نهفته دارای تحلیل خفیف، ۱۵/۳ درصد دارای تحلیل متوسط و ۲۳/۱ درصد دارای تحلیل شدید بودند. همچنین ۱۲ درصد ریشه دندان‌های کانین نرمال بدون تحلیل، ۸۰ درصد دارای تحلیل خفیف، ۴ درصد دارای تحلیل متوسط و ۴ درصد دارای تحلیل شدید بودند (نمودار ۱). نتایج آزمون ویلکاکسون حاکی از آن بود که وضعیت تحلیل کانین نهفته در مقایسه با کانین نرمال به طور معنی‌داری شدیدتر بود ( $P=۰/۰۲۴$ ) ( $Z=۲/۵۶$ ).

دندان‌های لترال مجاور دندان نهفته ۱۵/۸ درصد بدون تحلیل، ۳۶/۸ درصد دارای تحلیل خفیف، ۳۱/۶ درصد دارای تحلیل متوسط، ۱۵/۸ درصد دارای تحلیل شدید



نمودار ۱: توزیع فراوانی وضعیت‌های تحلیل کانین نهفته با نرمال

جدول ۳: تعداد و درصد وجود یا عدم وجود لترال مجاور کانین نهفته و نرمال و آزمون مقایسه تفاوت آنها

نتیجه آزمون مک‌نمار	متغیر	
	مجاور کانین نرمال (درصد) تعداد	مجاور کانین نهفته (درصد) تعداد
$P=۰/۹۹۹$	۲۳ (۸۸/۵)	۲۴ (۹۲/۳)
	۳ (۱۱/۵)	۲ (۷/۷)
	وجود یا عدم وجود لترال مجاور کانین	دندان وجود دارد
		دندان وجود ندارد

همچنین تعداد و درصد شکل ریشه لترال مجاور کائین نهفته و کائین نرمال با استفاده از آزمون کای دو محاسبه و مقایسه شد (جدول ۶). ارتباط شکل ریشه لترال مجاور کائین نهفته و کائین نرمال معنی‌دار نبود ( $P=0/054$ ).  
به علاوه تعداد و درصد شکل لترال مجاور کائین نهفته و کائین نرمال محاسبه شد (جدول ۷). نتایج نشان‌دهنده عدم وجود ارتباط شکل لترال مجاور کائین نهفته و کائین نرمال بود ( $P=0/074$ ).

میانگین و انحراف معیار عرض مزبودیستال تاج لترال مجاور کائین نهفته و کائین نرمال و نیز تفاوت آن دو با یکدیگر محاسبه شد (جدول ۴ و تصویر ۵). نتایج حاکی از آن بود که عرض مزبودیستال لترال مجاور کائین نهفته در مقایسه با عرض مزبودیستال لترال مجاور کائین نرمال دارای تفاوت آماری معنی‌داری نبود ( $P=0/202$ ).  
تعداد و درصد شکل ریشه کائین نهفته و کائین نرمال محاسبه شد و با استفاده از کای دو مورد مقایسه قرار گرفت (جدول ۵). نتایج نشان می‌داد که تفاوت شکل ریشه کائین نهفته و کائین نرمال معنی‌دار نبود ( $P=0/055$ ).

جدول ۴ : میانگین و انحراف معیار عرض مزبودیستال لترال مجاور کائین نهفته و نرمال (برحسب mm) و آزمون تفاوت آنها

نتیجه آزمون $t$ زوجی	تفاوت مجاور نهفته و مجاور نرمال		مجاور کائین نهفته		متغیر
	انحراف معیار $\pm$ میانگین	مجاور کائین نرمال	انحراف معیار $\pm$ میانگین	مجاور کائین نهفته	
$t=1/32$ $df=22$ $P=0/202$	$-0/2 \pm 0/9$	$0/1 \pm 0/9$	$0/8 \pm 1/1$	عرض مزبودیستال لترال مجاور (mm)	

جدول ۵ : توزیع فراوانی شکل ریشه کائین نهفته و نرمال و آزمون مقایسه تفاوت آنها

نتیجه آزمون	کائین نرمال		کائین نهفته		متغیر
	(درصد) تعداد		(درصد) تعداد		
$Chi^2=16/64$ $P=0/055$	کائین نرمال		کائین نهفته		شکل ریشه کائین
	۶ (۲۴/۰)	۹ (۳۴/۶)	ریشه کوتاه		
	۸ (۳۲/۰)	۸ (۳۰/۸)	ریشه Blunt		
	۷ (۲۸/۰)	۶ (۲۳/۱)	ریشه کردار		
	۴ (۱۶/۰)	۳ (۱۱/۵)	ریشه پیت شکل		

جدول ۶: توزیع فراوانی شکل ریشه لترال مجاور کانین نهفته و نرمال و آزمون مقایسه تفاوت آنها

نتیجه آزمون	مجاور کانین نهفته		متغیر
	مجاور کانین نرمال (درصد) تعداد	مجاور کانین نهفته (درصد) تعداد	
Chi <sup>2</sup> =۸/۱۰ P=۰/۵۲۴			شکل ریشه لترال مجاور کانین
	۷ (۳۰/۴)	۱۰ (۴۰/۰)	ریشه کوتاه
	۸ (۳۴/۸)	۷ (۲۸/۰)	ریشه Blunt
	۱ (۴/۳)	۳ (۱۲/۰)	ریشه کرودار
	۷ (۳۰/۴)	۵ (۲۰/۰)	ریشه پیت شکل

جدول ۷: توزیع فراوانی شکل لترال مجاور کانین نهفته و نرمال و آزمون مقایسه تفاوت آنها

نتیجه آزمون کای دو	مجاور کانین نهفته		متغیر
	مجاور کانین نرمال (درصد) تعداد	مجاور کانین نهفته (درصد) تعداد	
Chi <sup>2</sup> =۱۵/۶۶ P=۰/۰۷۴			شکل لترال مجاور کانین
	۳ (۱۱/۵)	۲ (۷/۷)	فقدان
	۳ (۱۱/۵)	۸ (۳۰/۸)	Pegshape
	۶ (۲۴/۰)	۶ (۲۳/۱)	کوچک
	۱۳ (۵۲/۰)	۱۰ (۳۸/۵)	نرمال

## بحث

در این مطالعه جهت بررسی متغیرها استفاده شد. CBCT در این مطالعه جهت بررسی متغیرها استفاده شد. Kuroi و Ericson<sup>(۱۰)</sup> نشان دادند که تعداد دندان‌های تحلیل رفته در CBCT، ۵۳ درصد بیشتر از تعداد آن دندان‌ها در رادیوگرافی‌های معمولی بود و ۳۰ درصد دندان‌هایی که در تصاویر CT تحلیل شدید داشتند، در تصاویر رادیوگرافی معمولی هیچگونه تحلیلی نشان ندادند. در مطالعه حاضر طول ریشه کانین نهفته و نرمال و نیز تفاوت آن دو با یکدیگر محاسبه شد. نتایج حاکی از آن بود که طول ریشه کانین نهفته در مقایسه با کانین نرمال به طور معنی‌داری کمتر بود ( $P=۰/۰۱۱$ ). از آنجایی

هدف از این مطالعه بررسی این موضوع بود که آیا نهفتگی دندان کانین بر شرایط رویشی و طول و فرم ریشه (تحلیل خارجی) خود کانین نهفته تأثیری دارد یا خیر و در کنار این هدف به بررسی وضعیت دندان لترال مجاور آن پرداخته شد. تصاویر CT در آشکار کردن وجود و درجه تحلیل ریشه در دندان‌های کناری دندان نهفته کانین فک بالا دقت زیادی دارند<sup>(۲۳)</sup>؛ و این تکنیک مشاهده، حتی تحلیل کوچک ریشه دندان را آشکار کرده<sup>(۲۳-۲۶)</sup>، تصویر واقعی و کامل تحلیل را نشان می‌دهد<sup>(۲۳)</sup> از تکنیک



تحلیل لترال‌ها بر طول ریشه آنها کمتر است.<sup>(۱۳ و ۲۹ و ۳۳)</sup> بسیاری از مطالعات درجه تحلیل دندان‌های مجاور دندان نهفته کاین بالا را بررسی کرده‌اند. نتایج ما به نتایج مطالعه Liu<sup>(۳۶)</sup> نزدیک بود که نشان داد ۱۹/۶ درصد تحلیل دندان لترال خیلی شدید بود. همچنین در مطالعه ما هیچ تفاوت معنی داری بین شدت تحلیل ریشه دندان لترال مجاور دندان کاین نهفته با دندان لترال مجاور دندان سالم مشاهده نشد ( $P=0/036$ ). در مطالعه ما نتایج نشان داد که شدت تحلیل کاین نهفته در مقایسه با کاین نرمال به طور معنی داری شدیدتر بود ( $P=0/024$ ). همچنین نشان داده شد که تفاوتی بین شکل ریشه کاین نهفته با شکل ریشه دندان کاین نرمال وجود نداشت ( $P=0/055$ ). در یک مطالعه که به بررسی شکل ریشه دندان کاین نهفته پرداخته شده بود شکل ریشه به دو شکل مستقیم و کرودار دسته بندی شد. آنها دریافتند که ۴۳ درصد کاین‌های نهفته مستقیم و ۵۷ درصد کرودار بودند. البته خود نویسنده به محدودیت ارزیابی رادیوگرافی‌های گرفته شده اذعان کرده بود. شاید دلیل درصد کمتر ریشه‌های کرودار در مطالعه ما نسبت به مطالعه مذکور نوع رادیوگرافی‌های بکار رفته در این دو مطالعه، تعداد نمونه‌ها و روش دسته بندی دقیق‌تر در کاربرد CBCT بوده است. در مطالعاتی نشان داده شده که عرض مزیدستیالی در دندان‌های لترال مجاور دندان کاین نهفته با دندان‌های لترال مجاور دندان‌های کاین سالم هیچ تفاوتی وجود ندارد<sup>(۳۷)</sup> که این یافته مشابه یافته مطالعه ماست. Peck و Langberg<sup>(۳۸)</sup> نشان دادند که دندان لترال مجاور دندان کاین نهفته کوچک‌تر از دندان لترال مجاور دندان کاین نرمال می‌باشد در صورتی که نشان داده شد که ۳۰/۸ درصد دندان‌های لترال مجاور دندان نهفته Peg shape هستند، ولی در کل ارتباط شکل لترال مجاور کاین نهفته و کاین

که مطالعه مشابهی که این موضوع را بررسی کرده باشد یافت نشد می‌توان این موضوع را به همان فلسفه حاکم بر ممانعت رویشی و عدم رویش در مسیر نرمال ارجاع داد.<sup>(۲۷)</sup> همانگونه که در تکامل اکلوژن بحث شده است، با توجه به اینکه آپکس دندان کاین نسبت به دندان‌های مجاور عمقی‌تر و در سطح بالاتری است و در رویش طبیعی، آپکس در موقعیت خود ثابت می‌ماند<sup>(۲۷)</sup> و طی رویش، تاج به سمت سطح اکلوژال حرکت می‌کند، در نتیجه طول ریشه، طبیعی فرم خواهد گرفت، اما چنانچه مانعی در مسیر رویش قرار گیرد و تاج نتواند به طور طبیعی به سطح اکلوژال برسد ریشه در محور عکس فشرده شده و رویش به صورت عمقی تکمیل می‌شود. موضوع دیگر مورد بررسی در این مطالعه طول ریشه لترال مجاور کاین نهفته و کاین نرمال و نیز تفاوت آن دو با یکدیگر بود. نتایج حاکی از آن بود که طول ریشه لترال مجاور کاین نهفته در مقایسه با طول ریشه لترال مجاور کاین نرمال دارای تفاوت آماری معنی داری نبود ( $P=0/221$ ). دندان کاین نهفته ممکن است به علت گم کردن مسیر رویش نرمال به طور پی در پی به سمت مزبال حرکت کند که این باعث افزایش ریسک تحلیل دندان‌های مجاورش می‌شود.<sup>(۲۸ و ۲۹)</sup> در مطالعات مختلف نشان داده شده که دندان لترال مجاور دندان کاین نهفته، بیشتر تحت تاثیر دندان نهفته می‌باشد در صورتی که دندان‌های دیگر بندرت اینچنین تاثیر می‌پذیرند.<sup>(۱۰ و ۱۳ و ۲۹-۳۵)</sup> Liu و همکاران<sup>(۳۶)</sup> در مطالعه خود نشان داد که دندان سانترال در درصد ۲۳/۴ موارد و دندان‌های لترال در ۲۷/۲ درصد موارد دچار تحلیل شده‌اند. محل تحلیل می‌تواند درجه تاثیرپذیری ریشه را نشان دهد، از آنجایی که بیشتر ضایعات در ناحیه یک سوم اپیکال ریشه بوجود می‌آیند و یک سوم سرویکال ریشه کمتر درگیر می‌شود احتمال تأثیر

### نتیجه گیری

طول ریشه کانین نهفته در مقایسه با کانین نرمال به طور معنی‌داری کمتر بود. طول ریشه لترال مجاور کانین نهفته در مقایسه با طول ریشه لترال مجاور کانین نرمال دارای تفاوت آماری معنی‌داری نبود. هیچ تفاوت معنی‌داری بین شدت تحلیل ریشه دندان لترال مجاور دندان کانین نهفته با دندان لترال مجاور دندان سالم مشاهده نشد وضعیت تحلیل کانین نهفته در مقایسه با کانین نرمال به طور معنی‌داری شدیدتر بود. تفاوت شکل ریشه لترال مجاور کانین نهفته و شکل ریشه لترال مجاور کانین معنی‌دار نبود. شکل تاج دندان‌های لترال مجاور دندان‌های کانین نهفته تفاوت معنی‌داری با شکل دندان‌های لترال مجاور دندان‌های کانین نرمال نداشت. شکل دندان‌های لترال یا فقدان آنها نمی‌تواند دلیل نهفتگی دندان کانین باشد.

### تشکر و قدردانی

این مقاله برگرفته از پایان نامه دانشجویی به شماره ۹۵۰۱۴۶ است که تحت حمایت مالی معاونت پژوهشی دانشگاه علوم پزشکی مشهد انجام شد.

نرمال معنی‌دار نبود. همچنین در مطالعه ما نشان داده شده که ۴۰ درصد ریشه دندان لترال مجاور دندان نهفته و ۳۰/۴ درصد ریشه دندان‌های لترال مجاور دندان نرمال کوتاه هستند.

اتیولوژی نهفتگی دندان کانین به صورت نامشخص باقی مانده است. برخلاف نتایج ما مطالعاتی پیشنهاد کرده‌اند که Peg-shape بودن یا فقدان دندان لترال کناری دندان کانین نهفته، به نهفتگی کانین به علت فقدان راهنمای مناسب حین رویش، کمک می‌کند.<sup>(۳۹،۴۰)</sup> ولی Peck و همکاران<sup>(۲۲)</sup> بیان کرده‌اند که نهفتگی پالاتالی دندان کانین منشا ژنتیکی دارد. در برخی مطالعات نشان داده شده که نهفتگی لیبالی دندان کانین می‌تواند به علت ناکافی بودن فضای قوس فکی باشد.<sup>(۴۰-۳۸)</sup>

یکی از محدودیت‌های مطالعه ما حجم نمونه پایین بود. پیشنهاد می‌شود که در مطالعات آتی از حجم نمونه بالاتر استفاده شود و همچنین پیشنهاد می‌شود که در مطالعات آینده تاثیر جنس و محل نهفتگی بر شدت نهفتگی دندان کانین بررسی شود.

### منابع

1. Bass TB. Observations on the misplaced upper canine tooth. Dent Pract Dent Rec 1967; 18(1): 25-33.
2. Moyers RE. Handbook of Ortho Notics, 2<sup>nd</sup> ed. Chicago: Year book medical publishers Inc; 1963. P. 83-8.
3. Jacoby H. The "ballista spring" system for impacted teeth. Am J Orthod 1979; 75: 143-51.
4. Jcoby H. The etiology of maxillary canine impaction. Am J Orthod 1983; 82(2): 125-32.
5. Litsas G, Acar A. A review of early displaced maxillary canines: Etiology, diagnosis and interceptive treatment. Open Dent J 2011; 5(3): 39-47.
6. Fournier A, Turcotte J, Bernard C. Orthodontic consideration in the treatment of maxillary impacted canine. Am J Ortho 1982; 81: 236-9.
7. Momeni Danaei Sh, Shahidi Sh. Radiographic and CT scan evaluation of root resorption of permanent incisors maxillary impacted canines. J Mash Dent Sch 2007; 31(1): 125-32.
8. Becker A, Chaushu S. Dental age in maxillary canine ectopia. Am J Orthod Dentofacial Orthop 2000; 117(6): 657-62.
9. Becker A, Gillis I. The etiology of palatal displacement of maxillary canines. Clin Orthod Res 1999; 2(2): 62-6.

10. Ericson S, Kurol J. Incisors resorption caused by maxillary cuspids: A radiographic study. *Angle Orthod* 1987; 57(4): 332-46.
11. White S, Pharoah M. *Oral Radiology: Principles and Interpretations*. 5<sup>th</sup> ed. St. Louis; Mosby Co; 2004. P. 255.
12. Kobayashi K, Shimoda S, Yoichi N, Yamamoto A. Accuracy in measurement of distance using limited Cone-Beam Computerized Tomography. *Int J Oral Maxillofac Implants* 2004; 19(2): 228-31.
13. Lai CS, Bornstein MM, Mock L, et al. Impacted maxillary canines and root resorptions of neighbouring teeth: A radiographic analysis using cone-beam computed tomography. *J Orthod* 2013; 35: 529-38.
14. Mercuri E, Cassetta M, Cavallini C, Vicari D, Leonardi R, Barbato E. Dental anomalies and clinical features in patients with maxillary canine impaction: A retrospective study. *Angle Orthod* 2012; 83(1): 22-8.
15. Carvalho ABd, Motta RHL, Carvalho EMDd. Relation between agenesis and shape anomaly of maxillary lateral incisors and canine impaction. *Dent Press J Orthod* 2012; 17(6): 83-8.
16. Alqerban A, Jacobs R, Lambrechts P, Loozen G, Willems G. Root resorption of the maxillary lateral incisor caused by impacted canine: A literature review. *Clin Oral Investig* 2009; 13(3): 247-55.
17. Milberg DJ. Labially impacted maxillary canines causing severe root resorption of maxillary central incisors. *Angle Orthodontist* 2006; 76(1): 173-6.
18. Al-Nimri K, Gharaibeh T. Space conditions and dental and occlusal features in patients with palatally impacted maxillary canines: An aetiological study. *Europ J Orthod* 2005; 27(5): 461-5.
19. Malmgren O, Goldson L, Hill C, Orwin A, Petrini L, Lundberg M. Root resorption after orthodontic treatment of traumatized teeth. *Am J Orthod* 1982; 82(6): 487-91.
20. Bot PL, Salmon D. Congenital defects of the upper lateral incisors (ULI): Condition and measurements of the other teeth, measurements of the superior arch, head and face. *Am J Phys Anthropol* 1977; 46(2): 231-43.
21. Becker A, Smith P, Behar R. The incidence of anomalous maxillary lateral incisors in relation to palatally-displaced cuspids. *Angle Orthod* 1981; 51(1): 24-9.
22. Peck S, Peck L, Kataja M. The palatally displaced canine as a dental anomaly of genetic origin. *Angle Orthod* 1994; 64(4): 249-56.
23. Mah JK, Alexandroni S. Cone-beam computed tomography in the management of impacted canines. *Semin Orthod* 2010; 16(3): 199-204.
24. Agrawal JM, Agrawal MS, Nanjannawar LG, Parushetti AD. CBCT in ortodontics: The wave of future. *J Contemp Dent Pract* 2013; 14(1): 153-7.
25. Scarfe WC, Farman AG, Sukovic P. Clinical applications of cone-beam computed tomography in dental practice. *J Can Dent Assoc* 2006; 72(1): 75-80.
26. Korbmacher H, Kahl-Nieke B, Schollchen M, Heiland M. Value of two cone-beam computed tomography systems from an orthodontic point of view. *J Orofac Orthop* 2007; 68: 278-89.
27. Nanda SR. *The Developmental Basis of Occlusion and Malocclusion*. 1<sup>st</sup> ed. Chicago: Quintessence Pub; 1983. P. 119.
28. Bakland LK. Root resorption. *Dent Clin North Am* 1992; 36(2): 491-507.
29. Cernochova P, Krupa P, Izakovicova-Holla L. Root resorption associated with ectopically erupting maxillary permanent canines: A computed tomography study. *Eur J Orthod* 2011; 33: 483-91.
30. Ericson S, Kurol J. Radiographic examination of ectopically erupting maxillary canines. *Am J Orthod Dentofacial Orthop* 1987; 91(6): 483-92.
31. Postlethwaite KM. Resorption of premolar roots by ectopic canines. *Br Dent J* 1989; 167(11): 397-8.
32. Cooke ME, Nute SJ. Maxillary premolar resorption by canines: Three case reports. *Int J Paediatr Dent* 2005; 15: 210-2.
33. Ericson S, Kurol J. Resorption of incisors after ectopic eruption of maxillary canines: A CT study. *Angle Orthod* 2000; 70(6): 415-23.
34. Walker L, Enciso R, Mah J. Three-dimensional localization of maxillary canines with cone-beam computed tomography. *Am J Orthod Dentofacial Orthop* 2005; 128(4): 418-23.

35. Ericson S, Kuroi J. Incisor root resorption due to ectopic maxillary canines imaged by computerized tomography: A comparative study in extracted teeth. *Angle Orthod* 2000; 70(4): 276-83.
36. Liu D, Zhang W, Zhang Z, Wu Y, Ma X. Localization of impacted maxillary canines and observation of adjacent incisor resorption with cone-beam computed tomography. *Oral Surg Oral Med Oral Radiol Endod* 2008; 105(1): 91-8.
37. Becker A, Sharabi S, Chaushu S. Maxillary tooth size variation in dentitions with palatal canine displacement. *Europ J Orthod* 2002; 24(3): 313-8.
38. Langberg BJ, Peck S. Tooth-size reduction associated with occurrence of palatal displacement of canines. *Angle Orthod* 2000; 70(2): 126-8.
39. Jacobs SG. The impacted maxillary canine. Further observations on aetiology, radiographic localization, prevention/interception of impaction, and when to suspect impaction. *Aust Dent J* 1996; 41(5): 310-6.
40. McSherry PF. The ectopic maxillary canine: A review. *Br J Orthod* 1998; 25(3): 209-16.