

گزارش یک مورد نادر استئوسارکوم فک پایین در کودک ۸ ساله

آتنا شیوا*#، امیرحسین پاکروان**

* استادیار گروه آسیب شناسی دهان، فک و صورت، دانشکده دندانپزشکی، دانشگاه علوم پزشکی مازندران، ساری، ایران

** استادیار گروه جراحی دهان، فک و صورت، دانشکده دندانپزشکی، دانشگاه علوم پزشکی مازندران، ساری، ایران

تاریخ ارائه مقاله: ۹۵/۱۰/۴ - تاریخ پذیرش: ۹۶/۳/۱۷

A Rare Case Report of Mandible Osteosarcoma in an 8-Year-Old Child

Atena Shiva*#, Amir Hossein Pakravan**

** Assistant Professor, Department of Oral and Maxillofacial Pathology, Faculty of Dentistry, Mazandaran University of Medical Sciences, Sari, Iran

** Assistant Professor, Department of Oral and Maxillofacial Surgery, Faculty of Dentistry, Mazandaran University of Medical Sciences, Sari, Iran

Received: 24 December 2016 ; Accepted: 7 June 2017

Introduction: Osteosarcoma of jaw bones is the most common primary malignant bone tumor arising from mesenchymal cells capable of producing steoid; this disorder predominantly occurs in the long bones and rarely involves the maxillofacial region. Normally, this disease presents in the third and fourth decades of life, is slightly more common in men than women, and affects the mandible and maxilla in the same proportion.

Case report: An 8-year-old girl was referred to an oral and maxillofacial surgeon due to tumoral lesions in the posterior mandible in Sari, Iran. After the surgery, histopathological examination of the tumoral lesions revealed fibroblastic osteosarcoma. Further, immunohistochemical markers were evaluated, results of which approved final diagnosis of mandible osteosarcoma.

Conclusion: Given that osteosarcoma of jaw bones share the same clinical manifestations with benign lesions, misdiagnosis is highly common and diagnosis is challenging for dentists. Accurate diagnosis and early referral are critical in prognosis and survival of patients.

Key words: Osteosarcoma, mandible, immunohistochemistry.

Corresponding Author: atenashiva@yahoo.com

J Mash Dent Sch 2017; 41(3): 289-94.

چکیده

مقدمه: استئوسارکوم فک، تومور بدخیم اولیه استخوان با منشأ سلول‌های مزانشیمال با توانایی تولید استئوئید است، که عمدتاً استخوان‌های بلند و به ندرت ناحیه فک و صورت را درگیر می‌کند. معمولاً در دهه سنی سوم و چهارم مشاهده می‌شود و در مردان کمی شایع‌تر از زنان است و در مندیبل و ماگزایلا به یک نسبت بروز می‌کند.

گزارش مورد: بیمار دختری ۸ ساله بود که به دلیل ضایعه تومورال در خلف مندیبل به جراح فک و صورت در ساری مراجعه نمود. بررسی هیستوپاتولوژیک ضایعه تومورال بعد از انجام جراحی، استئوسارکوم فیبروبلاستیک بود و سپس جهت تایید تشخیص ضایعه درخواست مارکرهای ایمونوهیستوشیمی شد که نتیجه مارکرها تشخیص نهایی استئوسارکوم فک را تایید نمود.

نتیجه گیری: تشخیص استئوسارکوم به دلیل تظاهرات مشترک بالینی با ضایعات خوش خیم در بیماران مبتلا چالش برانگیز است و تشخیص اشتباه در استئوسارکوم فک بسیار رایج است. تشخیص صحیح و ارجاع به موقع در پیش آگهی و طول عمر بیماران تاثیر زیادی دارد.

کلمات کلیدی: استئوسارکوم، فک تحتانی، ایمونوهیستوشیمی.

مجله دانشکده دندانپزشکی مشهد / سال ۱۳۹۶ / دوره ۴۱ / شماره ۳: ۲۸۹-۹۴.

مولف مسؤول، نشانی: ساری، بلوار خزر، دانشگاه علوم پزشکی مازندران، دانشکده دندانپزشکی، گروه آسیب شناسی، تلفن: ۰۱۱-۳۳۲۴۴۸۹۴

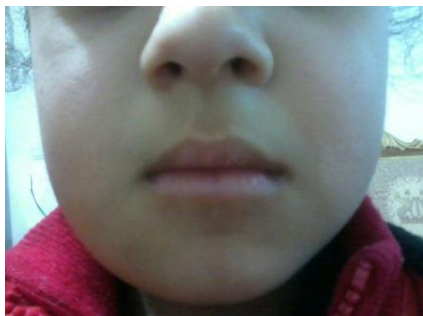
E-mail: atenashiva@yahoo.com

مقدمه

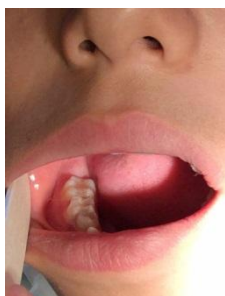استئوسارکوم فکین، بدخیمی اولیه استخوان با منشا سلول‌های مزانشیمال است که توانایی تولید استخوان نابالغ یا استئوئید را دارد.^(۱و۲) استئوسارکوم شایع‌ترین نئوپلاسم بدخیم اولیه استخوان است، که عمدتاً در استخوان‌های بلند رخ می‌دهد و درگیری ناحیه فک و صورت چندان شایع نیست.^(۳) استئوسارکوم داخل دهانی، یک بیماری بسیار نادر بوده و ۶-۸ درصد از کل استئوسارکوم‌ها و حدود ۱ درصد از کل سرطان‌های سر و گردن و تنها ۰/۱۴ درصد از سرطان‌های داخل دهانی را تشکیل می‌دهد.^(۱) فک بالا و پایین به یک میزان درگیر می‌شود.^(۴) مواردی از استئوسارکوم که در استخوان‌های فک پایین شروع می‌شود اغلب در تنه خلفی و در بخش افقی راموس و تومورهای فک بالا، بیشتر در قسمت تحتانی ریح آلئولار، کف سینوس و کام مشاهده می‌شود.^(۲) استئوسارکوم فکی، معمولاً بزرگسالان در دهه سوم و چهارم زندگی و با میانگین سنی ۳۳ سال را درگیر می‌کند.^(۱) شایع‌ترین تظاهرات بالینی استئوسارکوم فکی، درد با شدت متغیر، تورم استخوان و بافت نرم مجاور، لقی دندان و انسداد بینی (در تومورهای فک بالا) می‌باشد.^(۵-۷) علامت تشخیصی اولیه مهم از نظر رادیوگرافی، گشادی دوطرفه PDL در اثر انفیلتراسیون سلول‌های تومورال است. یافته‌های رادیوگرافیک از اسکروز متراکم تا یک ضایعه مختلط اسکروتیک و رادیولوسنت یا کاملاً لوسنت متفاوت است. همچنین در ۲۵ درصد از موارد ممکن است نمای اشعه خورشیدی (SUNBURST) کلاسیک که به وسیله تشکیل استخوان استئوفیتیک در سطح ضایعه ایجاد می‌شود، دیده شود.^(۸و۹) استئوسارکوم از لحاظ هیستوپاتولوژیک به دو دسته ایترامدولاری (مرکزی) و Juxta cortical (محیطی) تقسیم

می‌شود. نوع ایترامدولاری از مغز استخوان و نوع Juxta cortical از کورتکس منشا می‌گیرد. شیوع نوع ایترامدولاری بالاتر است و بر اساس مقادیر استئوئید، الیاف کلاژنی و یا غضروف تولید شده به انواع استئوبلاستیک، کندروبلاستیک و فیروبلاستیک تقسیم می‌شود^(۹) که این انواع هیستوپاتولوژیک تاثیر زیادی بر روی پیش آگهی ندارد.^(۲) سلول‌های تومور ممکن است از سلول‌های نسبتاً یکنواخت گرد یا دوکی شکل تا سلول‌های به شدت پلئومورف با اشکال هسته‌ای Bizarre متفاوت باشد.^(۱) سلول‌های تومورال علاوه بر استئوئید، می‌توانند کندروئید و یا حتی بافت همبند فیروزه فراوان تولید کند و لذا استئوسارکوم با درجه بدخیمی پایین و تمایز بالا ممکن است حداقل آتی پی سلولی و شکل گیری استخوان را نشان دهد و در نتیجه در بررسی میکروسکوپی ممکن است تشخیص این ضایعات از ضایعات استخوانی خوش خیم مانند فیروز دیسپلازی یا فیرومای اسفیه مشکل باشد.^(۲) استئوسارکوم کندروبلاستیک، قسمت عمده کل استئوسارکوم‌های فکین را تشکیل می‌دهد و شیوع انواع استئوبلاستیک و فیروبلاستیک کمتر است.^(۱) در مطالعه‌ای که در مرکز پزشکی Chaim sheba روی تمام استئوسارکوم‌های فکی طی ۳ دهه انجام شد، شیوع نوع کندروبلاستیک ۴۱ درصد، استئوبلاستیک ۳۳ درصد و فیروبلاستیک ۲۶ درصد گزارش شد.^(۱۰) همچنین در مطالعه Bertoni و همکارانش روی ۲۸ مورد از استئوسارکوم فکی ۱۴/۳ درصد را نوع فیروبلاستیک تشکیل می‌داد.^(۱۱) درمان ضایعه شیمی درمانی Neoadjuvant، جراحی با حذف کامل ضایعه و شیمی درمانی Adjuvant با احتمال موفقیت ۸۰ درصد است.^(۱۲و۱۳) پیش آگهی استئوسارکوم مندیبل بهتر از ماگزایلا، با بقای ۵ ساله ۲۵-۴۰ درصد است.

هسته‌های دوکی شکل و برخی پلئومورف با الگوی گردبادی، مشاهده شد. گزارش پاتولوژی نهایی استئوسارکومای نوع فیبروبلاستیک را نشان داد. لذا جهت تایید تشخیص، برای ضایعه درخواست مارکرهای ایمونوهیستوشیمی شد که نتیجه مارکرها تشخیص نهایی استئوسارکوم فکی (شکل ۴) را تایید نمود. نتایج بررسی ایمونوهیستوشیمی سلول‌های ضایعه، (13% Ki67 را مثبت، ولی Smooth muscle actin, membrane antigen, Epithelial Cytokeratin AE1/AE3 Mic 2"CD99" و S100 را منفی نشان داد.



شکل ۱: نمای کلینیکی با تورم در خلف فک پایین سمت راست بیمار



شکل ۲: تورم در نمای باکال فک پایین سمت راست بیمار

استئوسارکوم فکین برخلاف استخوان‌های دراز معمولاً عود می‌کند و عود موضعی آن شایع تر از متاستاز است.^(۱) این مقاله گزارش یک مورد نادر از استئوسارکوم فیبروبلاستیک فک پایین در دختر ۸ ساله می‌باشد که تشخیص آن به لحاظ شباهت با ضایعه خوش خیم فیروز دیسپلازی و نادر بودن سن بروز آن، بسیار چالش برانگیز بود.

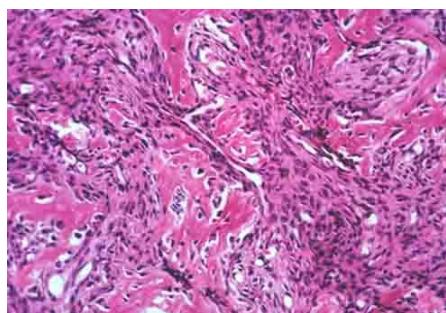
گزارش مورد

بیمار دختری ۸ ساله بود که به دلیل تورم واضح در سمت راست خلف مندیبل، به جراح فک و صورت در ساری مراجعه نمود (شکل ۱). به گفته والدین بیمار، این تورم تقریباً از ۷ تا ۸ ماه پیش ایجاد شده بود. در معاینه داخل دهانی ضایعه به صورت یک تورم در کورتکس باکال با قوام سفت در سمت راست و خلف فک تحتانی به اندازه ۲-۳ cm مشاهده گردید. سطح مخاط روی آن سالم بود (شکل ۲). در رادیوگرافی پانورامیک، در سمت راست تنه مندیبل رادیولوسنسی با حاشیه نامنظم همراه با تحلیل ریشه دندان مولر دیده شد (شکل ۳). از ضایعه مورد نظر ابتدا بیوپسی اینسیژنال تهیه شد و در فرمالین ۱۰ درصد به آزمایشگاه آسیب شناسی ارسال شد. در بررسی میکروسکوپی چند قطعه بافت کرم تا قهوه‌ای برخی با قوام سفت، جمعاً به ابعاد ۱/۵×۱/۵×۰/۵ cm مشاهده گردید. در اولین بیوپسی برداشته شده ضایعه، فیروز دیسپلازی تشخیص داده شد. بعد از انجام جراحی مجدد، در بررسی ریزینی نمونه ارسالی تراپکول‌های استخوانی متعدد، نامنظم و در لابه‌لا مواد استئوئید تولید شده توسط سلول‌های بدخیم در استرومای شدیداً فیبروسلولار با

ماگزیرا را با یک نسبت درگیر می‌کند.^(۲) علت دقیق استئوسارکوم ناشناخته است. با این حال، تعدادی از عوامل خطر در ایجاد این بیماری نقش عمده‌ای دارند که شامل عوامل محیطی مانند رادیاسیون یونیزاسیون و زمینه ژنتیکی می‌باشد.^(۱۵و۱۴) معمولاً افزایش شیوع این ضایعه، در بیماران با سابقه پاژت و رادیوتراپی قبلی دیده شده است.^(۱۶) در مطالعه‌ای که در آمریکا بر روی ۱۳ بیمار مبتلا به استئوسارکوم صورت گرفت، مشخص شد که ۲ نفر سابقه رادیوتراپی و ۱ نفر نیز مبتلا به بیماری پاژت بوده است.^(۱۶) استئوسارکوم ایتترامدولاری از نظر هیستوپاتولوژی به سه دسته استئوبلاستیک، کندروبللاستیک و فیبروبلاستیک تقسیم می‌شود و در مطالعات مختلف نوع کندروبللاستیک به عنوان شایع‌ترین و نوع فیبروبلاستیک نیز کمترین درصد را به خود اختصاص می‌دهد.^(۱) در نمونه بررسی شده مطالعه حاضر، مواد استئوئید توسط سلول‌های بدخیم آتیپیک ساخته شده بود و در لابه‌لا نیز نواحی کوچکی از تراکول‌های استخوانی مشهود بود که در اطراف توسط سلول‌های دوکی هایپرکروم با الگوی گریزادی احاطه شده بود و این تومور در ابتدا فیروز دیسپلازی تشخیص داده شده بود. بیشتر استئوسارکوماهای فکی (۸۷ درصد) بدخیمی‌های با درجات بالا و تمایز کم به شمار می‌روند در حالی که برخی از آنها درجه پایین و تمایز بالا هستند که به تنه فک پایین تمایل نشان می‌دهند.^(۱۷) اینگونه از استئوسارکوم با درجه بدخیمی پایین و تمایز بالا ممکن است حداقل آتی پی سلولی و شکل گیری استخوان را نشان دهد و در نتیجه در بررسی میکروسکوپی ممکن است تشخیص این ضایعات از ضایعات استخوانی خوش خیم مانند فیروز دیسپلازی یا فیرومای اسفیه مشکل باشد^(۱۸) ولی با بررسی دقیق و مشاهده استئوئید تولید شده توسط سلول‌های هایپرکروم و



شکل ۳: نمای رادیوگرافی پانورامیک که نشان دهنده ضایعه لوسنت در خلف فک پایین در سمت راست بیمار همراه با تحلیل ریشه دندانهای مولر فک پایین



شکل ۴: رنگ آمیزی هماتوکسیلین-ئوزین ضایعه با سلولهای تومورال آناپلازیک و استخوان سلولر تمایز نیافته با درشتنمایی 40X

بحث و نتیجه گیری

استئوسارکوم یا سارکوم استئوژنیک بدخیمی سلول‌های مزانشیمال است که توانایی تولید استئوئید و استخوان نابالغ را دارد.^(۱) استئوسارکوم تومور بسیار بدخیم با پتانسیل تخریب بالا است. حدود ۸۰ درصد از استئوسارکوم‌ها از درون استخوان منشا می‌گیرند و تنها ۶-۸ درصد از آنها در استخوان‌های سروصورت رخ می‌دهد و همین سبب می‌شود که بدخیمی نسبتاً نادر محسوب شود.^(۱۳) بروز بیماری معمولاً در دهه ۳ و ۴ زندگی است و در مقایسه با استئوسارکوم استخوان‌های دراز ۱۰-۱۵ سال دیرتر بروز می‌کند.^(۱) بروز این بدخیمی در مردان به مقدار کمی شایع تر از زنان است و مندیبل و

در مطالعه حاضر استئوسارکوم در تنه فک پایین تایید شد که این یافته با مطالعات Binanchi و مشهدی عباس مشابه می‌باشد.^(۱۹،۲۲) ولی با یافته‌های مطالعه Ofer Mardinger که آن در فک بالا گزارش نمودند متفاوت است.^(۲۳)

از علائم مشخص این بدخیمی درد و تورم در ناحیه مبتلا است. تورم می‌تواند از چند ماه قبل از تشخیص وجود داشته باشد و معمولاً به سرعت پیشرفت می‌کند. همچنین این بدخیمی می‌تواند باعث تحلیل ریشه دندان و لقی شود و زخم‌های مخاطی معمولاً در مراحل انتهایی بیماری مشاهده می‌شود.^(۲) در مطالعه مشهدی عباس نیز بیمار دارای درد و تورم در ناحیه مبتلا بود.^(۱) در مطالعه جهانشاهی نیز بیمار دارای درد و تورم در ناحیه سمفیز مندیبل بود.^(۱۹) تحقیقات نشان داده است که بالا رفتن سن بر پروگنوز تومور تاثیر منفی دارد و در نهایت تشخیص سریع و خارج کردن کامل تومور، سن کمتر بیمار، جراحی رادیکال و عدم عود موضعی و Grade هیستولوژیک پایین‌تر تومور سبب بهبود پیش آگهی تومور می‌شود.^(۱۹) در پیگیری بیمار مورد مطالعه ۱ ساله پس از جراحی، عودی مشاهده نشد.

استئوسارکوم فیبروبلاستیک فک، در کودک مونث بدخیمی نادر می‌باشد. تشخیص اولیه این بدخیمی از آنجایی که از لحاظ هیستوپاتولوژیک مشابه ضایعه استخوانی خوش خیم فیروز دیسپلازی بود، بسیار چالش برانگیز بود و تشخیص قطعی با کمک رنگ آمیزی اختصاصی و ایمونوهیستوشیمی میسر گردید. داشتن مهارت و دانش کافی دندانپزشک جهت تشخیص صحیح و به موقع، اهمیت حیاتی در درمان، پیش آگهی و بقا بیمار دارد.

پلئومورف، همچنین چیرگی سلول‌های دوکی شکل در استرومای فیبروزه، مشاهده اشکال میتوتیک و آتیپیک فراوان سلولی با الگوی رشدی تهاجمی با نفوذ بالای سلول‌های تومورال به درون استخوان، می‌توان بین این ضایعه بدخیم با فیروز دیسپلازی به عنوان یک ضایعه خوش خیم افتراق قائل شد.^(۱۹)

برخی از مواقع جهت تایید تشخیص هیستوپاتولوژی از مارکرهای ایمونوهیستوشیمی نیز می‌توان بهره جست. یکی از شناخته شده‌ترین پروتئین‌های مرتبط با چرخه سلولی که در هیستوپاتولوژی تشخیصی استفاده می‌شود Ki-67 است که در سلول‌های تکثیر شده ظاهر می‌شود و به منظور برآورد و تعیین تقسیم رشدی در یک جمعیت سلولی استفاده می‌شود^(۲۰) که در بررسی حاضر به میزان ۱۳ درصد بود که نشان دهنده فعالیت و تکثیر سلولی بالای این ضایعه بود.

رنگ آمیزی Epithelial membrane antigen, Cytokeratin AE1/AE3 (مرتبط با بدخیمی‌های با منشا اپی تلیالی) منفی بود. همچنین "CD99" Mic 2 (مرتبط با سارکوم یووینگ) نیز منفی نشان داده شد و در ادامه رنگ‌آمیزی S100 (مرتبط با ضایعات با منشا عصبی) و Smooth muscle actin (مرتبط با ضایعات مزانشیمال عضلانی) نیز منفی بود.

در مطالعه حاضر استئوسارکوم در دختر ۸ ساله بود. که سن بروز آن بسیار پایین‌تر از از رده‌های سنی ذکر شده در سایر منابع است. این یافته برخلاف یافته مشهدی عباس و همکارانش بود که استئوسارکوم را در بیمار دهه سوم بیماری گزارش نمودند.^(۱) در گزارش جهانشاهی بیمار مورد بررسی ۱۸ ساله بود.^(۱۹) در مطالعه‌ای در نیجریه بر روی پرونده‌های ۱۷ بیمار مبتلا به استئوسارکوم، میانگین سن ابتلا را ۲۷/۲ سال گزارش کردند.^(۲۱) همچنین

تشکر و قدردانی

بدینوسیله از پرسنل آزمایشگاه نور که در تهیه لام ما

را یاری کرده اند تشکر می‌نماییم

منابع

1. Samraj L, Kaliamoorthy S, Venkatapathy R, Nirima Oza N. Osteosarcoma of the mandible: A case report with an early radiographic manifestation. *Imaging Sci Dent* 2014; 44(1): 85-8.
2. Neville B, Dom D, Allen C, Bouguot J. *Oral & Maxillofacial pathology*. 2nd Ed. Philadelphia: W.B.Saunders Co. 2002; 553-83.
3. Mashhadi Abbas F, Moshref M, Hooshmand B, Sargolzai S, et al. A case Report of fibroblastic type osteosarcoma in the mandible. *J of Shahidbeheshti Univ Med Sci* 2008 26(4): 403-11.
4. Yeşilova E, Akgünlü F, Dolanmaz D, Yaşar F, Sener S. Osteosarcoma: A Case Report. *Eur J Dent* 2007; 1(1): 60-3.
5. Mardinger O, Givol N, Talmi YP, Taicher S, Saba K, Tel Aviv, Hashomer T. Osteosarcoma of the jaws. *Oral Surg Oral Med Oral Pathol Oral Radiol Endod* 2001; 91(4): 445-51.
6. Soares RC, Soares AF, Souza LB, dos Santos ALV, Pinto LP. Osteosarcoma of the mandible, initially resembling a lesion of the dental periapex: a case report. *Rev Bras Otorrinolaringol* 2005; 71: 242-5.
7. Khorate MM, Goel S, Singh MP, Ahmed J. Osteosarcoma of the mandible: A case report and review of the literature. *J Cancer Sci Ther* 2010; 2: 122-5.
8. Shetty DC, Ahuja P, Aadithya B, Urs, Kaur R. Histopathological variants of jaw osteosarcoma. *International Journal of Pathology* 2009; 7(2): 98-101.
9. Bennet J.H, Thomas G, Evans A.W, Speight PM. Osteosarcoma of the jaws: A 30-year retrospective review. *Oral Surg Oral Med Oral Pathol* 2000; 90(3): 323-33.
10. Mardinger O, Givol N, Talmi YP, Taicher S: Osteosarcoma of the Jaw, The chaim sheba medical center experience. *Oral Surg Oral Med Oral Pathol Oral Radiol Endod* 2001; 91: 444-51.
11. Bertoni F, Dallera P, Bacchini P, Marchetti C, Compobassi A: The instituto Rizzol Beretta experience with osteosarcoma of the Jaw. *Cance* 1991; 68: 1555-63.
12. Canadian Society of Otolaryngology – Head and Neck Surgery Oncology Study Group. Osteogenic Sarcoma of the Mandible and maxilla: A Conadian Review (1980-2000). *J Otolaryngol* 2004; 33: 139-44.
13. Gerressen M, Donner A, Jundt G, Janicke S, Smeets R, Riediger D, et al: High grade Osteosarcoma of the Maxillary Sinus. A Case report. *Mund Kiefer Gesichtschir* 2006; 10: 347-52.
14. Tanazawa H, Uchiyama S, Sato K. Statistical observation of osteosarcoma of the maxillofacial region in Japan. Analysis of 114 Japanese cases reported between 1930 and 1989. *Oral Surg Oral Med Oral Pathol*. 1991; 72: 444-8.
15. Clark JL, Unni KK, Dahlin DC, Devine KD. Osteosarcoma of the jaw. *Cancer*. 1983; 51: 2311-6.
16. Oda D, Bavisotto LM, Schmidt RA, McNutt M, Bruckner JD, Conrad EU 3rd, et al. Head and neck Osteosarcoma at the University of Washington. *Head Neck* 1997; 19: 513-23.
17. Zhao W, Cure J, Castro CY. Low-grade osteosarcoma of the jaw. *Ann Diagn Pathol* 2002; 6: 373-377.
18. Regezi JA, Sciubba JJ, Jordan RCK. *Oral pathology clinical pathologic correlations*. 5th ed. California: Saunders Co; 2009. P. 315-21.
19. Jahanshahi GH, Tabatabaie Ardakani SH. Delays in diagnosis of initial low grade osteosarcima of mandibular symphysis area: A case report. *J of Shiraz Dental Science* 2010; 2(11): 89.
20. Bashardoust N, Modabbernia SH, Bagheri S, Shiva A. Immunohistochemical analysis of Ki-67 in oral lichen planus. *J of Detomaxillofacial Radiology, Pathology and Surgery* (3)2015, 4(1): 25-30.
21. Ogunlewe MO, Ajayi OF, Adeyemo WL, Ladeinde AL, James O. Osteogenic osteosarcoma of the jaw bones, a single institution Over a 21 Year Period. *Oral Surg Oral Med Oral Pathol Oral Radiol Endod* 2006; 101: 76-81.
22. Bianchi SD, Boccardi A: Radiological aspects of osteosarcoma of the jaws. *Dentomaxillofac Radiol* 1999; 35: 530-3.
23. Ofer Mardinger H, Navot Givol A, Yoav P. Osteo sarcoma of the jaw. *Oral Surg Oral Pathol* 2001; 91: 445-51.