

مقایسه اثر ژل کلرهگزیدین ۰/۲ درصد و بتادین ۱۰ درصد بر ترمیم ساکت دندان در موش سوری

علی پیمانی*، سمانه کشاووز**،#، طاهره اسلام منش***، محمود شیخ فتح الهی****

* استادیار، گروه جراحی دهان، فک و صورت، دانشکده دندان پزشکی، دانشگاه علوم پزشکی رفسنجان، کرمان، ایران

** مربی پاتولوژی دهان، فک و صورت، دانشکده دندان پزشکی، دانشگاه علوم پزشکی رفسنجان، کرمان، ایران

*** استادیار، گروه پاتولوژی، دانشکده پزشکی، دانشگاه علوم پزشکی رفسنجان، کرمان، ایران

**** استادیار گروه پزشکی اجتماعی و مرکز تحقیقات محیط زیست، دانشکده پزشکی، دانشگاه علوم پزشکی رفسنجان، کرمان، ایران

تاریخ ارائه مقاله: ۹۶/۵/۱۰ - تاریخ پذیرش: ۹۶/۹/۱۲

Comparison of 0.2% chlorhexidine gel and 10% betadine on healing of tooth socket in mice

Ali Peimani*, Samaneh Keshavarz**,#, Tahareh Eslammanesh***, Mahmoud Sheikh Fathollahi****

* Assistant Professor, Department of oral and maxillofacial surgery, Dental school, Rafsanjan University of medical sciences, Rafsanjan, Kerman, Iran

** Assistant Professor, Department of oral and maxillofacial pathology, Dental school, Rafsanjan University of medical sciences, Rafsanjan, Kerman, Iran

*** Associate Professor, Pathology Department, Medical School, Rafsanjan University of Medical Science, Rafsanjan, Kerman, Iran

**** Assistant Professor, Department of Social Medicine and Occupational Environment Research Center, Medical School, Rafsanjan

Received: 1 August 2017; Accepted: 3 December 2017

Introduction: Tooth extraction is the most common surgical procedure performed in dental office. Various drugs are used to accelerate wound healing in soft and bone tissues. In this study, the effect of 0.2% chlorhexidine gel and 10% betadine gel on tooth socket healing was investigated.

Materials and Methods: This experimental study was performed on 45 male mice randomly divided into three groups of 15. Under general anesthesia, the right maxillary second molar of all of the mice were extracted. The socket of the first group was covered with 0.2% chlorhexidine gel and the second group was covered with 10% betadine gel, and the socket of third group was left empty. On the third, seventh and fourteenth days after surgery, one third of the animals were sacrificed from each group. Then the prepared slides from each group were examined.

Results: The extent of granulation tissue on the third day after tooth extraction in the chlorhexidine group was greater than the remaining two groups. The number of lymphocyte on the seventh day after tooth extraction in the chlorhexidine group were lower than the control group. The number of macrophage on the 14th day after tooth extraction in the chlorhexidine and betadine groups was lower than the control group. The number of fibroblasts in the chlorhexidine group on the 14th day after tooth extraction were higher than the control group. These differences were statistically significant.

Conclusion: According to the results of this study, 0.2% chlorhexidine gel can accelerate the process of tooth socket healing.

Key words: Chlorhexidine, Betadine, Tooth socket, Mice.

Corresponding: s.keshavarz@rums.ac.ir

J Mash Dent Sch 2017; 41(4): 295-304.

چکیده

مقدمه: خارج کردن دندان شایع ترین جراحی است که در مطب های دندانپزشکی انجام می شود. داروهای مختلفی برای تسریع ترمیم زخم در بافت نرم و استخوان بکار می روند. در این مطالعه تاثیر ژل کلرهگزیدین ۰/۲ درصد و ژل بتادین ۱۰ درصد بر ترمیم ساکت دندان بررسی شد.

مولف مسؤول، نشانی رفسنجان، دانشکده دندانپزشکی رفسنجان، تلفن: ۰۳۴-۳۴۲۸۰۰۳۴۰

E-mail: s.keshavarz@rums.ac.ir

مواد و روش ها: این مطالعه تجربی، روی ۴۵ موش سوری نر که به طور تصادفی به سه گروه ۱۵ تایی تقسیم شدند، انجام شد. تحت بیهوشی عمومی دندان مولر دوم سمت راست ماگزیلا از تمام نمونه ها کشیده شد. ساکت گروه اول با ژل کلرهگزیدین ۰/۲ درصد و گروه دوم با ژل بتادین ۱۰ درصد پوشیده شد و در گروه سوم ساکت خالی گذاشته شد. در روزهای سوم، هفتم و چهاردهم پس از جراحی، یک سوم حیوانات از هر گروه قربانی شدند. سپس لامهای آماده شده از هر گروه بررسی گردید.

یافته ها: وسعت بافت گرانولاسیون در روز سوم بعد از کشیدن دندان در گروه کلرهگزیدین بیشتر از گروه کنترل و گروه بتادین بود. میزان لنفوسیت در روز هفتم بعد از کشیدن دندان در گروه کلرهگزیدین کمتر از گروه کنترل بود. تعداد ماکروفاژها در روز چهاردهم بعد از کشیدن دندان در گروه های کلرهگزیدین و بتادین کمتر از گروه کنترل بود. میزان فیبروبلاست در گروه کلرهگزیدین در روز چهاردهم بعد از کشیدن دندان بیشتر از گروه کنترل بود. این تفاوت ها از نظر آماری معنی دار بود.

نتیجه گیری: طبق نتایج مطالعه ی حاضر، ژل کلرهگزیدین ۰/۲ درصد می تواند روند ترمیم ساکت دندان را تسریع کند.

کلمات کلیدی: واژگان کلیدی: کلرهگزیدین، بتادین، ساکت دندان، موش سوری.

مجله دانشکده دندانپزشکی مشهد / سال ۱۳۹۶ دوره ۴۱ / شماره ۴: ۳۰۴-۲۹۵.

مقدمه

زمانی، دائماً محیطی ضد میکروبی در دهان فراهم آورد.^(۴) پویدون آیوداین با نام تجاری بتادین قادر است باکتریهای گرم مثبت و گرم منفی، قارچها و ویروسها، پروتوزوآها و مخمرها را از بین ببرد.^(۵)

تحقیقات متعددی موثر بودن دهانشویه ۰/۱۲ درصد کلرهگزیدین را در جلوگیری از بروز حفره خشک بعد از کشیدن دندان نشان داده اند.^(۶-۸) همچنین طبق مطالعاتی اثر بخشی ژل ۰/۲ درصد کلرهگزیدین در جلوگیری از بروز حفره ی خشک نسبت به دهانشویه ی ۰/۱۲ درصد بیشتر بوده است و دهانشویه کلرهگزیدین ۰/۲ درصد و ژل کلرهگزیدین ۱ درصد هر دو به یک اندازه منجر به کاهش پارامترهای التهابی شده اند،^(۹،۱۰) اما طبق بررسی های دیگری، افزایش غلظت کلرهگزیدین باعث تأخیر در ترمیم زخم شده است.^(۱۲-۱۴)

در یک مطالعه میزان ترمیم و انقباض زخم با استفاده از کلرهگزیدین و بتادین مشابه نشان داده شده است.^(۱۵) در حالیکه پژوهش دیگری، تأخیر ترمیم زخم را تحت تأثیر بتادین نشان داده است.^(۱۶) از طرفی کاهش بروز حفره خشک در کاربرد دهانشویه بتادین پس از کشیدن دندان گزارش شده است.^(۱) نتایج بررسی های دیگری نشان داده است که بتادین به طور معنی داری باعث

خارج کردن دندان، شایع ترین جراحی است که در کلینیک ها و مطب های دندانپزشکی انجام میشود. داروها و مواد مختلفی مانند دهانشویه ها برای تسریع ترمیم زخم در بافت نرم و استخوان بکار می روند.^(۱) مطالعات نشان داده اند که دهانشویه ها نیز مانند مسواک زدن و نخ دندان می توانند در کاهش پلاک دندانی و ژئوبیوت نقش مهمی داشته باشند. دهانشویه مطلوب باید افزون بر طیف ضد میکروبی باعث از میان رفتن کمتر میکروفلور طبیعی دهان گردد.^(۲)

آنتی سبتیک ها مواد شیمیایی هستند که اگر در تماس با بافت زنده مانند پوست و مخاط قرار گیرند، با ممانعت از فعالیت میکروارگانیسم ها یا از بین بردن آن ها می توانند باعث تسریع التیام و جلوگیری از عوارض شایع پس از خارج نمودن دندانها گردند.^(۳)

کلرهگزیدین ترکیبی است که خاصیت باکتریسیدال و باکتریواستاتیک دارد. این ماده یک آنتی سبتیک قوی روی باکتری های گرم منفی و مثبت محسوب می شود. از مزایای کلرهگزیدین، اتصال و چسبندگی محکم آن به غالب نواحی دهان می باشد؛ که باعث می شود این ماده پس از چسبندگی به تدریج آزاد گردد و در یک محدوده

با در نظر گرفتن روز جراحی به عنوان روز صفر، یک سوم موش ها از هر گروه در روزهای سوم، هفتم و چهاردهم قربانی شدند. سر موش ها جدا شد و نمونه های به دست آمده، در محلول فرمالین ۱۰ درصد (دکتر مجللی، تهران، ایران) فیکس شدند. پس از یک هفته از فرمالین ۱۰ درصد خارج و در محلول EDTA ۴ درصد (Merck, Berlin, Germany) جهت دکلسیفیه شدن بافت استخوانی قرار گرفتند. بعد از سه هفته پاساژ بافتی با دستگاه tissue processor Sukura fine technical, Tokyo, (Japan) صورت گرفت. برش های ۵ میکرونی با میکروتوم (SIEE medial, Mainz, Germany) انجام و رنگ آمیزی استاندارد به روش هماتوکسیلین - اتوزین صورت گرفت. سپس لامها توسط یک پاتولوژیست به وسیله میکروسکوپ نوری (LABOMED مدل CXR2) از نظر میزان التهاب، تشکیل یا عدم تشکیل بافت گرانولاسیون، میزان ترابکولهای استخوانی تازه تشکیل شده، درصد فیبروبلاست و رگ زایی بررسی شدند و این مشخصات در چک لیست ضمیمه توسط پاتولوژیست ثبت گردید. برای شمارش سلول های التهابی نوتروفیل، لنفوسیت، ماکروفاژ و سلولهای فیبروبلاست در برشهای H&E از میکرومتر چشمی استفاده شد. حداقل در پنج ناحیه مختلف، تعداد سلولهای مورد نظر در بزرگنمایی ۱۰۰۰ شمارش شدند و سپس میانگین سلولها در این پنج فیلد محاسبه و برای آنالیز آماری ثبت گردید. برای تعیین وسعت بافت گرانولاسیون و تشکیل ترابکولهای استخوانی هم از میکرومتر چشمی استفاده شد. تعداد عروق خونی نیز در ده فیلد میکروسکوپی با بزرگنمایی ۴۰۰ شمارش شد و سپس میانگین آنها محاسبه و برای آنالیز آماری ثبت گردید.

تاخیر در روند اپی تللیالیزاسیون شده اما رگ زایی را افزایش می دهد.^(۱۷)

با توجه به نتایج متناقض مطالعات و اینکه اثر کلرهگزیدین و بتادین به صورت ژل به طور اختصاصی بر ترمیم ساکت دندانی پس از خارج کردن دندان انجام نشده است، مطالعه حاضر با هدف ارزیابی اثر ژل های کلرهگزیدین ۰/۲ درصد و بتادین ۱۰ درصد در ترمیم ساکت دندان کشیده شده مولر دوم ماگزیلا در موش سوری انجام شد.

مواد و روش ها

تحقیق حاضر به صورت تجربی بر روی ۴۵ موش سوری نر با میانگین وزنی ۳۰۰-۲۵۰ ۱ انجام شد. موش ها در قسمت حیوان خانه دانشکده پزشکی دانشگاه علوم پزشکی رفسنجان در قفس های انفرادی نگه داری و ضمن دسترسی به آب و خوراک، همگی در شرایط استاندارد نگه داری شدند. نمونه ها با تزریق داخل صفاقی ترکیب داروی بیهوشی کتامین ۱۰۰mg/ml (Rotexmedical, Berlin, Germany) و زایلازین ۱۰۰mg/ml (Igm pharma, Florida, USA) با نسبت ۱ به ۹ و ۰/۶ cc برای هر ۱۰ gr وزن حیوان توسط سرنگ انسولین تحت بیهوشی عمومی قرار گرفتند. از هر نمونه در شرایط بیهوشی دندان مولر دوم سمت راست ماگزیلا توسط قیچی iris به عنوان الواتور کشیده شد.

موشها به صورت تصادفی به سه گروه تقسیم شدند. در ساکت دندان یک گروه، ژل کلرهگزیدین ۰/۲ درصد (Kin, Barcelona, Spain) و در ساکت دندان گروه دیگر دیگر ژل بتادین ۱۰ درصد (بهوزان، تهران، ایران) قرار داده شد. ۱۵ نمونه به عنوان کنترل در نظر گرفته شد و پس از خارج کردن دندان ماده ای داخل ساکت گذاشته نشد. موشها با دسترسی آزادانه به غذا و آب نگهداری شدند و

گروه‌های مورد بررسی از آنالیز واریانس چند متغیره (Multivariate Analysis of Variance; MANOVA) استفاده گردید. هم چنین، به منظور انجام مقایسات زوجی از آزمون حداقل اختلاف معنی‌دار (Least Significant Difference; LSD) استفاده شد. سطح معنی‌داری در آزمون‌ها ۰/۰۵ در نظر گرفته شد.

داده‌ها پس از جمع‌آوری توسط نرم‌افزار آماری SPSS نسخه ۱۸ مورد تجزیه و تحلیل قرار گرفت. داده‌های کمی به صورت "انحراف معیار \pm میانگین" گزارش شد. به منظور مقایسه هم‌زمان میانگین لنفوسیت، ماکروفاژ، نوتروفیل، فیبروبلاست، تعداد عروق تازه تشکیل شده، وسعت بافت گرانولاسیون و تراکول‌های استخوانی تازه تشکیل شده در هر یک از روزهای ۳، ۷ و ۱۴ در

یافته‌ها

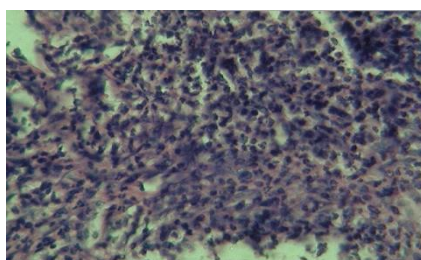
جدول ۱: مقایسه میانگین متغیرهای هیستوپاتولوژیک در گروه‌های مورد بررسی در روز سوم

P.value	کنترل (n=5)	بتادین ۱۰٪ درصد (n=5)	کلر هگزیدین ۰/۲ درصد (n=5)	متغیرهای هیستوپاتولوژی
۰/۳۶۲	۱۶/۸۰±۴/۳۲ (۱۱-۲۲)	۱۹/۲۰±۲/۴۹ (۱۷-۲۳)	۱۹/۸۰±۳/۰۳ (۱۶-۲۴)	لنفوسیت
۰/۱۰۹	۴۸/۴۰±۴/۴۵ (۴۳-۵۴)	۵۱/۸۰±۴/۶۰ (۴۷-۵۹)	۵۵/۰۰±۴/۴۷ (۵۰-۶۲)	ماکروفاژ
۰/۶۶۸	۶/۲۰±۱/۹۲ (۴-۹)	۵/۸۰±۱/۹۲ (۴-۹)	۵/۲۰±۱/۳۰ (۴-۷)	نوتروفیل
۰/۲۳۷	۲۸/۶۰±۹/۱۰ (۱۹-۳۹)	۲۳/۲۰±۸/۲۳ (۹-۳۰)	۲۰/۰۰±۴/۸۵ (۱۵-۲۶)	فیبروبلاست
۰/۹۷۹	۸/۸۰±۱/۹۲ (۶-۱۱)	۸/۶۰±۲/۰۷ (۶-۱۱)	۸/۶۰±۱/۱۴ (۷-۱۰)	تعداد عروق تازه تشکیل شده
*	۰/۶۹±۰/۴۰ (۰/۶۵-۰/۷۶)	۰/۷۲±۰/۰۱ (۰/۷۰-۰/۷۳)	۰/۷۶±۰/۰۳ (۰/۷۴-۰/۸۰)	وسعت بافت گرانولاسیون (mm ²)
—	(—)	(—)	(—)	میزان تراکول‌های استخوانی تازه تشکیل شده (mm ²)

*داده‌ها بوسیله انحراف معیار \pm میانگین و (حداکثر-حداقل) توصیف شدند.

نداشت (P=۰/۲۶۸) و از نظر تعداد لنفوسیت، ماکروفاژ، نوتروفیل، فیبروبلاست و تعداد عروق تازه تشکیل شده در هر دو گروه کلر هگزیدین و بتادین در مقایسه با گروه کنترل تفاوت آماری معنی‌داری وجود نداشت. (شکل ۱)

در روز سوم (جدول ۱) میانگین بافت گرانولاسیون در گروه کلر هگزیدین به طور معنی‌داری بیش از گروه بتادین بود (P=۰/۰۴۸). همچنین میانگین بافت گرانولاسیون در گروه کلر هگزیدین به طور معنی‌داری بیش از گروه کنترل بود (P=۰/۰۰۶). اما میانگین بافت گرانولاسیون در گروه بتادین تفاوت آماری معنی‌داری با گروه کنترل



شکل ۱: برش هیستولوژیک ساکت دندان، سه روز بعد از خارج کردن دندان در گروه کلرگزیدین با بزرگنمایی ۱۰۰۰ و رنگ آمیزی هماتوکسیلین - اتوزین (بافت گرانولاسیون متشکل از نوتروفیل و تعداد زیادی ماکروفاژ و به ندرت لنفوسیت دیده می شود)

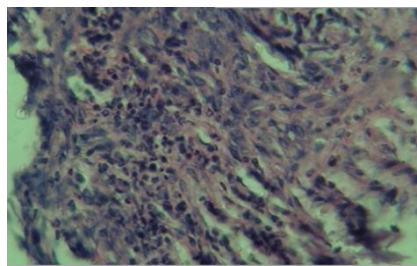
جدول ۲: مقایسه‌ی میانگین متغیرهای هیستوپاتولوژیک در گروه های مورد بررسی در روز هفتم

P-value	کنترل (n=5)	بتادین ۱۰٪ درصد (n=5)	کلرگزیدین ۰/۲ درصد (n=5)	متغیرهای هیستوپاتولوژی
*	۱۹/۲۰±۴/۹۲	۱۳/۲۰±۳/۴۹	۹/۰۰±۴/۷۵	لنفوسیت
۰/۰۱۸	(۱۳-۲۴)	(۹-۱۸)	(۲-۱۸)	(دامنه تغییرات)
۰/۳۰۷	۴۸/۰۰±۲/۹۲	۴۹/۴۰±۲/۷۰	۵۰/۸۰±۲/۵۹	ماکروفاژ
	(۴۴-۵۱)	(۴۵-۵۲)	(۴۸-۵۴)	(دامنه تغییرات)
۰/۷۲۶	۵/۸۰±۱/۹۲	۵/۲۰±۱/۳۰	۵/۰۰±۱/۵۸	نوتروفیل
	(۴-۹)	(۴-۷)	(۳-۷)	(دامنه تغییرات)
۰/۴۹۵	۳۲/۸۰±۵/۶۳	۳۲/۲۰±۲/۹۵	۳۵/۲۰±۳/۱۹	فیبروبلاست
	(۲۶-۳۹)	(۳۰-۳۷)	(۳۱-۳۹)	(دامنه تغییرات)
۰/۲۸۶	۷/۰۰±۱/۵۸	۷/۴۰±۱/۱۴	۸/۴۰±۱/۳۴	تعداد عروق تازه تشکیل شده (دامنه تغییرات)
	(۵-۹)	(۶-۹)	(۷-۱۰)	
۰/۰۷۵	۰/۶۶±۰/۰۷	۰/۵۸±۰/۱۰	۰/۵۵±۰/۰۴	وسعت بافت گرانولاسیون (mm ²)
	(۰/۵۸-۰/۷۶)	(۰/۴۳-۰/۶۶)	(۰/۵۰-۰/۶۰)	(دامنه تغییرات)
۰/۱۰۴	۰/۴۵±۰/۰۶	۰/۴۶±۰/۰۷	۰/۵۴±۰/۰۵	میزان تراکولهای استخوانی تازه تشکیل شده (mm ²)
	(۰/۳۷-۰/۵۲)	(۰/۴۰-۰/۵۶)	(۰/۴۵-۰/۵۸)	(دامنه تغییرات)

*داده ها بوسیله انحراف معیار ± میانگین و (حداکثر-حداقل) توصیف شدند.

تعداد ماکروفاژ، نوتروفیل، فیبروبلاست، عروق تازه تشکیل شده، وسعت بافت گرانولاسیون و میزان تراکول های تازه تشکیل شده در هر دو گروه کلرگزیدین و بتادین در مقایسه با گروه کنترل، تفاوت آماری معنی داری وجود نداشت. (شکل ۲)

در روز هفتم (جدول ۲) میانگین لنفوسیتها در گروه کلرگزیدین به طور معنی داری کمتر از گروه کنترل بود (P=۰/۰۰۶). اما میانگین لنفوسیتها در گروه کلرگزیدین اختلاف معنی داری با گروه بتادین نداشت (P=۰/۱۹۳) همچنین میانگین لنفوسیتها در گروه بتادین با گروه کنترل تفاوت آماری معنی داری نداشت (P=۰/۰۷۲). اما از نظر



شکل ۲. برش هیستولوژیک ساکت دندان‌های هفت روز بعد از خارج کردن دندان در گروه کلرگزیدین با بزرگنمایی ۱۰۰۰ و رنگ آمیزی هماتوکسیلین-انوزین (تعداد نوتروفیل‌ها کاهش یافته است، ماکروفازها اکثریت سلول‌های التهابی را تشکیل می‌دهند، تعداد اندکی لنفوسیت و فیبروبلاست دیده می‌شود)

جدول ۳: مقایسه‌ی میانگین متغیرهای هیستوپاتولوژیک در گروه‌های مورد بررسی در روز چهاردهم

P.value	کنترل (n=۴)	بتادین ۱۰٪ درصد (n=۵)	کلرگزیدین ۰/۲ درصد (n=۴)	متغیرهای هیستوپاتولوژی
۰/۳۳۷	۷/۵۰±۳/۱۱ (۳-۱۰)	۱۱/۰۰±۲/۳۵ (۸-۱۳)	۹/۵۰±۴/۵۱ (۶-۱۶)	لنفوسیت
*	۴۲/۵۰±۳/۴۲ (۳۹-۴۷)	۳۳/۸۰±۴/۰۹ (۲۹-۴۰)	۲۹/۵۰±۳/۷۰ (۲۵-۳۴)	ماکروفاز
۰/۶۴۸	۴/۲۵±۱/۲۶ (۳-۶)	۳/۶۰±۱/۱۴ (۲-۵)	۳/۵۰±۱/۲۹ (۲-۵)	نوتروفیل
**	۴۵/۷۵±۳/۷۸ (۴۱-۵۰)	۵۱/۶۰±۵/۱۸ (۴۴-۵۷)	۵۷/۵۰±۳/۸۷ (۵۲-۶۱)	فیبروبلاست
۰/۰۷۳	۵/۰۰±۱/۴۱ (۴-۷)	۳/۴۰±۱/۱۴ (۲-۵)	۳/۰۰±۰/۸۲ (۲-۴)	تعداد عروق تازه تشکیل شده
۰/۲۶۳	۰/۴۵±۰/۰۶ (۰/۳۸-۰/۵۲)	۰/۴۰±۰/۰۷ (۰/۳۳-۰/۴۹)	۰/۳۷±۰/۰۶ (۰/۳۱-۰/۴۴)	وسعت بافت گرانولاسیون (mm ²)
۰/۲۴۶	۰/۵۴±۰/۰۹ (۰/۴۲-۰/۶۲)	۰/۵۸±۰/۰۶ (۰/۴۸-۰/۶۴)	۰/۶۲±۰/۰۴ (۰/۵۹±۰/۶۷)	میزان تراکولهای استخوانی تازه تشکیل شده (mm ²)

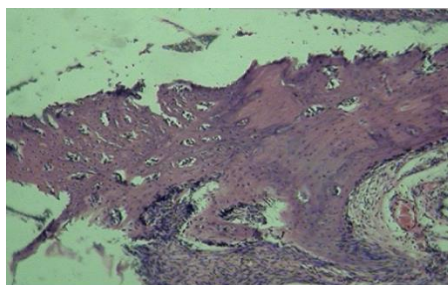
*داده‌ها بوسیله انحراف معیار ± میانگین و (حداکثر-حداقل) توصیف شدند.

اما میانگین ماکروفاز در گروه کلرگزیدین تفاوت معنی داری با گروه بتادین نداشت (P=۰/۱۲۱). علاوه بر این میانگین فیبروبلاست در گروه کلرگزیدین به طور معنی داری بیشتر از گروه کنترل بود (P=۰/۰۰۴) اما این میانگین

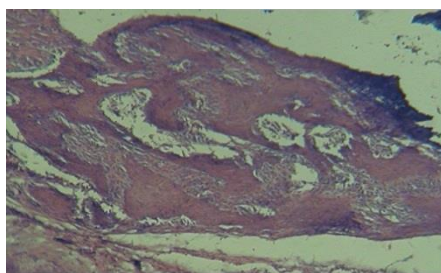
در روز چهاردهم (جدول ۳)، میانگین ماکروفاز در گروه کلرگزیدین به طور معنی داری کمتر از گروه کنترل بود (P=۰/۰۰۱) همچنین میانگین ماکروفاز در گروه بتادین به طور معنی داری کمتر از گروه کنترل بود (P=۰/۰۰۶).

تازه تشکیل شده، وسعت بافت گرانولاسیون و میزان تراپکول های تازه تشکیل شده در هر دو گروه کلرگزیدین و بتادین در مقایسه با گروه کنترل تفاوت آماری معنی داری وجود نداشت. (شکل ۳، ۴ و ۵)

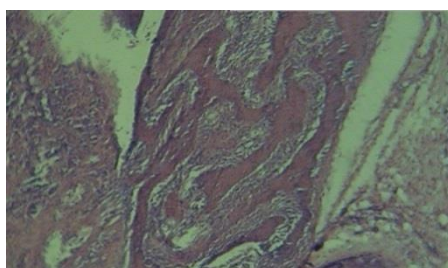
در گروه کلرگزیدین تفاوت معنی داری با گروه بتادین نداشت ($P=0/074$). همچنین میانگین فیبروبلاست در گروه بتادین تفاوت معنی داری با گروه کنترل نداشت ($P=0/076$) اما از نظر تعداد لنفوسیت، نوتروفیل، عروق



شکل ۳. تراپکولهای استخوانی تازه تشکیل شده، ۱۴ روز بعد از خارج کردن دندان در گروه کلرگزیدین با بزرگنمایی ۴۰۰ و رنگ آمیزی هماتوکسیلین - ائوزین



شکل ۴. تراپکولهای استخوانی تازه تشکیل شده، ۱۴ روز بعد از خارج کردن دندان در گروه بتادین با بزرگنمایی ۴۰۰ و رنگ آمیزی هماتوکسیلین - ائوزین



شکل ۵. تراپکولهای استخوانی تازه تشکیل شده، ۱۴ روز بعد از خارج کردن دندان در گروه کنترل با بزرگنمایی ۴۰۰ و رنگ آمیزی هماتوکسیلین - ائوزین

سلول ها، پروتئین های ساختمانی و فاکتورهای رشدی می باشد.^(۱۸) نوتروفیل ها اولین سلولهایی هستند که طی فرایند ترمیم زخم به محل آسیب مهاجرت می کنند. در

بحث

التیام زخم یک پاسخ دینامیک به آسیب بوده که پیچیده و منظم است و مستلزم تعامل بین انواع مختلف

تأثیر قرار می دهد که تفاوت این مطالعات با مطالعه حاضر می تواند به علت تفاوت اثر کلرهگزیدین در محیط کشت و دهان باشد. همچنان که نتایج بررسی های Sanchez و همکاران^(۱۵) در مقایسه ی تأثیر کلرهگزیدین در محیط کشت و محیط بدن سگ نشان داد که کلرهگزیدین در غلظت های ۰/۰۵ و ۰/۰۰۵ درصد در محیط کشت بر فیروبلاست ها اثر توکسیک دارد، اما این اثر در محیط بدن با ترمیم زخم تداخلی ایجاد نمی کند.

در تحقیق حاضر، افزایش میزان بافت گرانولاسیون در روز سوم در گروه کلرهگزیدین نسبت به گروه کنترل از نظر آماری معنی دار بود که این نشان دهنده ی تسریع ترمیم زخم توسط این ماده بود اما نتایج Paunio و همکاران^(۲۵) در بررسی اثر کلرهگزیدین بر میزان تشکیل بافت گرانولاسیون در زخم پوستی نشان داد که کلرهگزیدین باعث تأخیر در تشکیل بافت گرانولاسیون می شود. با توجه به این نکته که سرعت ترمیم زخم مخاطی نسبت به زخم پوستی بیشتر است، شاید بتوان گفت تأثیر متفاوت کلرهگزیدین در این دو مطالعه در مقایسه باهم تا حدودی به توانایی بافت نرم دهان در ترمیم سریعتر خود ارتباط دارد.

در بدن انسان فاز تکثیر از روز سوم تا دهم طول می کشد، که طی آن به مرور زمان تکثیر فیروبلاست ها، تشکیل رشته های کلاژن، کاهش بافت گرانولاسیون و سلول های التهابی دیده می شود. این تغییرات با رسیدن به روزهای پایانی قابل ملاحظه تر است.^(۲۵)

در تحقیق حاضر، در روز هفتم، کاهش بافت گرانولاسیون و کاهش معنی دار تعداد لنفوسیت در گروه کلرهگزیدین در مقایسه با گروه کنترل دیده شد که این تغییرات با سیر طبیعی روند ترمیم زخم در مرحله تکثیر تضادی نداشت. اما در مطالعه Bassetti و همکاران^(۱۴)

طی ۲۴ ساعت اول پس از آسیب میزان این سلول ها به حداکثر رسیده و پس از سه روز کاهش می یابد.^(۱۹) در تحقیق حاضر، کاهش نوتروفیل ها در روز سوم در گروه کلرهگزیدین و بتادین در مقایسه با گروه کنترل دیده شد. هر چند این تفاوت از نظر آماری معنی دار نبود، اما کاهش تعداد این سلول ها در روزهای اولیه نشان دهنده ی پیشرفت سیر طبیعی ترمیم زخم می باشد.

همچنان که بررسی های Amber و همکاران در مقایسه ی اثر بتادین و کلرهگزیدین در ترمیم زخم در سگ نیز کاهش تعداد نوتروفیل ها را در روزهای اولیه ترمیم زخم نشان داد.^(۲۰)

ماکروفاژها در روز پنجم اکثریت سلول های زخم را تشکیل می دهند.^(۲۱) در تحقیق حاضر در روز سوم ماکروفاژها در گروه کلرهگزیدین اکثریت سلول ها را تشکیل دادند، اما در روز چهاردهم کاهش تعداد ماکروفاژها و افزایش تعداد فیروبلاست ها در گروه کلرهگزیدین نسبت به گروه کنترل دیده شد که تفاوت معنی دار بود و نشان دهنده ی اثر مثبت این ماده در پیشرفت سیر طبیعی ترمیم زخم می باشد.

از سوی دیگر، در تحقیقی که توسط مظفری و همکاران^(۲۳) بر روی توکسیسیتی دهانشویه ی پرسیکا و کلرهگزیدین بر روی فیروبلاست لته ی انسان انجام شد، مشخص گردید که دهانشویه ی کلرهگزیدین در غلظت های بیشتر از ۰/۰۰۱ درصد دارای اثرات توکسیک بر روی فیروبلاستها می باشد. همچنین نتایج مطالعه ی وهابی و همکاران^(۲۴)، در ارزیابی اثرات سیتوتوکسیک کلرهگزیدین نیز نشان داد که کلرهگزیدین در غلظتهای ۰/۲ و ۰/۱۲ درصد برای فیروبلاستهای رده ی L929 موش صحرائی سیتوتوکسیک است، بدین صورت که آنزیم دهیدروژناز میتوکندریال این سلول ها را تحت

محققین در مطالعه ای نشان دادند که دهانشویه ی بتادین در کاهش ایجاد حفره ی خشک مؤثر است.^(۱)

در تحقیق حاضر تعداد ماکروفازها در روز چهاردهم در گروه بتادین کاهش آماری معنی داری نسبت به گروه کنترل نشان داد. اما در مطالعه ای که توکلی و همکاران^(۱۶) در بررسی تأثیر بتادین بر ترمیم زخم پوستی در Rat انجام دادند، تفاوت معنی داری در افزایش میزان ماکروفاز در گروه بتادین در روز دهم نسبت به گروه کنترل دیده شد. شاید بتوان گفت که این میزان کاهش تا حدودی تحت تأثیر توکسیسیتی بتادین نیز قرار گرفته است. به نظر می رسد در مطالعه توکلی به دلیل استفاده از دهانشویه ی بتادین یک درصد این خاصیت توکسیک کمتر اعمال شده است که می تواند به علت کاربرد بتادین به صورت ژل در مطالعه حاضر و نیز محیط استفاده باشد.

نتیجه گیری

نتایج مطالعه ی حاضر نشان داد ژل کلرهگزیدین ۰/۲ درصد می تواند روند ترمیم ساکت دندان را تسریع کند و نسبت به ژل بتادین در ترمیم ساکت دندانی برتری دارد.

تقدیر و تشکر

از همکاری خانم دکتر آسیه صدرپور و خانم دکتر مریم هجرتی قدردانی می گردد. منبع مالی پشتیبانی کننده تحقیق که برگرفته از پایان نامه شماره ۴۱۴ است، دانشکده دندانپزشکی دانشگاه علوم پزشکی رفسنجان می باشد.

دهانشویه ی کلرهگزیدین ۰/۵ درصد بر ترمیم زخم مخاطی - استخوانی دهان در افزایش آماری معنی داری در میزان بافت گرانولاسیون و درصد سلول های التهابی در روز هفتم در گروه کلرهگزیدین در مقایسه با گروه کنترل نشان داد. به نظر می رسد استفاده از غلظت بالای کلرهگزیدین باعث این تاثیر متفاوت شده است.

در گروه کلرهگزیدین مطالعه ی حاضر، میزان تشکیل ترابکولهای استخوانی در روز چهاردهم بیشتر از گروه کنترل و بتادین بود اما این تفاوت از نظر آماری معنی دار نبود. اما در مطالعه ی ری و همکاران^(۲۷)، در مورد مقایسه ی اثر کلرهگزیدین ۰/۲ درصد و پرسیکای ۱۰ درصد بر ترمیم ساکت دندان، کاهش ترابکول های استخوانی در گروه کلرهگزیدین در مقایسه با گروه کنترل و پرسیکا دیده شد. به نظر می رسد آنچه باعث متفاوت بودن اثر کلرهگزیدین بر ترابکول های استخوانی در تحقیق حاضر شده است، استفاده از این ماده به فرم ژل و ماندگاری بیشتر اثر آن باشد.

اگرچه نتایج مطالعه ی حاضر تفاوت آماری معنی داری در میزان ترابکولهای استخوانی، وسعت بافت گرانولاسیون، میزان فیبروبلاست، میزان لنفوسیت و نوتروفیل در گروه بتادین نسبت به گروه کنترل نشان نداد، اما کاهش تعداد نوتروفیل و لنفوسیت در چند روز اول ترمیم زخم می تواند نشان دهنده ی کاهش فاز التهابی توسط این ماده باشد. شاید بتوان گفت خاصیت آنتی سپتیک بتادین باعث این اثر شده است همچنان که

منابع

1. Mesgarzadeh AH, Ebrahimi H. Evaluation of 1% Betadine mouth wash in preventing dry socket. Dental Sch, Shahid Beheshti Univ Med Sci 2003; 21(2): 254-63. (Persian)
2. Azizi A, Attarbashi Moghadam S. A Study on the effect of bio-oss and collagen membrane on the repair of dental socket. Isfahan Dent Sch 2009; 5(3): 133-9. (Persian)
3. Yaghmaee M, Heidari S, Shahoon H, Yavari A. Comparison of Betadine and normal saline in the irrigation of tooth socket on the complications after surgical removal of impacted wisdom teeth. Shahid Beheshti Dent Sch 2006; 23(4): 683-8. (Persian)

4. Stowe TJ, Sedgley CM, Stowe B, Fenno JC. The effect of chlorhexidine gluconate on the antimicrobial properties of tooth-colored mineral trioxide aggregate. *J Endod* 2004; 30(6): 429-31.
5. Shahrzad S, Rhaziani T. *Iran Generic Drugs*. 1st ed. Tehran. Tabib Publications; 2007; P: 85-584. (Persian)
6. Bonine FL. Effect of chlorhexidine rinse on the incidence of dry socket in impacted mandibular third molar extraction sites. *Oral Surg Oral Med Oral Pathol Oral Radiol Endod* 1995; 79: 154-7.
7. Lang NP, Schild U, Brägger U. Effect of chlorhexidine (0.12%) rinses on periodontal tissue healing after tooth extraction. *J Clin Periodontol* 1994; 21(6): 415-21.
8. Haraji A, Khamverdi N, Khanzadealishahi H. The effect of 0.2% Chlorhexidine gel in prevention of pain and dry socket following mandibular third molar surgery. *Res Dent Sci* 2012; 9(2): 63-7. (Persian)
9. Paz Mínguez-Serra M, salort-lorca C, Javier Silvestre-Donat F. Chlorhexidine in the prevention of dry socket: Effectiveness of different dosage forms and regimens. *Stomatol Med Oral Patol Oral Cir Bucal* 2009; 14 (9): 445-9.
10. Hita-Iglesias P, Torres-Lagares D, Flores-Ruiz R, Magallanes-Abad N, Basallote-Gonzalez M, Gutierrez-Perez JL. Effectiveness of chlorhexidine gel versus chlorhexidine rinse in reducing alveolar osteitis in mandibular third molar surgery. *J Oral Maxillofac Surg* 2008; 66: 441-5.
11. De Siena F, Francetti L, Corbella S, Taschieri S, Del Fabbro M. Topical application of 1% chlorhexidine gel versus 0.2% mouthwash in the treatment of peri-implant mucositis. An observational study. *Int J Dent Hyg* 2013; 11(1): 41-7.
12. Salami AA, Imosemi IO, Owoeye OO. A comparison of the effect of chlorhexidine, tap water and normal saline on healing wounds. *Int J Morphol* 2006; 24(4): 673-6.
13. Saatman RA, Carlton WW, Hubben K, Streett CS, Tuckosh JR, DeBaecke PJ. A wound healing study of chlorhexidine digluconate in guinea pigs. *Fundam Appl Toxicol* 1986; 6: 1-6.
14. Bassetti C, Kallenberger A. Influence of chlorhexidine rinsing on the healing of oral mucosa and osseous lesions. *J Clin Periodontol* 1980; 7: 443-56.
15. Sanchez IR, Swaim SF, Nusbaum KE, Hale AS, Henderson RA, McGuire JA. Effects of chlorhexidine diacetate and povidone-iodine on wound healing in dogs. *Vet Surg* 1988; 17(6): 291.
16. Tavakoli R, Nabi Pour F, Najafi Pour H. Effect of Betadine on wound healing in rat. *Babol Univ Med Sci* 2006; 8(3): 7-12. (Persian)
17. Kjolseth D, Frank JA. Comparison of the effects of commonly used wound agents on epithelialization and neovascularization. *J Am Coll Surg* 1994; 179(3): 305-12.
18. Steed DL. The role of growth factors in wound healing. *Surg Clin North Am* 1997; 77(3): 575-86.
19. Tomas K. The physiology of Wound Healing. *Annals of Emergency Medicine*. 1988; 17(12): 1265-88.
20. Amber El, Henderson RA. A comparison of antimicrobial efficacy and tissue reaction of four antiseptics on canine wounds. *Vet Surg* 1983; 12(2): 63-8.
21. Okeniyi JA, Olubanjo OO, Ogunlesi TA, Oyelami OA. Comparison of healing of incised abscess wounds with honey and EUSOL dressing. *J Altern Complement Med* 2005; 11(3): 511-13.
22. Mozaffari B, Mansouri Sh, Rajabalian S, Ali Marda. In vitro study between anti-bacterial and cytotoxic effects of Chlorhexidine and Persica mouthrinses. *Journal of Dental School, Shahid Beheshti University of Medical Sciences* 2005; 23(3): 494-509. (Persian)
23. Vahabi S, Aliali R. Cytotoxic effects of chlorhexidine on rat L929 fibroblast cell line. *The Journal of Qazvin University of Medical Sciences* 2007; 11(1): 7-11. (Persian)
24. Paunio KU, Knuttila M, Mielitynen H. The effect of chlorhexidine gluconate on the formation of experimental granulation tissue. *J Periodontol* 1978; 49(2): 92-5
25. Kumar V, Abbas AK, Fausto N, Mitchell RN. *Robbins Basic pathology*. 8th ed. Philadelphia: Elsevier; 2007; 75.
26. Dorri M, Shahrabi S, Navabazam A. Comparing the effects of chlorhexidine and persica on alveolar bone healing following tooth extraction in rats, a randomised controlled trial. *Clinical Oral Investigations* 2012; 16(1): 25-31. (Persian)