

بررسی تأثیر کشیدن دندانهای پرمولر اول در بیماران تحت درمان ارتدنسی ثابت بر روی شاخصهای مورفومتریک لبخند

فهیمة فرزنانگان^{۱*}، روزبه راشد^۲، شهرزاد شفیعی^۳، مهسا فیاضی^۳، پروانه گل فخرآبادی^۴

^۱مرکز تحقیقات مواد دندانپزشکی، دانشگاه علوم پزشکی مشهد، مشهد، ایران

^۲ارتدنتیست، تورنتو، کانادا

^۳دانشجو، دانشکده دندانپزشکی، دانشگاه علوم پزشکی مشهد، مشهد، ایران

^۴استادیار گروه ارتدنسی دانشکده دندانپزشکی، دانشگاه علوم پزشکی گلستان، گرگان، ایران

تاریخ ارائه مقاله: ۹۶/۹/۲۵ - تاریخ پذیرش: ۹۷/۲/۹

Evaluation of the effect of the first premolars extraction in fixed orthodontic treatment patients on smile morphometric indices

Fahimeh Farzanegan^{1*}, Rozbeh Rashed², Shahrzad Shafiee³, Mahsa Fayyazi³, Parvaneh Golfakhrabadi⁴

¹Dental Materials Research Center, Mashhad University of Medical Sciences, Mashhad, Iran

²Orthodontist, Toronto, Canada

³Undergraduate Student of Dentistry, Mashhad University of Medical Sciences, Mashhad, Iran

⁴Assistant Professor, Department of Orthodontics, School of Dentistry, Golestan University of Medical Sciences, Gorgan, Iran

Received: 16 December 2017; Accepted: 29 April 2018

Introduction: In this study, we evaluated the changes in smile morphometric indices before and after fixed orthodontic treatment with and without tooth extraction.

Materials and Methods: This retrospective study was performed using photographs of 46 female patients (aged between 18 and 25 years) that were taken before and after fixed orthodontic treatment. In 26 patients (Ext), the first premolars were extracted for orthodontic purposes, and in 20 patients (Nonext), no tooth was extracted for orthodontic treatment. The photographs were analysed with smile analyzer software and morphometric smile parameters were measured. In order to compare the indicators before and after treatment, paired t-test was used. For comparing the Ext and Nonext groups, we used independent t-test.

Results: We did not find any significant changes in smile morphometric indices before and after orthodontic treatment in neither group ($P=0.05$). The two groups (with or without extraction) were compared using smile analyzer software, which showed that in the pre-treatment photographs, visible maxillary dentition width ($P=0.01$), and in post-treatment photographs, visible maxillary dentition width ($P=0.00$), smile width ($P=0.04$), and smile height ($P=0.04$) differed significantly between the extraction and Nonext groups.

Conclusion: Orthodontic treatment with Roth system in both groups of with or without tooth extraction does not cause any significant changes in smile morphometric indices.

Keywords: Social smile, Smile morphometric indices, fixed orthodontic treatment.

*Corresponding Author: Farzaneganf@mums.ac.ir

J Mash Dent Sch 2018; 42(3): 238-46.

چکیده

مقدمه: ما در این تحقیق بر آن شدیم تا تغییرات شاخصهای مورفومتریک لبخند، قبل و بعد از ارتدنسی ثابت با و بدون کشیدن دندان را بررسی کنیم.

مواد و روشها: این مطالعه گذشته نگر، بر روی فتوگرافهای قبل و بعد از درمان ارتدنسی ۴۶ بیمار خانم ۱۸ تا ۲۵ ساله انجام شد. ۲۶ نفر از این بیماران با کشیدن دندانهای پرمولر (Ext) و ۲۰ نفر دیگر بدون کشیدن دندان (Nonext) درمان شده بودند و درمان ارتدنسی در تمام بیماران به کمک سیستم رات صورت گرفته بود. فتوگرافهای لبخند اجتماعی مربوط به قبل و بعد از درمان این بیماران توسط نرم افزار smile analyzer مورد ارزیابی قرار گرفت و شاخصهای مورفومتریک لبخند در آنها اندازه گیری شد. سپس جهت مقایسه این شاخصها قبل و بعد از درمان در هر گروه از paired t test و به منظور مقایسه دو گروه با یا بدون کشیدن از independent T test استفاده گردید.

یافته ها: نتایج این تحقیق نشان داد که تغییرات شاخصهای مورفومتریکی لبخند قبل و بعد از درمان در هریک از دو گروه با یا بدون کشیدن معنی دار نبود ($P=0/05$). با مقایسه دو گروه با یا بدون کشیدن که با نرم افزار smile analyzer انجام شد مشخص گردید که در مقادیر قبل از درمان تنها عرض دنتیشن قابل رویت فک بالا ($P=0/01$) و در مقادیر بعد از درمان عرض دنتیشن قابل رویت فک بالا ($P=0/001$)، عرض لبخند ($P=0/04$) و ارتفاع لبخند ($P=0/04$) اختلاف آماری معنی داری داشتند و هر چهار معیار در بدون کشیدن دندان نسبت به گروه دارای کشیدن بیشتر بود. معیارهای دیگر در دو گروه با یکدیگر اختلاف آماری معنی داری نداشتند.

نتیجه گیری: درمان ارتدنسی با سیستم رات در دو گروه با یا بدون کشیدن، باعث تغییرات معناداری در شاخصهای مورفومتریکی لبخند نمی‌گردد.

کلمات کلیدی: لبخند اجتماعی، شاخصهای مورفومتریکی لبخند، درمان ارتدنسی ثابت.
مجله دانشکده دندانپزشکی مشهد / سال ۱۳۹۷ دوره ۴۲ / شماره ۳: ۴۶-۲۳۸.

مقدمه

ارتدنسی باعث تنگی قوس و افزایش باکال کوریدور شده و نهایتاً اثر منفی روی زیبایی لبخند دارد^(۳)؛ اما دیگر محققان ذکر کرده‌اند که کشیدن دندان تاثیر سوئی بر روی زیبایی لبخند ندارد.^(۳-۶) به علت عدم وجود همخوانی در نتایج مطالعات قبلی، هدف از مطالعه حاضر بررسی تاثیر درمان ارتدنسی ثابت با و بدون کشیدن دندان بر روی زیبایی لبخند بود.

مواد و روشها

این مطالعه به روش توصیفی- تحلیلی انجام گردید و مسائل اخلاقی آن به تایید کمیته اخلاق دانشگاه علوم پزشکی مشهد رسید. ابتدا از میان پرونده‌های بیماران ارتدنسی که با سیستم ۰/۱۸ رات در یک کلینیک خصوصی درمان شده بودند ۲۴۶ پرونده انتخاب شد. سپس از میان آنها ۴۶ پرونده مربوط به خانمهای ۱۸-۲۵ ساله که همگی مال اکلوزن کلاس ۱ داشتند و واجد معیارهای زیر بودند انتخاب شد. در ۲۰ نفر از این افراد میزان شلوغی دندانها خفیف (۱ تا ۴ میلی‌متر) بود و در طی درمان ارتدنسی دندانهای کشیده نشده بود و در ۲۶ نفر دیگر شلوغی متوسط (۵ تا ۹ میلی‌متر) بود و جهت درمان ارتدنسی چهار دندان پرمولر اول آنها کشیده شده بود. میزان شلوغی از روی کستهای بیماران و با کمک پروب پرپودنتال به صورت تقریبی تعیین گردید. معیارهای دیگر انتخاب پرونده‌ها عبارت بودند از: موجود بودن و

هدف بیشتر درمانهای ارتدنسی، زیبایی لبخند و جذابیت صورت است. لبخند نقش عمده‌ای در برقراری ارتباط دارد. در حال حاضر اغلب بیماران ارتدنسی نتایج درمان را نه تنها بر اساس اثرات فانکشنال به دست آمده بلکه بیشتر بر اساس میزان افزایش زیبایی لبخند مورد قضاوت قرار می‌دهند.^(۱)

ویژگیهای متفاوتی برای یک لبخند زیبا تاکنون مطرح شده است. به عنوان مثال گفته شده است که در یک لبخند زیبا، لبه برنده دندان ثنایای فک بالا می‌بایست از نوک برنده دندان کائین پایینتر باشد. اختلاف ارتفاع لبه برنده دندانهای ثنایای میانی و طرفی در زنان، یک تا یک و نیم میلی‌متر و در مردان، یک تا نیم میلی‌متر باید باشد.^(۲) همچنین بیان شده است که در یک لبخند زیبا نسبت ارتفاع به عرض ثنایای میانی ۷۵-۸۵٪ بوده و لبه ثنایاها در دو طرف قرینه می‌باشد.^(۲) لترالهای باریک زیبا نیستند و به زیبایی لبخند خدشه وارد می‌کنند.^(۲) یکی دیگر از عوامل تاثیرگذار در زیبایی لبخند باکال کوریدور است و باکال کوریدور گسترده زیبایی ندارد.^(۲)

یکی از عوامل خارجی که بر روی زیبایی لبخند تاثیرگذار است، درمانهای ارتدنسی می‌باشد. در برخی تحقیقات گفته شده است که کشیدن دندان در درمانهای

بالا) وارد فیلد مربوطه می شود. معادل این لندمارک باید بر روی تصویر نیز قابل مشاهده باشد. با مشخص کردن این لندمارک بر روی تصویر، نرم افزار بزرگنمایی تصویر را محاسبه می کند و اندازه گیری تمام متغیرهای مورد نظر بر روی این تصویر بطور خودکار براساس همین بزرگنمایی انجام می شود. بسته به این که فاصله مورد اندازه گیری بصورت افقی باشد (مانند عرض لبخند یا فاصله بین کانیینی) یا بصورت عمودی (مانند ارتفاع فیلتروم یا میزان دیده شدن ثنایا) دو خط عمودی یا افقی موازی قابل تنظیم بر روی تصویر ظاهر می شود. با قرار دادن این خطوط در دو انتهای فاصله مورد نظر، اندازه این فاصله بطور خودکار با توجه به بزرگنمایی تصویر محاسبه می گردد و در جلوی نام متغیر مربوطه نمایش داده می شود. تمام این اندازه ها در دیتابیس ذخیره می گردد. یکی از محاسن این نرم افزار این است که می توان تمام اندازه ها را به سایر محیطهای نرم افزاری تحت ویندوز مانند Excel و SPSS انتقال داد. شاخصهای مورفومتری که بر روی هر فریم اندازه گیری شد به شرح زیر است (تصویر ۱):

۱. Smile Width: عرض لبخند، فاصله بین کامیشورهای خارجی (خارجی ترین نقطه تلاقی ورمیلیون لبها در گوشه دهان)

۲. Smile height: ارتفاع لبخند. فاصله بین لبها با اندازه گیری فاصله استومیون فوقانی تا استومیون تحتانی حین لبخند

۳. فاصله بین کانیینی: فاصله بین دیستالی ترین نقطه کانیینهای دو طرف

۴. Visible dentition width: عرض دنتیشن قابل مشاهده در فک بالا. فاصله خارجی ترین نقطه سمت راست و چپ از دنتیشن قابل مشاهده در فک بالا

۵. فاصله بین کانیینهای فک بالا نسبت به عرض لبخند

کیفیت مطلوب فتوگرافهای لبخند اجتماعی قبل و بعد از درمان. تشخیص کیفیت لبخند و اینکه لبخند نشانگر لبخند اجتماعی باشد توسط مجریان طرح تعیین گردید (لبخند اجتماعی تکرار پذیر است و قبل و بعد از درمان باید یکی باشد) در مورد موقعیت سر مهم بود که قبل و بعد از درمان در حین تهیه فتوگرافها تغییر نکرده باشد. این مسئله در دو محور ارزیابی گردید: اول، تیلت سر به راست یا چپ یا چرخش آن در پلن ساجیتال. در مورد این چرخش پرونده هایی انتخاب شد که میدلاین صورتی فتوگراف قبل و بعد بر هم منطبق باشد. دوم، تیلت سر به جلو یا عقب یا چرخش آن حول پلن اکلوزال. در مورد حذف این متغیر بعد از یکسان نمودن بزرگنمایی تصاویر، پرونده هایی انتخاب گردید که فاصله خط اتصال دهنده مردمکها با خط آلابیس قبل و بعد از درمان در فتوگراف ثابت بودند.

هیچیک از بیماران درمان زیبایی جهت تغییر طول و عرض تاجهای دندانهای قدامی انجام نداده بودند و فتوگرافهای بعد از درمان، در طی دو هفته بعد از دباند تهیه شده بود.

جهت آنالیز لبخند بیماران از نرم افزار Smile Analyzer که در دانشگاه علوم پزشکی مشهد طراحی و مورد استفاده قرار گرفته است، استفاده شد.^(۷)

در محیط این نرم افزار مشخصات عمل کننده و بیمار وارد می شود. هر عمل کننده مشخصات بیماران خود را در فیلدهای مربوطه وارد می کند. برای هر بیمار تعداد بسیار زیادی تصویر را می توان به محیط نرم افزار وارد کرد و برای هر تصویر علاوه بر ۱۹ متغیر پیش فرض، تعداد بسیار زیادی متغیر را نیز می توان تعریف و اندازه گیری نمود. پس از وارد کردن هر تصویر (بصورت فایل تصویری اسکن شده یا دیجیتال یا با هر فرمتی) اندازه واقعی یک لندمارک از صورت فرد (مانند عرض دندانهای سانترال

هر دو گروه بطور جداگانه انجام گردید که در سطح معنی‌داری $\alpha=0/05$ در هر دو گروه و در هر دو زمان، به جز میزان دیده شدن لثه‌ها حین لبخند تمامی معیارها از توزیع نرمال برخوردار بودند. جهت مقایسه معیارها با توزیع نرمال، قبل و بعد از درمان از آزمون t مستقل استفاده گردید و برای بررسی تغییرات شاخصها در هر گروه از آزمون t زوجی استفاده شد که نتایج این آزمونها در جدول ۱ آورده شده است. تغییرات شاخصها در هر دو گروه بر اساس آزمون t زوجی معنی‌دار نبود.

جهت مقایسه معیارها قبل و بعد از درمان و تغییرات آنها در دو گروه Ext و Nonext از آزمون t مستقل استفاده شد. مقادیر P-values آزمون Levene برای واریانسها را در مورد تمامی مقادیر معیارها با در نظر گرفتن سطح معنی‌داری $0/05$ تایید کرد. در مورد مقادیر معیارها آزمون t نشان داد که تنها در مقادیر قبل از درمان معیار عرض دنتیشن قابل رویت فک بالا ($P=0/01$) بین دو گروه Nonext و Ext اختلاف آماری معنی‌داری وجود داشت. همانطور که از جدول بر می‌آید مقادیر عرض دنتیشن قابل رویت فک بالا در گروه Nonext نسبت به گروه Ext قبل از درمان بیشتر بود.

در مورد مقادیر بعد از درمان، معیار عرض لبخند ($P=0/04$)، عرض دنتیشن قابل رویت فک بالا ($P=0/00$) و ارتفاع لبخند ($P=0/04$)، بین دو گروه اختلاف آماری معنی‌داری داشت و هر سه معیار در گروه Nonext نسبت به گروه Ext بیشتر بود. بقیه معیارها با یکدیگر اختلاف معنی‌داری نداشتند.

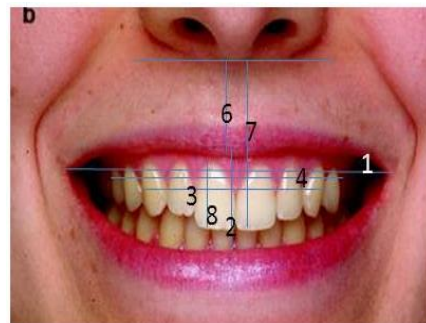
۶. Upper Lip length during smile : فاصله بین نقطه ساب

نازال تا بور در تحتانی لب بالا حین لبخند

۷. SN Incision distance : فاصله بین نقطه ساب نازال تا

لبه برنده ثنایای میانی

۸. میزان دیده شدن ثنایای میانی حین لبخند



تصویر ۱. شاخصهای مورفومتریک لبخند اندازه‌گیری شده

یافته‌ها

در این مطالعه فتوگرافهای قبل و بعد از درمان مربوط به لبخند اجتماعی ۴۶ بیمار زن ۱۸ تا ۲۵ ساله مورد مطالعه قرار گرفت. در ۲۶ نفر از آنها کشیدن چهار دندان پره مولر اول جزء طرح درمان ارتدنیسی بود (گروه Ext) و در ۲۰ نفر دیگر دندانی کشیده نشده بود. (گروه Nonext) سپس مقادیر مربوط به این اندازه‌گیریها وارد نرم‌افزار SPSS شد و تحت آنالیز آماری قرار گرفت. در تمامی این آنالیزها سطح معنی‌داری $0/05$ در نظر گرفته شد. ابتدا جهت تایید توزیع نرمال داده‌ها آزمون کولموگروف-اسمیرنف برای تمام معیارهای مورد اندازه‌گیری، قبل و بعد از درمان در

جدول ۱. میانگین و انحراف معیار مربوط به تغییرات شاخصهای مورفومتریکی لبخند در دو گروه Ext و Nonext قبل و بعد از مداخله

شاخص مورفومتریکی	گروه Ext	گروه Nonext	t مستقل
عرض لبخند	قبل	۶۱/۱۲±۵/۹۹	P=۰/۱۵۹
	بعد	۶۱/۹۹±۴/۰۸	P=۰/۰۴۸*
	اختلاف	۰/۱۰	P=۰/۸۸۴
فاصله بین کانیینی	t زوجی	P=۰/۳۹	P=۰/۷۶
	قبل	۳۷/۷۴±۰/۶۵	P=۰/۸۲۶
	بعد	۳۸/۱۵±۰/۵۰	P=۰/۵۸۳
عرض دنتیشن قابل رویت فک بالا	اختلاف	۰/۶۲	P=۰/۱۹۷
	t زوجی	P=۰/۴۷	P=۰/۸۹
	قبل	۵۰/۸۴±۰/۹۴	P=۰/۰۱۲*
فاصله بین کانیین/عرض لبخند	بعد	۵۱/۸۲±۰/۶۹	P=۰/۰۰۰*
	اختلاف	-۰/۰۴	P=۰/۵۱۲
	t زوجی	P=۰/۲۸	P=۰/۸۵
طول لب بالا هنگام لبخند	قبل	۰/۶۲±۰/۰۱	P=۰/۱۳۱
	بعد	۰/۶۱±۰/۰۰	P=۰/۰۶۷
	اختلاف	-۰/۹۷	P=۰/۳۶۵
فاصله ساب نازال تا لبه برنده	t زوجی	P=۰/۶۸	P=۰/۶۰
	قبل	۱۴/۷۷±۰/۶۲	P=۰/۷۵۹
	بعد	۱۵/۲۴±۰/۴۰	P=۰/۹۳۲
ارتفاع سانترال حین لبخند	اختلاف	۰/۰۰	P=۰/۹۰۵
	t زوجی	P=۰/۳۰	P=۰/۶۶
	قبل	۲۳/۴۴±۰/۴۸	P=۰/۱۲۸
ارتفاع لبخند	بعد	۲۳/۹۰±۰/۴۵	P=۰/۱۲۲
	اختلاف	-۰/۴۶	P=۰/۶۸۹
	t زوجی	P=۰/۳۰	P=۰/۶۰
ارتفاع لبخند	قبل	۸/۵۵±۰/۴۴	P=۰/۱۷۸
	بعد	۸/۴۱±۰/۳۲	P=۰/۲۱۴
	اختلاف	-۰/۴۶	P=۰/۶۸۹
ارتفاع لبخند	t زوجی	P=۰/۶۵	P=۰/۸۸
	قبل	۱۰/۴۲±۰/۶۲	P=۰/۴۶۵
	بعد	۱۱/۷۱±۰/۶۹	P=۰/۰۴۰*
ارتفاع لبخند	اختلاف	۰/۱۴	P=۰/۸۳۲
	t زوجی	P=۰/۹۰	P=۰/۸۹

*معنی داری در سطح ۰/۰۵

در این تحقیق، فتوگرافهای لبخند اجتماعی مربوط به قبل و بعد از درمان ارتدنسی ۶۶ بیمار زن ۱۸ تا ۲۵ ساله که در ۲۶ نفر از آنها کشیدن چهار دندان پره مولر اول جزء طرح درمان ارتدنسی بود (گروه Ext) و در ۲۰ نفر دیگر دندان کشیده نشده بود (گروه Nonext) مورد مقایسه قرار گرفت. بیماران در هر دو گروه توسط سیستم رات مورد درمان قرار گرفته بودند.

باتوجه به نتایج این تحقیق مشخص شد که درمانهای ارتدنسی با سیستم رات در افراد مبتلا به مال اکلوزن کلاس ۱ به همراه شلوغی متوسط تا شدید دندان (5-9mm) که طرح درمان کشیدن چهار پره مولر اول در آنها طرح ریزی می‌گردد، باعث تغییر در معیارهای لبخند نمی‌گردد.

همچنین مشخص شد که درمانهای ارتدنسی با سیستم رات، در افراد با طرح درمان بدون کشیدن دندان با شلوغی دندانی خفیف (1-4mm) نیز باعث تغییر در معیارهای لبخند نمی‌گردند.

اما در مقایسه معیارهای قبل از درمان گروه مورد مطالعه، مشخص گردید که در افرادی که طرح درمان به صورت نکشیدن دندان می‌باشد، عرض دنتیشن قابل رویت فک بالا نسبت به گروه همراه با کشیدن دندان، بیشتر می‌باشد. این معیار به صورت غیرمستقیم می‌تواند نشان دهنده عرض قسمت الوئولی که دندانها را در خود جای می‌دهد باشد. به طوری که بیان می‌کند که عرض این ناحیه در افرادی که طرح درمان Nonext برایشان مطرح می‌شود از ابتدا بیشتر است. اما پر واضح است که در درمانهای ارتدنسی مواردی از قبیل شلوغی دندانها، تمایل محوری آنها و تاثیر بر روی نیمرخ بیماران، همگی باید در نظر قرار گیرد.

جهت مقایسه قبل و بعد از درمان میزان دیده شدن لثه درحین لبخند که اطلاعات آن از توزیع نرمال برخوردار نبود، از آزمون ویل کاکسون استفاده گردید و اختلاف آماری معنی‌داری بین مقادیر قبل و بعد از درمان در این معیار در گروه Ext نیز وجود نداشت ($P=0/23, Z=1/18$) همچنین این اختلاف در گروه Nonext تفاوت معناداری را نشان نداد ($P=0/25, Z=0/56$)

جهت ارزیابی و مقایسه مقادیر قبل و بعد از درمان میزان دیده شدن لثه‌ها در دو گروه از آزمون ناپارمتری من‌ویتنی استفاده شد که همانگونه که در جدول ۲ مشاهده می‌شود اختلاف آماری معنی‌داری در دو گروه در مقادیر قبل و بعد از درمان در این شاخص مشاهده نشد.

جدول ۲. آزمون من‌ویتنی جهت مقایسه تغییر شاخص نمایش

لثه ای در دو گروه Ext و Nonext

معنی‌داری دوسویه	Z	تعداد	گروه	
0/22	-1/22	26	Ext	نمایش لثه ای
		20	Nonext	قبل از درمان
0/42	-0/80	26	Ext	نمایش لثه ای
		20	Nonext	بعد از درمان

بحث

یکی از اهداف مهم درمانهای ارتدنسی بهبود زیبایی صورت از طریق افزایش زیبایی دندانی و لبخند می‌باشد. هر چند زیبایی و تعادل یک مفهوم ثابت نیست و استانداردهای زیبایی از فردی به فرد دیگر و از نژادی به نژاد دیگر متغیر می‌باشد، اما بر اساس مطالعات انجام شده شاخصهایی جهت ارزیابی لبخند مورد توافق قرار گرفته است.

ارتدنسی بررسی شد. نتایج نشان داد که عرض قوس فکی در درمانهای ارتدنسی همراه با کشیدن دندان با عمق ثابت قوس کاهش پیدا نکرد و زیبایی لبخند در بیماران هر دو گروه مشابه بود. همچنین Isiksal و همکاران^(۱۱) زیبایی لبخند در گروه با و بدون کشیدن دندان را با توجه به نظرات یک گروه داوران مقایسه کردند و به این نتیجه رسیدند که زیبایی لبخند در دو گروه با یکدیگر تفاوت چندانی نداشت.

Maganzini و همکاران^(۱۲) به بررسی تاثیر درمان ارتدنسی بر روی شاخصهای مورفومتریک لبخند پرداختند و به این نتیجه رسیدند که درمان ارتدنسی ثابت صرف نظر از این که دندانی کشیده شده باشد یا نه، باعث بهبود قوس لبخند، کم شدن عرض باکال کوریدور، بهبود دیده شدن دندانها و لثه حین لبخند و افزایش عرض لبخند می گردد که تا حدی با نتایج تحقیق ما در تناقض است.

در متاآنالیزی که Cheng و همکاران^(۱۳) منتشر کردند، کلیه مقالات موجود در مورد اثر کشیدن دندان بر زیبایی لبخند که تا قبل از سال ۲۰۱۵ منتشر شده بود مورد بررسی قرار گرفت. آنها به این نتیجه رسیدند که کشیدن و یا نکشیدن دندان هیچ تاثیری بر روی زیبایی لبخند و عرض باکال کوریدور ندارد که تحقیق حاضر با نتایج ما در توافق کامل است.

در تحقیق دیگر Cheng و همکاران^(۱۴)، تاثیر کشیدن یا عدم کشیدن دندان در زیبایی لبخند گروههای مال اکلوزنی کلاس یک و دو و سه مورد بررسی قرار گرفت. در گروه مال اکلوزنی کلاس دو، کشیدن دندان باعث افزایش زیبایی لبخند چه بر اساس ایندکسها و چه بر اساس نظر داوران شده بود. کمترین زیبایی لبخند در افراد کلاس سه و در افرادی بود که کشیدن در آنها انجام نشده بود که نتیجه دوم در تناقض با نتایج ماست. افزایش دیده شدن

در مقایسه معیارهای بعد از درمان مشخص شد که عرض لبخند، عرض دنتیشن قابل رویت فک بالا و ارتفاع لبخند بطور معنی دار در گروه Nonext بیشتر از گروه Ext بود. اختلاف عرض و ارتفاع لبخند به نظر نمی رسد ناشی از اختلاف در طرح درمان (کشیدن یا نکشیدن) باشد ولی تفاوت در عرض دنتیشن قابل رویت فک بالا که در گروه Nonext بیشتر از گروه Ext بود با توجه به ماهیت درمانهای ارتدنسی بدون کشیدن دندان که بیشتر ماهیت گسترش دهندگی قوس در آنها مطرح است، دور از انتظار نیست.

بر اساس یافته های spahl^(۸) درمانهای ارتدنسی همراه با کشیدن دندان باعث تنگتر شدن قوسهای دندانی می شود و تاثیر مخربی بر روی زیبایی لبخند دارد، که این یافته بر خلاف یافته های ماست. چرا که شاخصهای مورفومتریک تعیین کننده عرض دنتیشن (فاصله بین کانیینی، عرض دنتیشن قابل رویت) در این گروه قبل و بعد از درمان با یکدیگر اختلاف آماری معنی داری نداشتند. نتایج مربوط به عرض دنتیشن در توافق با تحقیق Golwalkar و Shetty^(۹) می باشد. آنها در یک تحقیق که بر روی قالبهای مطالعه انجام شده بود به این نتیجه رسیدند که درمان ارتدنسی با و بدون کشیدن دندان در تغییر عرض قوس تاثیری ندارد.

تغییر معیارها نیز در این دو گروه اختلاف آماری معنی داری نداشتند که نشان می دهد درمانهای همراه با کشیدن پرمولرها و بدون کشیدن آنها تفاوت چندانی در تغییر شاخصهای مورفومتریک لبخند با هم ندارند. این نتیجه موافق با نتایج مطالعه Kim, Gianelly^(۱۰) در این مطالعه که بر روی ۳۰ بیمار ارتدنسی با کشیدن چهار دندان پرمولر اول و ۳۰ بیمار بدون کشیدن پرمولرها انجام شد، تغییرات عرض قوس فکی و زیبایی لبخند در نتیجه درمان

دندانهای پرمولر را عامل تغییرات نامطلوب زیبایی صورت بعد از درمان ارتدنیسی دانست.

در مطالعه ای که توسط Lim و همکارانش^(۱۷) انجام شد تأثیر درمانهای ارتدنیسی با کشیدن پرمولر و درمانهای بدون کشیدن دندان بر زیبایی در بیماران کره ای با هم مقایسه شد. بیماران با کشیدن پرمولرها بهبود بیشتری در پروفایل صورت در مقایسه با بیماران بدون کشیدن نشان دادند. نتایج این تحقیق نشان داد که کشیدن پرمولرها در مقایسه با درمان بدون کشیدن دندان برای اصلاح پروفایل صورت در بیماران کره ای سودمندتر است.

نتیجه گیری

بر اساس نتایج این مطالعه، درمان ارتدنیسی با سیستم رات در گروه همراه با کشیدن دندان و بدون کشیدن باعث تغییر معناداری در شاخصهای لبخند نمی گردد.

تشکر و قدردانی

بدینوسیله از جناب آقای دکتر اسماعیلی که آنالیز داده‌ها را انجام دادند تقدیر و تشکر می‌گردد.

دندانهای فک بالا، افزایش تعداد دندانهای قابل رویت در حین لبخند و افزایش نسبت باکال کوریدور باعث افزایش درک زیبایی لبخند شده بود.

همچنین در مطالعه ای که توسط Smith, Johnson^(۱۵) انجام شد، زیبایی لبخند پس از درمان ارتدنیسی در بیماران با و بدون کشیدن چهار دندان پرمولر اول با هم مقایسه شد. امتیاز متوسط زیبایی در بیماران هر دو گروه تفاوت چندانی نداشت. نتایج نشان داد که هیچ رابطه قابل پیش‌بینی بین کشیدن دندانهای پره مولر و زیبایی لبخند وجود نداشت که نتایج وی بطور غیرمستقیم نتایج ما را تایید می‌کند.

Smith, young^(۱۶) به بررسی مقایسه‌ای تغییرات پروفایل صورت در طول درمان ارتدنیسی با و بدون کشیدن دندانهای پرمولر پرداختند. میزان تغییرات متوسط بافت نرم در بیماران Nonextraction کمتر بود. البته درصد تغییرات نامطلوب صورتی در هر دو گروه مشابه بود. نتایج نشان می‌داد که نادرست و ساده انگارانه است که کشیدن

منابع

1. Cheng HC, Cheng PC. Factors affecting smile esthetics in adults with different types of anterior overjet malocclusion. Korean J Orthod 2017; 47(1):31-8.
2. Heravi F, Rashed R, Abachizadeh H. Esthetic preferences for the shape of anterior teeth in a posed smile. Am J of Orthod Dentofac Orthop 2011; 139(6):806-14.
3. Dai M, Xiao M, Yu Z, Liu D. Effect of extraction and Nonextraction treatment on frontal smiling esthetics: a meta-analysis. Shanghai Kou Qiang Yi Xue 2015; 24(4):499-504.
4. Janson G, Branco NC, Fernandes TM, Sathler R, Garib D, Lauris JR. Influence of orthodontic treatment, midline position, buccal corridor and smile arc on smile attractiveness: a systematic review. Angle Orthod 2011; 81(1):153-61.
5. Ghaffar F, Fida M. Effect of extraction of first four premolars on smile aesthetics. Eur J Orthod 2011; 33(6):679-83.
6. Xu H, Han X, Wang Y, Shu R, Jing Y, Tian Y, et al. Effect of buccolingual inclinations of maxillary canines and premolars on perceived smile attractiveness. Am J Orthod Dentofac Orthop 2015; 9(2):182-9.
7. Rashed R, Heravi F, Raziee L. Smile analyzer: a software package for analyzing the characteristics of the speech and smile. J Dent Mater Tech 2012; 1(1):1-5.

8. Spahl TJ, Witzig JW. The clinical management of basic maxillofacial orthopedic appliances: temporomandibular joint. 3rd ed. St. Louis: Mosby-Co; 1992. P. 234.
9. Golwalkar SA, Shetty V. Arch widths after extraction and Nonextraction treatment in class I patients. *J Contemp Dent Pract* 2013; 14(2):312-5.
10. Kim E, Gianelly AA. Extraction vs Nonextraction: arch widths and smile esthetics. *Angle Orthod* 2003; 73(4):354-8.
11. Işıksal E, Hazar S, Akyalçın S. Smile esthetics: perception and comparison of treated and untreated smiles. *Am J Orthod Dentofac Orthop* 2006; 129(1):8-16.
12. Maganzini AL, Schroetter SB, Freeman K. Improvement in smile esthetics following orthodontic treatment: A retrospective study utilizing standardized smile analysis. *Angle Orthod* 2013; 84(3):492-9.
13. Cheng HC, Wang YC, Tam KW, Yen MF. Effects of tooth extraction on smile esthetics and the buccal corridor: a meta-analysis. *J Dent Sci* 2016; 11(4):387-93.
14. Cheng HC, Wang YC. Effect of Nonextraction and extraction orthodontic treatments on smile esthetics for different malocclusions. *Am J Orthod Dentofac Orthop* 2018; 153(1):81-6.
15. Johnson DK, Smith RJ. Smile esthetics after orthodontic treatment with and without extraction of four first premolars. *Am J Orthod Dentofacial Orthop* 1995; 108(2):162-7.
16. Young TM, Smith RJ. Effects of orthodontics on the facial profile: a comparison of changes during Nonextraction and four premolar extraction treatment. *Am J Orthod Dentofacial Orthop* 1993; 103(5):452-8.
17. Lim HJ, Ko KT, Hwang HS. Esthetic impact of premolar extraction and Nonextraction treatments on Korean borderline patients. *Am J Orthod Dentofacial Orthop* 2008; 133(4):524-31.