

گزارش یک مورد استئوبلاستومای فک تحتانی همراه با تحلیل ریشه

مهدی غلامی^۱، مهدی فانی^۲، علی لبافچی^{۳*}

^۱ استادیار، گروه جراحی دهان، فک و صورت، دانشکده دندانپزشکی، دانشگاه علوم پزشکی مشهد، مشهد، ایران
^۲ دستیار تخصصی گروه جراحی دهان، فک و صورت، دانشکده دندانپزشکی، دانشگاه علوم پزشکی مشهد، مشهد، ایران
^۳ کمیته تحقیقات دانشجویی، دانشکده دندانپزشکی، دانشگاه علوم پزشکی مشهد، مشهد، ایران

تاریخ ارائه مقاله: ۹۷/۸/۲۰ - تاریخ پذیرش: ۹۷/۱۰/۱۷

Osteoblastoma of the Mandible with Root Resorption: A Case Report

Mehdi Gholami¹, Mehdi Fani², Ali Labafchi^{3*}

¹ Assistant Professor, Department of Oral and Maxillofacial Surgery, School of Dentistry, Mashhad University of Medical Science, Mashhad, Iran

² Postgraduate Student, Department of Maxillofacial Surgery Assistant, Mashhad University of Medical Sciences; Mashhad; Iran

³ Student Research Committee Dental School, Mashhad University of Medical Sciences, Mashhad, Iran

Received: 11 November 2018; Accepted: 7 January 2019

Introduction: Osteoblastoma is a rare and benign tumor that accounts for about 1% of all bone tumors. Vertebral column, sacrum, and long bones are the more frequent involved sites. It is more common among males and in the mandible. Osteoblastoma is divided into two types of invasive and conventional. The invasive neoplasm is usually larger than 4 cm, and the conventional type is smaller than 4 cm.

Case report: In this case report, we described a 20-year-old male patient with the chief complaint of swelling and tenderness in the left side of the posterior mandible, who referred to the Department of Oral and Maxillofacial Surgery of the Dentistry Faculty of Mashhad University of Medical Sciences, Mashhad, Iran. In the orthopantomogram and cone beam computed tomography, there was a radiopaque mass with a radiolucent margin beneath the teeth numbers #35 and #36 with a root resorption at #36. Incisional biopsy revealed the definitive diagnosis of osteoblastoma. Surgical resection with 5-mm margins was performed under general anesthesia. During the 2-year follow-up, there was no sign of recurrence or other complications.

Conclusion: Osteoblastoma has a similar radiographic appearance to other bone neoplasms, such as osteoid osteoma, cementoblastoma, ossifying fibroma, and osteosarcoma. But it has significantly different histopathologic and clinical behaviors from those of the mentioned conditions. In the presence of a benign tumor, which is not typically seen in osteoblastoma, a report of such cases of root absorption can be added to our range of possible diagnoses.

Key words: Osteoblastoma, Root resorption, Mandible.

*Corresponding Author: labafchiali@yahoo.com

J Mash Dent Sch 2019; 43(1): 91-6.

چکیده

مقدمه: استئوبلاستوما تومور نادر و خوش خیمی است که حدود ۱ درصد از کل تومورهای استخوانی را در برمی گیرد. این تومور بیشتر در ستون فقرات، ساکروم و استخوان‌های بلند دیده می‌شود و شیوع آن در مندیبل و آقایان بیشتر است. استئوبلاستوما به دو نوع مهاجم و متعارف تقسیم بندی می‌شود که به طور معمول نئوپلاسم مهاجم بزرگتر از ۴ سانتی متر و نوع متعارف کوچکتر از ۴ سانتی متر است.

گزارش مورد: بیمار مردی ۲۰ ساله با شکایت از تورم و حساسیت در سمت چپ خلف مندیبل به بخش جراحی فک و صورت دانشکده دندانپزشکی مشهد مراجعه نمود. در رادیوگرافی OPG و CBCT وجود توده رادیوپاک با حاشیه رادیولوسنت در ناحیه دندانهای مولر اول و دوم مندیبل سمت چپ همراه با تحلیل ریشه دندان مولر اول مشاهده شد. همچنین بیوپسی اینسژینال تشخیص نهایی استئوبلاستوما را تایید کرد. با توجه به تشخیص نهایی، درمان جراحی و ریسکشن کیفی با مارژین ۵ میلی متر از استخوان سالم تحت بیهوشی عمومی انجام شد و در فالوآپ دو ساله علائمی از عود و دیگر عوارض جراحی مشاهده نگردید.

نتیجه گیری: استئوبلاستوما علیرغم نمای رادیوگرافی مشابه با دیگر نئوپلاسم‌های استخوانی مانند استئوئید استئوما، سمئتوبلاستوما، اسیفاینگ فیبروما و استئوسارکوما از لحاظ هیستوپاتولوژیک و رفتار بالینی تفاوت مشخصی دارد. گزارش چنین مواردی از تحلیل ریشه در حضور تومور خوش خیم استخوانی که به طور معمول در استئوبلاستوما دیده نمی‌شود، می‌تواند بر دامنه تشخیص‌های احتمالی ما بیافزاید.

کلمات کلیدی: اوستئوبلاستوما، تحلیل ریشه، فک پایین.

مجله دانشکده دندانپزشکی مشهد / سال ۱۳۹۸ دوره ۴۳ / شماره ۱: ۶-۹۱.

مقدمه

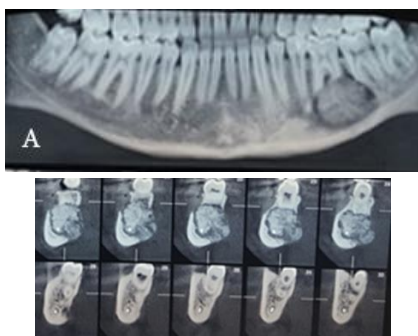
درمان استئوبلاستوما، جراحی ریزکش محیطی با مارژین ۵ میلی متری از استخوان سالم اطراف می‌باشد. برخی ضایعات پس از انجام جراحی ناقص عود می‌کنند که این میزان در کل استخوان‌های بدن حدود ۲۰ درصد و در انواع مهاجم معادل ۵۰ درصد است. بیشتر موارد عود مربوط به نواحی با دسترسی محدود و خونریزی بالا حین جراحی می‌باشد. کموتراپی در درمان استئوبلاستوما اندیکاسیون ندارد. همچنین گزارش متاستاز و مرگ تاکنون از این تومور ثبت نشده است. با توجه به تظاهرات بالینی و رادیوگرافیک غیراختصاصی استئوبلاستوما و همچنین نادر بودن تحلیل ریشه دندان مجاور با تومور، احتمال تشخیص اشتباه با سایر نئوپلاسم‌ها و حتی ضایعات بدخیم دیگر وجود دارد.^(۸) هدف از این مقاله گزارش یک مورد استئوبلاستومای مندیبل همراه با تحلیل ریشه و مقایسه آن با ضایعات مشابه می‌باشد.

گزارش مورد

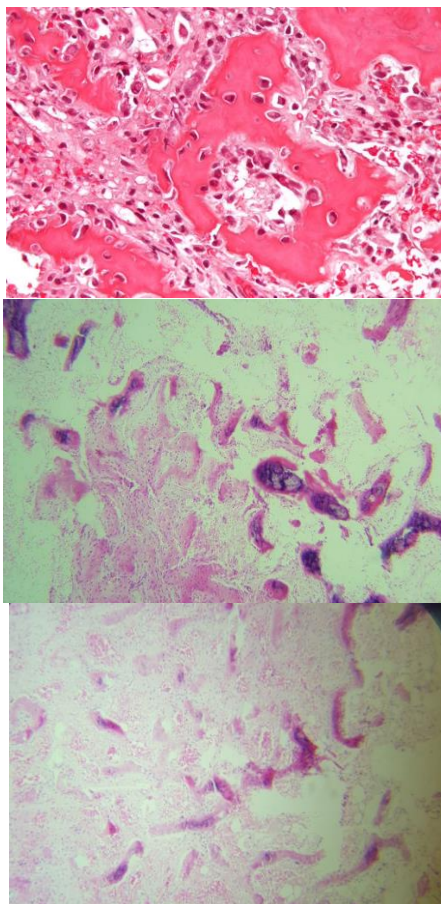
بیمار مردی ۲۰ ساله با شکایت از درد و تورم در ناحیه خلف فک پایین به بخش جراحی فک و صورت مراجعه نمود. در معاینه بالینی حساس بودن ناحیه چپ مندیبل در محل دندان‌های مولر و همچنین تورم با قوام سفت استخوانی در ناحیه وستیبول باکال با رنگ طبیعی مخاط مشاهده شد. بیمار سابقه هیچگونه آلرژی و مصرف دخانیات نداشته و از نظر سایر بیماری‌های سیستمیک سالم بود. میزان حدکثر باز شدن دهان، اکلوزن و فانکشن عصب فاسیال

استئوبلاستوما توموری نادر و خوش خیم است که حدود ۱ درصد از کل تومورهای استخوانی را شامل می‌شود. از این تعداد فقط ۱۵ درصد در استخوان‌های صورت و جمجمه، ۳۶ درصد در ستون فقرات و ۳۰ درصد در استخوان‌های بلند واقع می‌شوند. در فکین شیوع آن در مندیبل بیشتر است.^(۱-۴) اولین مورد استئوبلاستومای فکی را Borello و Sedano گزارش کردند.^(۵)

استئوبلاستوما به دو نوع مهاجم Aggressive Osteoblastoma (AO) و متعارف Conventional Osteoblastoma (CO) تقسیم می‌شود. نوع مهاجم آن به شدت نادر است و تمایل به عود بالا و تهاجم موضعی داشته و از نظر میکروسکوپی با حضور استئوبلاست‌های اپیتلیوئیدی مشخص می‌شود.^(۶،۷) نوع متعارف استئوبلاستوما در سنین پایینتر و در دهه دوم زندگی و بیشتر در آقایان دیده می‌شود.^(۷،۸) علائم هر دو نوع استئوبلاستوما مشابه هم بوده و شامل تورم و درد می‌باشد. درد در این بیماران شدید، مزمن، طولانی مدت و منتشر است که با مصرف داروهای حاوی سالیسیلات بهبود نمی‌یابد.^(۹) نمای رادیوگرافیک نوع مهاجم و متعارف استئوبلاستوما نیز مشابه هم می‌باشد و به صورت رادیولوسنسی مدور یا بیضی شکل که گاهی توسط حاشیه اسکروتیک احاطه می‌شود نمایان می‌گردد. قطر نوع مهاجم استئوبلاستوما معمولاً از ۴ سانتی متر بزرگتر است ولی نوع متعارف آن اغلب از ۴ سانتی متر کوچکتر است.^(۱۰،۸)



تصویر ۱: نمای پانورامیک و CBCT بیمار با تومور استخوانی در ناحیه خلف چپ مندیبل (A و B)



تصویر ۲: نمای هیستوپاتولوژیک با رنگ آمیزی H&E (بزرگنمایی ۱۰۰)

نرمال بود. همچنین نتایج آزمایش خون بیمار به این شرح بود:

FBS=۱۶۷mg/dL و HCT=٪. ۴۵/۲ و HB=۱۶۷mg/dL

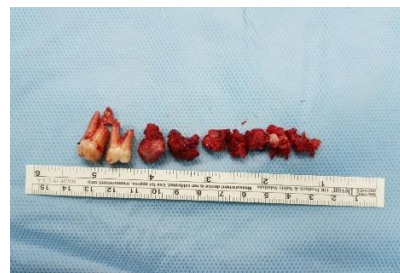در نمای رادیوگرافی OPG بیمار، در ناحیه دندان‌های مولر اول و دوم سمت چپ مندیبل، توده رادیوپاک با حاشیه رادیولوسنت به قطر ۱۲ میلی متر و همچنین تحلیل ریشه در ناحیه دندان مولر اول دیده شد. برای بیمار درخواست تصویربرداری CBCT از مندیبل شد. (تصویر ۱) با توجه به نمای بالینی و رادیوگرافیک، تشخیص‌های افتراقی شامل استئوبلاستوما، سمنتوبلاستوما، اسیفاینگ فیروما و استئوسارکوما مطرح شدند. برای تشخیص نهایی بیوپسی اینسیژنال انجام شد که گزارش نهایی استئوبلاستومای کانوشنال مورد تایید قرار گرفت. (تصویر ۲) بر طبق تشخیص نهایی درمان جراحی به صورت ریسکشن محیطی با حذف ۵ میلی متر مارژین استخوانی سالم اطراف و دندان‌های درگیر مولر اول و دوم، تحت بیهوشی عمومی انجام شد. توده استخوانی در مجموع با ابعاد ۲/۵×۳×۵ سانتی متر جهت بررسی هیستوپاتولوژیک به آزمایشگاه آسیب شناسی ارسال شد. (تصویر ۳) در بررسی نمونه ارسالی استخوان متراکم به صورت صفحات بزرگ و تراپیکول‌های نامنظم به همراه استئوبلاست‌های برجسته با هسته هایپرکروم و در اطراف استئوکلاست‌های چند هسته ای در استرومایی از بافت همبندی سست پر عروق و نواحی کانونی از خونریزی مشهود بود که در تطابق با تشخیص اولیه استئوبلاستومای کانوشنال بود.

کوچکتر از ۲ سانتی متر می‌باشد. از ویژگی‌های قابل تمایز دیگر این نئوپلاسم، تجمع اعصاب محیطی و ترشح پروستاگلندین می‌باشد.^(۸،۱۰) اسیفاینگ فیروما ضایعه ای بدون درد است که در آن پرولیفراسیون سلول‌های دوکی شکل فیروبلاستیک مشاهده می‌شود که در مقایسه با استئوبلاستوما مقادیر بیشتری فیبرکلاژن و مقادیر کمتری عروق خونی دارد.^(۷)

استئوسارکوما، مخصوصاً نوع اولیه آن، از تمام ضایعات ذکر شده شباهت بیشتری به استئوبلاستوما از نظر هیستوپاتولوژیک و رادیوگرافیک دارد و تشخیص افتراقی آن بسیار مشکل است. از نظر بالینی برخلاف استئوبلاستوما اختلال عصبی در ناحیه درگیر ایجاد می‌کند. همچنین از نظر هیستوپاتولوژیک مشاهده سلول‌های آتیپیک و تهاجم می‌تواند به تشخیص این ضایعه کمک کند.^(۴) اولین بار Ozturk و همکاران تحلیل ریشه در استئوبلاستوما فک تحتانی را گزارش کردند.^(۱۱) این گزارش دومین مورد از این دست می‌باشد و می‌تواند تشخیص افتراقی استئوسارکوم از استئوبلاستوما را با توجه به نمای رادیوگرافی دشوار کند.

تظاهرات رادیوگرافیک استئوبلاستوما غیر اختصاصی است ولی می‌تواند خوش خیم بودن ضایعه را نشان دهد. در صورت وسیع شدن تومور میتوان نازک شدن کورتکس را نیز مشاهده کرد.^(۲) در بیشتر موارد درد موضعی خفیف یک تظاهر بالینی شایع در استئوبلاستوما است که در ۸۷ درصد بیماران گزارش می‌شود.^(۶) در این گزارش نیز بیمار دارای درد در ناحیه درگیری بود.

مطالعه Gordon و همکاران^(۱۲) نشان دهنده شیوع ۵۹ درصدی استئوبلاستوما در مردان و ۴۱ درصدی در زنان می‌باشد. همچنین مندیل بیشتر از ماگزیلا درگیر این



تصویر ۳: تومور استخوانی به همراه دندان‌های خارج شده درگیر

بحث

در این مقاله به گزارش یک مورد نادر از بروز استئوبلاستوماى مندیل همراه با تحلیل ریشه پرداخته شد. بر طبق جستجو در منابع مرتبط، موارد محدودی از همراهی تحلیل ریشه با استئوبلاستوما موجود می‌باشد. استئوبلاستوما از لحاظ رادیوگرافیک بسیار شبیه به استئوئید استئوما، سمتوبلاستوما، سنترال اسیفاینگ فیروما و استئوسارکوما می‌باشد. سمتوبلاستوما توده ای منشا گرفته از دندان است و تحلیل ریشه همراه با آن مشاهده می‌شود ولی استئوبلاستوما منشا استخوانی دارد و ارتباطی با ریشه دندان دیده نمیشود. از نظر هیستوپاتولوژی سمتوبلاستوما از شبکه ای در هم پیچیده از توپرکل‌های مینرالیزه شده تشکیل شده که شبیه سمان است و همچنین ظاهر ائوزینوفیلیک دارد که در مقایسه با بازوفیلیک بودن استئوبلاستوما می‌تواند به افتراق این دواز هم کمک کند. درمان سمتوبلاستوما خروج دندان به همراه ضایعه متصل است در حالی که درمان سمتوبلاستوما برداشت ضایعه به همراه ۵ میلی متر مارژین استخوان سالم است. در صورتی که سمتوبلاستوما به صورت کامل برداشته شود ریسک عود بسیار پایینی دارد.^(۸)

مورد دیگری که شباهت زیادی به استئوبلاستوما دارد استئوئید استئوما است. این نئوپلاسم دارای ضایعات

شدن دندان می‌باشد و نمای یک عفونت دندان و یا استئومیلیت را می‌تواند داشته باشد. گزارش شده است که متعاقب رادیوترابی استئوبلاستوما می‌تواند به استئوسارکوما تغییر ماهیت دهد. بنابراین رادیوترابی نباید جزو درمان‌های اولیه استئوبلاستوما مد نظر قرار گیرد. لازم به ذکر است که در کل پیش آگهی استئوبلاستوما خوب است.^(۴۸) که این نتیجه مطابق با فالوآپ دو ساله ما از بیمار گزارش شده می‌باشد.

نتیجه گیری

استئوبلاستوما علیرغم نمای رادیوگرافی مشابه با دیگر نئوپلاسم‌های استخوانی، از لحاظ هیستوپاتولوژیک و رفتار بالینی تفاوت مشخصی دارد. تحلیل ریشه دندان در هر دو نوع ضایعات خوش خیم و بدخیم دیده می‌شود. گزارش این مورد از تحلیل ریشه همراه با استئوبلاستوما مندیبل می‌تواند بر دامنه تشخیص‌های احتمالی ما در مواجهه با این شرایط بیافزاید.

تشکر و قدردانی

از معاونت پژوهشی و فناوری دانشکده دندانپزشکی مشهد و همچنین کمیته تحقیقات دانشجویی دانشکده دندانپزشکی دانشگاه علوم پزشکی مشهد برای همکاری در تکمیل این مقاله کمال تشکر و قدردانی را داریم.

نئوپلاسم شده بود. سن ابتلا بین ۵ تا ۶۰ سال بود و بیشترین دامنه سنی درگیری در بازه ۵ تا ۳۰ سال ذکر شد.

Vinuth و همکاران^(۱۰) یک مورد تومور مهاجم استئوبلاستوما را در فک تحتانی گزارش کردند و با استفاده از ایمونوهیستوشیمی توانستند این نئوپلاسم را تشخیص دهند. نتایج آزمایش ایمونوهیستوشیمی آنها نشان داد که P53 و سیتوکراتین منفی بود و ایندکس Ki-67 برابر با ۷ درصد بود. در این بیمار بازگشت تومور بعد از جراحی گزارش نشده بود.

Smith و همکاران^(۱۳) در بررسی مقایسه ای بین استئوبلاستوما فک و سایر استخوان‌ها نتیجه گرفتند که با توجه به شباهت زیاد نمای کلینیکی، رادیوگرافی و هیستوپاتولوژی، هنگامی که ریشه دندان درگیر شود تشخیص آن با سمتوبلاستوما بسیار مشکل می‌باشد.

درمان برای تمام بیماران مبتلا به استئوبلاستوما، شامل جراحی به صورت ریسکشن محیطی با مارژین ۵ میلی متر از استخوان سالم اطراف و خارج کردن دندان‌های درگیر می‌باشد. در مواردی که نتیجه بررسی هیستوپاتولوژیک مؤید استئوسارکوم باشد، جراحی انجام شده باید به عنوان بیوپسی اینسیژنال تلقی شده و جراحی وسیعتر و شیمی درمانی به عنوان درمان تکمیلی مد نظر قرار گیرد.^(۴) در بسیاری از موارد استئوبلاستوما همراه با درد، تورم و لق

منابع

- Jaffe HL, Mayer L. An osteoblastic osteoid tissue-forming tumor of a metacarpal bone. Arch Surg 1932; 24(4):550-64.
- Lypka MA, Goos RR, Yamashita DD, Melrose R. Aggressive osteoblastoma of the mandible. Int J Oral Maxillofac Surg 2008; 37(7):675-8.
- Manjunatha BS, Sunit P, Amit M, Sanjiv S. Osteoblastoma of the jaws: report of a case and review of literature. Clin Pract 2011; 1(4):e118.
- Marx RE, Stern D. Oral and maxillofacial pathology: a rationale for diagnosis and treatment. Hanover Park, IL: Quintessence Publishing Co; 2012. P. 851-60.
- Borello ED, Sedano HO. Giant osteoid osteoma of the maxilla. Report of a case. Oral Surg Oral Med Oral Pathol 1967; 23(5):563-6.
- Damron T. Dahlin's bone tumors: general aspects and data on 10,165 cases. JBJS 2010; 92(12):2261.

7. Harrington C, Accurso BT, Kalmar JR, Iwenofu OH, Agrawal A, Allen CM, et al. Aggressive osteoblastoma of the maxilla: a case report and review of the literature. *Head Neck Pathol* 2011; 5(2):165-70.
8. Neville BW, Damm D, Allen CM, Bouquot JE. *Oral and maxillofacial pathology*. 4th ed. Philadelphia, PA: WB Saunders; 2015.
9. Pakravan AH, Shiva A. A rare case report of maxillary osteoblastoma in a 7-year-old child: case report. *Tehran Univ Med J* 2017; 75(2):152-7.
10. Vinuth DP, Agarwal P, Gadewar D, Dube G, Dhirawni R. A large multifocal aggressive osteoblastoma of mandible: an immunohistochemistry case study report. *J Dent Res Dent Clin Dent Prospects* 2014; 8(1):51-5.
11. Ozturk M, Ozec I, Aker H, Muslehiddinoglu A. Osteoblastoma of the mandible with root resorption: a case report. *Quintessence Int* 2003; 34(2):135-8.
12. Gordon SC, MacIntosh RB, Wesley RK. A review of osteoblastoma and case report of metachronous osteoblastoma and unicystic ameloblastoma. *Oral Surg Oral Med Oral Pathol Oral Radiol Endod* 2001; 91(5):570-5.
13. Smith RA, Hansen LS, Resnick D, Chan W. Comparison of the osteoblastoma in gnathic and extragnathic sites. *Oral Surg Oral Med Oral Pathol* 1982; 54(3):285-98.