

## گزارش یک مورد سنگ بزاقی با اندازه قابل توجه در مجرای غده تحت فکی

رزا مصطفوی طباطبایی<sup>۱</sup>، مجید صنعت خانی<sup>۲\*</sup>

<sup>۱</sup> دستیار تخصصی گروه بیماریهای دهان، فک و صورت، دانشکده دندانپزشکی، دانشگاه علوم پزشکی مشهد، مشهد، ایران

<sup>۲</sup> دانشیار گروه بیماریهای دهان، فک و صورت، دانشکده دندانپزشکی، دانشگاه علوم پزشکی مشهد، مشهد، ایران

تاریخ ارائه مقاله: ۹۷/۸/۲۶ - تاریخ پذیرش: ۹۷/۱۱/۱۴

### Report of a Giant Sialolith of Remarkable Size in Submandibular Duct

Rosa Mostafavi Tabatabaee<sup>1</sup>, Majid Sanatkhani<sup>2\*</sup>

<sup>1</sup> Resident in Oral and Maxillofacial Diseases Department, Faculty of Dentistry, Mashhad University of Medical Sciences, Mashhad, Iran

<sup>2</sup> Associate Professor, Department of Oral and Maxillofacial Diseases, Faculty of Dentistry, Mashhad University of Medical Sciences, Mashhad, Iran

Received: 17 November 2018; Accepted: 3 February 2019

**Introduction:** Sialolith known as salivary calculi or salivary stone is a calcified organic mass that obstructs salivary duct and may occur in main or accessory glands or ducts. Most of sialoliths (80-90%) happen in submandibular gland and size of the sialoliths is usually 5-10 mm. The sialolith is considered as an unusual size in case it is larger than 10-15 mm. The ones with the size of >15 mm in any dimension are regarded as giants and are rare. The aim of this study was to report a giant sialolith presenting with some clinical symptoms.

**Case report:** A 30-year old male patient presented to the oral and maxillofacial diseases department of outpatient clinic, Mashhad Faculty of dentistry with a history of submandibular swelling and pain in the left. In clinical examination, an exophytic lesion (nodular-like) was observed in the lingual area of lower incisors. The lesion measured 34×18 mm and extended from distal left lower incisor to the midbuccal of left lower second premolar. The lesion texture was hard with a smooth mucosal surface. Cone beam computed tomography revealed a large radiopaque mass in the floor of mouth. The sialolith was surgically removed.

**Conclusion:** Infection of the submandibular salivary gland might be due to stasis of salivary flow associated with stone formation in saliva gland or duct. In order to rule out the diagnosis of sialolith, the dentist should use bimanual palpation from the posterior area of salivary duct to the anterior part. Proper diagnosis and evaluation result in suitable treatment.

**Key words:** Bimanual palpation, Sialolith, Submandibular duct, Submandibular gland.

\*Corresponding Author: Sanatkhanim@mums.ac.ir

J Mash Dent Sch 2019; 43(2): 209-16.

### چکیده

**مقدمه:** سیالولیت که همان سنگ بزاقی نامیده می شود یک ماده آلی کلسیفیه است که باعث انسداد داخل مجرای غده بزاقی می شود و ممکن است در هر کدام از غدد اصلی و فرعی یا مجاری آنها تشکیل شود. بیشترین سنگ در غدد بزاقی در غده تحت فکی دیده می شوند. اندازه سیالولیت‌ها معمولاً بین ۵ تا ۱۰ میلی‌متر هستند. سیالولیت‌های بالای ۱۵ میلی‌متر به عنوان اندازه غیرنرمال و بالای ۳۰ میلی‌متر، سنگ غول پیکر در نظر گرفته می شوند، که نادر هستند. هدف این مطالعه گزارش یک مورد سیالولیت بزرگ با اندازه قابل توجه همراه با بعضی علائم بالینی بوده است.

**گزارش مورد:** آقای ۳۰ ساله با شکایت از درد و ناراحتی و تورم یکطرفه در کف دهان، که یک هفته قبل از مراجعه شروع شده بود، به بخش بیماریهای دهان، فک و صورت دانشکده دندانپزشکی مشهد، مراجعه داشت. در نمای بالینی، یک ضایعه آگزوفیتیک به صورت ندولر در ناحیه لینگوآل دندانهای قدامی پایین با اندازه ۳۴×۱۸ میلی متر از محاذات دیستال دندان ۱ پایین تا میدباکال دندان ۵ پایین سمت چپ با قوام سخت و سطح مخاطی صاف دیده می شد. در تصاویر CBCT توده رادیوپاک بزرگ در کف دهان مشاهده می شد. در نهایت سیالولیت به روش جراحی داخل دهانی خارج گردید.

**نتیجه گیری:** دندانپزشک باید برای رد سنگ غده بزاقی، روش معاینه با استفاده از لمس دو دستی در مسیر خلف به قدام در امتداد مسیر مجرای درگیر را فرا گیرد تا با تشخیص و ارزیابی صحیح و درست، هر چه سریع تر به درمان صحیح دست یابد.

\* مولف مسؤول، نشانی: مشهد، میدان پارک، دانشکده دندانپزشکی، گروه بیماری های دهان، تلفن: ۰۹۱۵۳۱۱۴۳۸۶

E-mail: Sanatkhanim@mums.ac.ir

**کلمات کلیدی:** سنگ بزاقی، غده تحت فکی، مجرای تحت فکی، لمس دو دستی. مجله دانشکده دندانپزشکی مشهد / سال ۱۳۹۸ دوره ۴۳ / شماره ۲: ۱۶-۲۰۹.

## مقدمه

سیالولیت که همان سنگ بزاقی نامیده می شود یک ماده آلی کلسیفیه است که باعث انسداد داخل مجرای غده بزاقی می شود و می تواند در هر کدام از غدد اصلی یا فرعی یا مجاری آنها اتفاق بیفتد، ولی معمولاً یک غده را درگیر می کند. شرایط مکانیکی کمک کننده به سرعت پایین جریان بزاق و خصوصیات فیزیکوشیمیایی ترشح غده، هر دو به تشکیل هسته مرکزی برای کلسیفیکاسیون و رسوب نمک های کلسیم و فسفات کمک می کنند. با توجه به محتوا و میزان رسوب معدنی، میزان اسیته سنگ ها متفاوت است. حدود ۲۰ درصد سنگ های غده تحت فکی و ۵۰ درصد از سنگ های غده پاروتید، به صورت کم کلسیفیه هستند که این مسأله از نظر کلینیکی با اهمیت است چراکه از طریق گرافی شناسایی نمی شوند.<sup>(۱،۲)</sup>

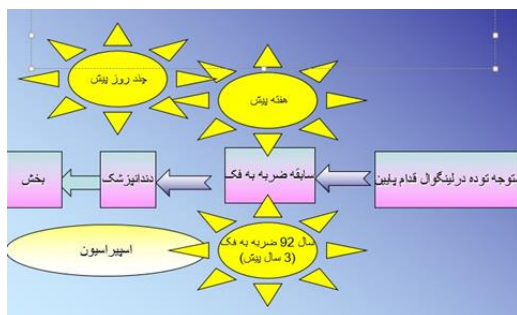
بیشترین سنگها در غدد بزاقی در غده تحت فکی (حدود ۸۰ تا ۹۰ درصد سیالولیت ها) دیده می شوند.<sup>(۱-۴)</sup> ۵ تا ۱۵ درصد در غده پاروتید و تنها ۱ تا ۵ درصد در غده زیربانی مشاهده می شوند. در حدود ۲۲ درصد موارد، سنگ های غده تحت فکی متعدد هستند. عواملی از جمله مسیر پریپیچ و خم مجرای وارزون، موقعیت غده تحت فکی که آن را مستعد استاز بزاق می کند، طبیعت موکویید ترشحات این غده و سطوح بالای کلسیم و فسفات باعث می شوند که تشکیل سنگ بزاقی در غده تحت فکی شایع تر باشد. ترشحات غدد تحت فکی و پاروتید به تحریک اعصاب وابسته است و وقتی تحریک عصب وجود نداشته باشد، ریسک تشکیل سنگ بزاقی افزایش می یابد.<sup>(۹-۳-۱)</sup>

۳۰ درصد سنگ های غده تحت فکی در نزدیکی خروجی مجرا، ۲۰ درصد در قسمت وسط، ۳۵ درصد در ناحیه خمیدگی مجرا در جایی که به سمت قسمت خلف عضله مایلوهیوئید می رود و ۱۵ درصد در هیلوم و بافت غده ایجاد می شود. اندازه سیالولیت ها معمولاً بین ۵ تا ۱۰ میلیمتر است. همه سیالولیت های بالای ۱۰ میلیمتر، به عنوان اندازه غیرنرمال محسوب می شوند و در صورتی که سایز بالاتر از ۱۵ میلی متر داشته باشند به عنوان سنگ غول پیکر در نظر گرفته می شوند و نادر هستند.<sup>(۱۱-۱۰-۳)</sup>

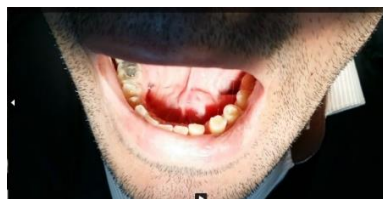هر چند سنگ های بزاقی بزرگ هم در درون غده و هم در مجرای آن گزارش شده اند، اما سیالولیت های بالای ۳۰ mm بسیار نادر هستند.<sup>(۱۲-۱۱-۵)</sup> تاکنون تنها ۱۶ مورد در مقالات گزارش شده است که سایز تا ۳/۵ سانتی متر داشته اند و ۹۴ درصد آنها در غده تحت فکی بوده اند.<sup>(۵)</sup> اولین سنگ بزاقی با اندازه غیرمعمول در سال ۱۹۴۲ توسط Meyers<sup>(۲)</sup> به اندازه ۵۰ میلیمتر و سه سال بعد در سال ۱۹۴۵ توسط Mustard<sup>(۳)</sup> به اندازه ۵۶ میلیمتر گزارش گردید. Rai و همکاران<sup>(۴)</sup>، بزرگترین سنگ بزاقی به اندازه ۷۲ میلیمتر را گزارش کردند.

## گزارش مورد

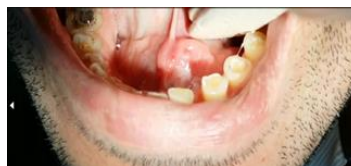آقای ۳۰ ساله با شکایت از درد در هنگام لمس و جویدن غذای سرد از ۲ سال پیش و همچنین درد و ناراحتی و تورم یکطرفه در کف دهان، که از یک هفته پیش از مراجعه شروع شده بود، بدون سابقه هیچگونه بیماری سیستمیک، با سابقه تروما و ضربه به قدام فک و شکستن دندان ۲ چپ بالا و جابجایی دندانهای ۱ و ۲ چپ پایین به کلینیک دندانپزشکی مراجعه داشت. (تصویر ۱-الف و ب)



تصویر ۲: خلاصه ای از تاریخچه بیمار

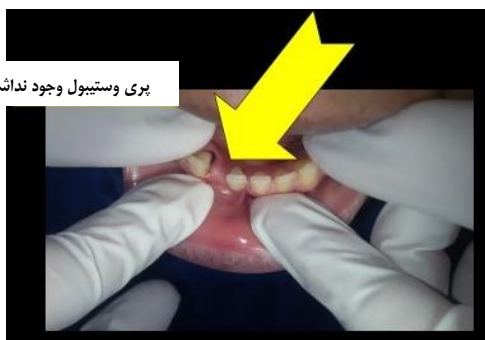

تصویر ۱-الف: نمای بالینی از برجستگی یک طرفه مختصر ایجاد شده در کف دهان



تصویر ۱-ب: همان نما از نزدیک

بیمار عنوان می کرد که نتیجه آسپیراسیون از ضایعه توسط دندانپزشک قبلی، خارج شدن چرک و خون بوده است. به منظور بررسی بیشتر، معاینات بالینی از بیمار به عمل آمد. در معاینات کلینیکی بیمار، در سطح لینگوال و باکال قدام فک پایین هیچگونه اتساع استخوانی مربوط به ضایعه دیده نشد و پری وستیبول هم وجود نداشت. (تصویر ۳)

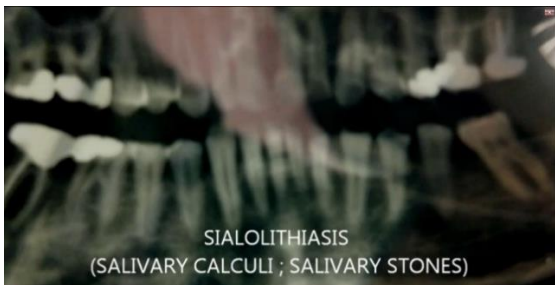

تصویر ۳: پری وستیبول دیده نشد.

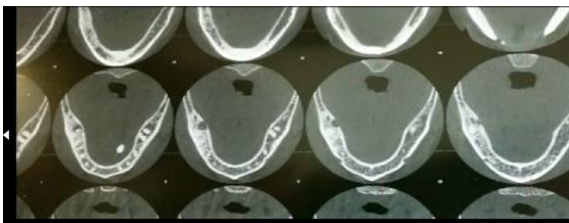
هیچ گونه علامتی از فیستول یا زخم مشاهده نشد. بیمار در حین لمس درد خفیفی را اظهار می نمود. در بررسی مجرای وارتون ترشح چرک مشاهده نشد. بیمار سابقه اندکی از تورم حین غذا خوردن در زمان عفونت غده بزاقی را ذکر می نمود که البته این امر ناراحتی خاصی برای بیمار ایجاد نکرده بود و بعد از رفع عفونت، تورم، نسبتاً از بین رفته

ضایعه اگزوفیتیک بصورت ندولر در ناحیه لینگوال دندانهای قدامی پایین با اندازه ۱۸ در ۳۴ میلی متر از دیستال دندان ۱ پایین تا میدباکال دندان ۵ پایین سمت چپ کف دهان دیده می شد که در لمس قوام سخت و سطح مخاطی صاف داشت. این ضایعه از مدخل مجرای بزاقی تحت فکی سمت چپ تا ۱۶ میلی متر به سمت خلف همان طرف در کف دهان بصورت یکطرفه گسترش یافته بود. بیمار در حین غذا خوردن درد داشت و طبق اظهارات بیمار هفته گذشته ترشح چرک از کف دهان داشت. رادیوگرافی CBCT، O.P.G، آنتی بیوتیک و آسپیراسیون از اقداماتی بود که توسط دندانپزشک قبلی انجام شده بود اما تشخیصی تحت عنوان سنگ بزاقی گذاشته نشده بود و بهبودی هم حاصل نشده بود. (تصویر ۲)

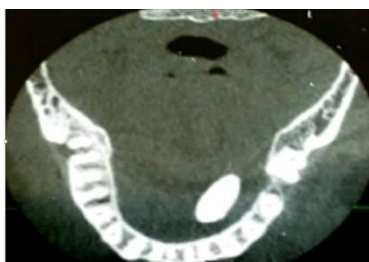"کو آموکسی کلاو" هر ۶ ساعت)، استفاده از دهانشویه آنتی سپتیک و بی حس کننده موضعی "دیفن هیدرامین" در صورت سوزش محل جراحی، داده شد. توده سنگ بزاقی خارج شده به رنگ زرد کرمی با اندازه  $۳۲ \times ۱۶$  میلی متر بود. (تصویر ۶-ب) پس از یک هفته جراحی سنگ مجرای غده بزاقی، بیمار احساس راحتی هنگام غذا خوردن و رفع مشکلات قبلی را ذکر می نمود.



تصویر ۴-الف: رادیوگرافی پانورامیک از سنگ که توسط دندانپزشک قبلی تجویز شده بود



تصویر ۴-ب: نمای اکزیال تصاویر CBCT



تصویر ۴-ج: نمای اکزیال تصاویر CBCT

بود. گرافی O.P.G سوپرایمپوزیشن سنگ در ناحیه پرمولرهای سمت چپ بیمار را نشان می دهد. (تصویر ۴-الف)

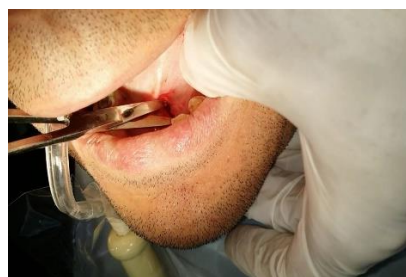در برش اکلوژالی CBCT، سنگ بزاقی به ابعاد  $۳۲ \times ۱۶$  میلی متر در کف دهان به راحتی قابل مشاهده بود. (تصویر ۴-ب و ج) سنگ در نزدیک دهانه مجرا بود. خارج نمودن سنگ از طریق جراحی داخل دهانی به این صورت بود که ابتدا برای برجسته تر شدن محل دقیق جراحی و سنگ به کمک انگشت اشاره چپ، ناحیه تحت فکی چپ بیمار مختصری فشار داده شد و سپس با دست راست به وسیله تیغه بیستوری در کف دهان بیمار برشی به اندازه ۱ سانتی متر در موازات سنگ روی مجرای وارتون سمت چپ داده شد. پس از پیدا شدن محل سنگ متعاقب برش مجرا با فشار مداوم همان انگشت از خارج دهان به روی دیستال (خلف) سنگ، سعی به خروج سنگ از مجرا نمودیم. (تصویر ۵-الف) در ادامه کار با کمک پنس جراحی بسته کمی دهانه مجرا را گشاد نمودیم تا سنگ بهتر خارج شود. در ادامه کار جهت باز کردن و گشاد نمودن بیشتر دهانه مجرا، پنس جراحی بسته وارد دهانه مجرای وارتون شد و سپس پنس را که داخل مجرا شده بود باز نموده و با این کار دهانه مجرا بزرگتر شد، سپس پنس بسته به داخل مجرا به سمت جلو هل داده شد تا به سنگ مجرای بزاقی رسیدیم و پس از برخورد به سنگ پنس را باز نموده، آن را با پنس گرفته و از مجرا خارج نمودیم. (تصویر ۵-ب) در هنگام خروج سنگ، هیچ گونه چرکی خارج نشد. (تصویر ۶-الف) برای اطمینان از عدم باقیماندن خرده سنگها، چندین بار مجرا با لمس دو دستی چک شد. داخل مجرا با نرمال سالین جهت خروج هر گونه خرده سنگ، شستشو داده شد و در نهایت ناحیه جراحی شده بخیه غیرقابل جذب زده شد. دستور ادامه مصرف آنتی بیوتیک (مصرف

### بحث

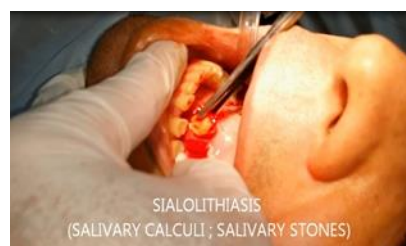تعیین شیوع حقیقی سنگهای بزاقی مقداری مشکل می باشد، به علت اینکه در بسیاری از موارد آنها بدون علامت هستند و یا فقط به روش میکروسکوپی کشف می شوند. طبق تحقیقات انجام شده، ایجاد سیالولیت ها، ثانویه به سیالادنیت انسدادی مزمن می باشد. دو گروه از فاکتورهای ایجاد سنگ بزاقی وجود دارد که شامل عوامل بوجود آورنده احتباس بزاق و ترکیب بزاق می باشد. مواردی نظیر بی نظمی های مجرا، التهاب موضعی، دهیدراتاسیون، داروهای دیورتیک و آنتی کولینرژیک ها، از فاکتورهایی هستند که باعث احتباس بزاقی می شوند و موارد اشباع کلسیم و نقص در بازدارنده های کریستالی شدن مانند فیتات جزو فاکتورهای ترکیب بزاق هستند. نکته جالب و مهم دیگر این است که عفونت باکتریایی خود نیز باعث تحریک ساخت تشکیل سنگ و اشباع بیش از حد بزاق از طریق pH کلسیم فسفات می شود.<sup>(۱)</sup>

سنگ های بزاقی از مواد ارگانیک و غیر ارگانیک تشکیل شده اند و بیشتر در مردان با سن متوسط ۴۰/۵ سالگی در غده تحت فکی دیده می شوند. میزان عود سنگ بزاقی حدود ۲۰ درصد گزارش شده است. عواملی از جمله مسیر پریپیچ و خم در مجرای وارنون، سطوح بالای کلسیم فسفات و موقعیت غده، طبیعت موکویید زیاد ترشحات، غده تحت فکی را مستعد استاز بزاق می کند.<sup>(۸و۵و۸)</sup>

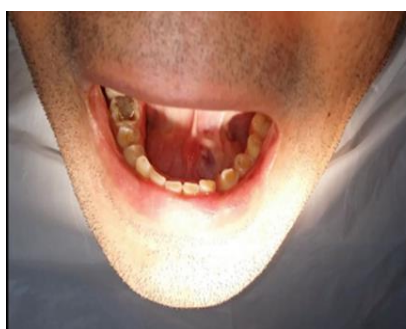مکانیسم دقیق تشکیل سنگ هنوز اثبات نشده ولی تصور می شود به دلیل عدم فعالیت ترشحی، میکروکلکولوس ها به مرور زمان در مجاری بزاق تشکیل می شوند.<sup>(۹و۱)</sup> همان طور که می دانیم یکی از علائم سنگهای بزاقی تورم حاد متناوب می باشد که شدت علائم بسته به میزان انسداد و حضور عفونت ثانویه است. معمولاً



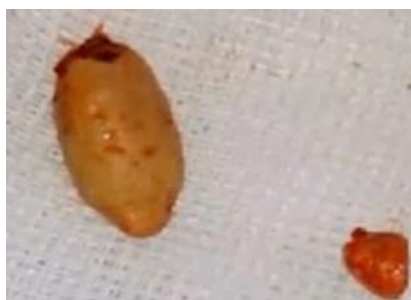تصویر ۵-الف: باز کردن دهانه مجرا



تصویر ۵-ب: خارج کردن سنگ بزاقی



تصویر ۶-الف: نمای اکلوزالی فوتوگرافی از بیمار بعد از خارج کردن سنگ بزاقی



تصویر ۶-ب: نمای سنگ خارج شده با اندازه قابل توجه همراه با یک تکه سنگ بزاقی کوچک

اکلوزال سیالولیت‌های مجرای تحت فکی معمولاً استوانه‌ای و حدود خارجی آنها بسیار صاف است و سیالولیت‌های ناحیه هیلوس (ناف) غده تحت فکی تمایل به اندازه بزرگتر و شکل نامنظم تر دارند.<sup>(۱)</sup>

از آنجایی که برای بیمار قبلاً O.P.G و CBCT تهیه شده بود، ما از گرافی مجدد اکلوزال صرف نظر کردیم. در ضمن نمای رادیوآپک ضایعه به خوبی در برش آگزینال تصویر سی بی سی تی دیده می‌شد.

برای ارزیابی ساختارهای کلسیفیه کوچکتر، استفاده از CT و CBCT توصیه می‌شود، زیرا نسبت به رادیوگرافیهای ساده ده برابر حساس تر هستند،

در نتیجه برای بیشتر سنگهای کم کلسیفیه که در رادیوگرافی‌های معمول قابل مشاهده نیستند، استفاده می‌شوند.

سیالولیت‌ها باید از فلبولیت‌ها و کلسیفیکاسیون‌های دیستروفیک گره‌های لنفوی افتراق داده شوند. موارد کلسیفیه از جمله فلبولیت، لنفادنوپاتی کلسیفیه گردنی و آترواسکلروز شریان لینگوال هم در این گرافی‌ها دیده می‌شود. اهمیت تشخیص صحیح فلبولیت‌ها به علت شناسایی یک ضایعه عروقی احتمالی مانند همانژیوم می‌باشد و اگر انجام عمل جراحی مد نظر است، این موضوع بسیار اهمیت دارد.

درد و تورم غده بزاقی همراه باعث می‌شود که سیالولیت را از سایر کلسیفیکاسیون‌های بافت نرم از جمله کلسیفیکاسیون لنف‌نودها که بدون علامت هستند، افتراق دهیم و اگر تشخیص واضح نبود می‌توان از سیالوگرام استفاده کرد.

سیالولیت‌های ساب مندیبل معمولاً به صورت منفرد رخ می‌دهند. اگر بیش از یک سیالولیت وجود داشته باشد، معمولاً آنها در امتداد یک خط قرار می‌گیرند، در حالیکه

با خوردن غذا تورم غده بزاقی شروع می‌شود. بیمار ما تورم متناوب و تورم همراه با غذا خوردن را ذکر نکرد.

در موارد مزمن، فیستول و مجرای سینوسی یا زخم بر روی محل سنگ ممکن است دیده شود که مجدداً در بیمار ما هیچکدام از موارد ذکر شده دیده نشد. بیماران اغلب تاریخچه‌ای از شروع ناگهانی و تورم و درد دارند، که این مسأله در مورد بیمار ما هم صدق می‌کرد ولی تاریخچه‌ای از تورم متناوب را ذکر نمی‌کرد یا حداقل به خاطر نمی‌آورد.

روشهای تصویری و کلینیکی متنوعی برای تشخیص سنگ وجود دارد.<sup>(۱،۲و۳)</sup> رادیوگرافی برای تشخیص سنگهای بزاقی، کمک کننده است و مزیت آن این است که ارزان و در دسترس می‌باشد و حداقل اکسپوزر را به همراه دارد.<sup>(۱)</sup> همچنین به علت اینکه سنگ‌های کوچک با کلسیفیکاسیون کم ممکن است به راحتی قابل تشخیص نباشند استفاده از رادیوگرافی اکلوزال با زاویه ۹۰ درجه از کف دهان توصیه می‌شود. همانطور که می‌دانیم برای ارزیابی مقدماتی این بیماران، ابتدا سفارش رادیوگرافی‌های ساده از جمله O.P.G و PA جهت بررسی سنگ‌های غده بزاقی لازم می‌باشد.<sup>(۴و۵)</sup>

گاهی اوقات این سنگها در تصاویر PA به صورت سوپرایمپوز شده روی آپکس پرمولر و مولر مندیبل مشاهده می‌شوند. همچنین می‌دانیم به علت اینکه گرافی اکلوزال، کف دهان را بدون اورلپ شدن مندیبل بر روی آن نشان می‌دهد، بهترین رادیوگرافی برای مشاهده سنگ‌های قسمت دیستال مجرای وارتون، نمای اکلوزال استاندارد مندیبل با استفاده از نصف زمان اکسپوزر طبیعی می‌باشد. سنگهایی که در موقعیت خلفی تری قرار دارند به بهترین نحو در رادیوگرافی‌های لترال ابلیک یا بر روی تصاویر پانورامیک قابل رؤیت هستند.<sup>(۲)</sup> توجه شود که در نمای

تحت فکی بود. همچنین در یک مورد دیگر سنگ غده بزاقی با اندازه ۱۶ و ۲۹ میلیمتر را به ترتیب در مجرای غده پاروتید و تحت فکی بیمار ۱۵ و ۷۸ ساله گزارش شده است که اندازه سنگ در کیس آنها کوچکتر از کیس مطرح شده ما بود.<sup>(۳)</sup>

دو کیس که تقریباً اندازه سنگ آنها مشابه سنگ بزاقی کیس بیمار ما بود، در مجرای غده تحت فکی با اندازه ۳۵ میلیمتر در بیمار ۴۹ ساله و با اندازه ۳۶ میلیمتر در بیمار ۴۸ ساله گزارش گردید.<sup>(۳)</sup> که نسبت به بیمار گزارش شده در این مقاله سن بالاتری داشتند.

درمانهای متنوعی بر طبق سایز و محل سنگ وجود دارد.<sup>(۵)</sup> به طور کلی، درمان سیالولیت‌ها در مرحله حاد اصولاً حمایتی است. درمان استاندارد در طول این فاز شامل تجویز ضد دردها، هیدراتاسیون، آنتی بیوتیک و در صورت لزوم تجویز ضد تب می باشد. محرکهای ترشح بزاق، ماساژ و گرما روی ناحیه مبتلا هم ممکن است مفید باشد. سنگ های نزدیک مدخل مجرا را اغلب می توان به صورت داخل دهانی با دوشیدن غده خارج نمود، ولی سنگهای عمیق تر به مداخله با جراحی معمول یا سیالو اندوسکوپی نیاز دارند.<sup>(۵و۲)</sup>

### نتیجه گیری

در تشخیص افتراقی توده های کف دهان، مواردی از جمله رانولا، موکوسل، تومورهای غدد بزاقی، تومورهای مزانشیمال، درموئید سیست، اپی درموئید سیست، تومورهای متاستاتیک، سنگ مجرا و غده بزاقی را باید در نظر گرفت.

همچنین دندانپزشک برای رد تشخیص سنگ غده بزاقی، باید روش معاینه با استفاده از لمس دو دستی در مسیر خلف به قدام در امتداد مسیر مجرای درگیر را نیز فرا گیرد تا با

فلبولیت ها معمولاً متعدد هستند و نحوه توزیع خوشه ای آنها بیشتر به صورت تصادفی و نامنظم است.<sup>(۲)</sup> در صورت باقیماندن سنگ و عدم جراحی آن، کلسیفیکاسیون و رسوب مواد مختلف آهکی ادامه یافته و در نهایت به یک سنگ بزرگ تبدیل می شود. سیالولیت ها می توانند باعث انسداد مجرا شده و به خاطر کاهش جریان بزاق باعث عفونت رتروگرید شوند. علائم بالینی سنگ غده بزاقی شامل درد و تورم متناوب هنگام غذا خوردن است و در صورت اضافه شدن میکروارگانیسم های پاتوژن، درد و تورم همراه با عفونت و خروج چرک می باشد. این عوارض در سنگ های با اندازه بزرگ شایع تر می باشند.<sup>(۱و۲)</sup>

طبق مقالات، اندازه های متنوعی برای سنگهای بزاقی گزارش شده است. معمولاً اندازه این سنگها زیر ۱۰ میلیمتر است. سنگهای با اندازه بزرگتر از ۱۵ میلیمتر در هر بعدی جز سنگهای با اندازه غیرمعمول و خیلی بزرگ محسوب می شوند و سنگهای با اندازه بیشتر از ۳۰ میلیمتر نادر هستند.<sup>(۱۱و۱۰و۳)</sup>

بر طبق یک مقاله مروری در سال ۲۰۱۵ تنها ۱۶ مورد سنگ بزاقی در مقالات انگلیسی زبان که اندازه شان تا ۳۵ میلیمتر بود و ۹۴ درصد آنها در غده تحت فکی بوده اند، گزارش شده است.<sup>(۵)</sup> اولین سنگ بزاقی با اندازه غیرمعمول در سال ۱۹۴۲ توسط Meyers<sup>(۲)</sup> به اندازه ۵۰ میلیمتر و سه سال بعد در سال ۱۹۴۵ توسط Mustard<sup>(۱۳)</sup> به اندازه ۵۶ میلیمتر گزارش گردید. بزرگترین سنگ بزاقی با اندازه ۷۲ میلیمتر گزارش گردید.<sup>(۱۴)</sup>

در یک مطالعه اخیر، سنگ غده بزاقی با اندازه ۱۵ میلیمتر در مجرای غده پاروتید بیمار ۵۸ ساله گزارش شد که این سنگ از سنگ غده بزاقی کیس مورد نظر ما کوچکتر بود و البته از لحاظ محل نیز با هم فرق داشتند. کیس آنها در مجرای غده پاروتید و کیس مورد نظر ما در مجرای غده

تشخیص صحیح و درست، هر چه سریع تر به درمان صحیح

دست یابد.

### تشکر و قدردانی

در پایان از کلیه کادر محترم دفتر مجله دانشکده  
دندانپزشکی مشهد، جهت تلاش برای ارتقاء کیفیت مقاله  
کمال تشکر را داریم.

### منابع

- Glick M. Burket's oral medicine. 12<sup>th</sup> ed. Shelton, USA: People's Medical Publishing; 2015. P. 233-5.
- White SC, Pharoah MJ. Oral radiology: principles and interpretation. 7<sup>th</sup> ed. New York: Elsevier Health Sciences; 2014. P. 529-33.
- Mathew Cherian N, Vichattu SV, Thomas N, Varghese A. Wharton's duct sialolith of unusual size: a case report with a review of the literature. Case Rep Dent 2014; 2014:373245.
- Singhal A, Singhal P, Ram R, Gupta R. Self-exfoliation of large submandibular stone-report of two cases. Contemp Clin Dent 2012; 3(Suppl 2):S185-7.
- Fefar AD, Jivani PS, Mehta MR, Khavdu PJ, Mistry SN, Dodia MN. A huge salivary calculi of the submandibular gland: a case report with the review of literature. J Med Res 2015; 1(1):5-7.
- Siddiqui SJ. Sialolithiasis: an unusually large submandibular salivary stone. Br Dent J 2002; 193(2):89-91.
- Goyal L, Salim M, Saini S. Rare giant submandibular gland calculus: a case report. J Evol Med Dent Sci 2013; 2(45):8823-26.
- Leung AK, Choi MC, Wagner CA. Multiple sialoliths and a sialolith of unusual size in the submandibular duct. Oral Surg Oral Med Oral Pathol Oral Radiol Endod 1999; 87(3):331-3.
- Emegoakor CD, Chianakwana GU, Ugonado MC, Madubogwu CI, Ilbachie IB, Akam AC. An unusually large submandibular gland stone. A case report. Nigerian J Surg 2009; 12(15):15-7.
- Rice DH. Salivary gland disorders: neoplastic and non-neoplastic. Med Clin North Am 1999; 83:197-218.
- Ledesma-Montes C, Garcés-Ortíz M, Salcido-García JF, Hernández-Flores F, Hernández-Guerrero JC. Giant sialolith: case report and review of the literature. J Oral Maxillofac Surg 2007; 65(1):128-30.
- Paul D, Chauhan SR. Salivary megalith with a sialo-cutaneous and a sialo-oral fistula: a case report. J Laryngol Otol 1995; 109(8):767-9.
- Mustard TA. Calculus of unusual size in Wharton's duct. Br Dent J 1945; 79(2):129.
- Rai M, Burman R. Giant submandibular sialolith of remarkable size in the comma area of Wharton's duct: a case report. J Oral Maxillofac Surg 2009; 67(6):1329-32.
- Marchal F, Kurt AM, Dulguerov P, Lehmann W. Retrograde theory in sialolithiasis formation. Arch Otolaryngol Head Neck Surg 2001; 127(1):66-8.