

مطالعه اثرات حمایتی عصاره آبی-الکلی خارخاسک و ویتامین C بر تغییرات ناشی از سیکلوفسفامید در تخمدان رت

آناهیتا رضائی^{۱*}، میثم روزبه^۲، سعد گورانی نژاد^۳، حسین نجف زاده ورزی^۴، سید رضا فاطمی طباطبایی^۴، مهدی پورمهدی بروجنی^۵

۱. گروه پاتوبیولوژی، دانشکده دامپزشکی، دانشگاه شهید چمران اهواز، اهواز
۲. دانشکده دامپزشکی، دانشگاه شهید چمران اهواز، اهواز
۳. گروه علوم درمانگاهی، دانشکده دامپزشکی، دانشگاه شهید چمران اهواز، اهواز
۴. گروه علوم پایه، دانشکده دامپزشکی، دانشگاه شهید چمران اهواز، اهواز
۵. گروه بهداشت و صنایع غذایی، دانشکده دامپزشکی، دانشگاه شهید چمران اهواز، اهواز

دریافت: ۱۳ دی ۹۱ پذیرش: ۲ اردیبهشت ۹۲

چکیده

مقدمه: داروی سیکلوفسفامید از دسته عوامل آلکیل کننده است که در درمان بسیاری بیماری‌ها استفاده می‌شود. این دارو تأثیرات تخریبی قابل توجهی بر روی تخمدان‌ها دارد. خارخاسک دارای ساپونین‌های استروئیدی می‌باشد و لذا از زمان‌های قدیم این گیاه به عنوان تحریک کننده جنسی استفاده می‌گردد. هدف از این تحقیق بررسی اثرات گیاه خارخاسک در رت‌های ماده بالغی بود که تحت درمان با سیکلوفسفامید قرار گرفته بودند.

روش‌ها: ۴۸ سر موش صحرانی ماده نژاد ویستار به شش گروه تقسیم شدند. گروه اول فقط سرم فیزیولوژی گروه‌های ۲، ۳ و ۵ سیکلوفسفامید (۳۰ mg/kg)، دو بار در هفته، هفت هفته، گروه ۳ علاوه بر سیکلوفسفامید، عصاره هیدروالکلی خارخاسک (۱۰ mg/kg) دو بار در هفته، ده هفته، گروه ۴ فقط عصاره گیاهی، گروه ۵ علاوه بر سیکلوفسفامید، ویتامین C (۸۰ mg/kg) دو بار در هفته، هفت هفته) و گروه ۶ فقط ویتامین C دریافت نمودند. پس از پایان آزمایش در هر گروه خونگیری و پس از کالبدگشایی، از تخمدان نمونه جهت بررسی پاتولوژی گرفته شد. مقدار استروژن سرم اندازه‌گیری شد.

یافته‌ها: بررسی‌های هیستوپاتولوژی بیانگر کاهش معنی‌دار تعداد فولیکول‌ها در گروه سیکلوفسفامید بود. مقدار استروژن سرم نیز در این گروه در مقایسه با سایر گروه‌ها کاهش معنی‌دار نشان داد. تعداد فولیکول‌ها در گروه ۳ و ۵ به میزان قابل توجهی افزایش یافت. مقدار استروژن نیز در این دو گروه افزایش را نشان داد.

نتیجه‌گیری: بر اساس نتایج به دست آمده عصاره تریبولوس ترسترسیس نیز همانند ویتامین C اثرات تخریبی سیکلوفسفامید بر تخمدان را تا حدود زیادی برطرف نموده است.

واژه‌های کلیدی: سیکلوفسفامید، تخمدان، تریبولوس ترسترسیس، ویتامین C، استروژن

مقدمه

متابولیسم در کبد به عنوان یک عامل آلکیلاسیون عمل می‌کند. این دارو دارای کاربردهای کلینیکی فراوان در درمان سرطان‌های مختلف، لوسمی‌های حاد و مزمن، لنفوم‌های بدخیم مثل بیماری هوچکین و بیماری‌های خودایمن مثل آرتریت روماتوئید می‌باشد. همچنین دارای اثرات سمی بر سلول‌های بدن به ویژه در ارگان‌های جنسی بوده که یکی از

سیکلوفسفامید یک داروی ضد سرطان است که بعد از

a.rezaie@scu.ac.ir
rezaie20a@yahoo.com
www.phypha.ir/ppj

* نویسنده مسئول مکاتبات:

وبگاه مجله:

پرورش یافتند. در طول آزمایش موش‌ها توسط غذای آماده به فرم پلت و آب آشامیدنی شهر اهواز تغذیه شدند. یک هفته پس از خریداری آن‌ها به منظور عادت کردن به وضعیت جدید، مطالعه آغاز گردید. موش‌ها به طور تصادفی به ۶ گروه ۸ تایی (کنترل، سیکلوفسفامید، سیکلوفسفامید به همراه خارخاسک، خارخاسک، سیکلوفسفامید به همراه ویتامین C و ویتامین C) تقسیم بندی شدند. اصول و ملاحظات اخلاقی در کار با حیوانات آزمایشگاهی در این مطالعه مورد تایید دانشکده دامپزشکی دانشگاه شهید چمران قرار گرفت و دقیقاً رعایت شد.

گروه کنترل، سرم فیزیولوژی را به میزان ۰/۲ میلی لیتر از طریق داخل صفاقی^۱ دو بار در هفته به مدت هفت هفته، گروه سیکلوفسفامید، محلول آبی این دارو را به میزان ۳۰ میلی گرم در کیلوگرم وزن بدن، دو بار در هفته به مدت هفت هفته به صورت داخل صفاقی، گروه سیکلوفسفامید به همراه خارخاسک، محلول آبی سیکلوفسفامید را به صورت داخل صفاقی، دو بار در هفته به مدت هفت هفته و عصاره هیدروالکلی خارخاسک را به میزان ۱۰ میلی گرم در کیلوگرم وزن بدن، دو بار در هفته به مدت ده هفته (دو هفته قبل از شروع تزریق سیکلوفسفامید و یک هفته بعد از اتمام تزریق سیکلوفسفامید) به صورت خوراکی دریافت نمودند. گروه خارخاسک عصاره هیدروالکلی این گیاه را به میزان ۱۰ میلی - گرم در کیلوگرم به صورت خوراکی به مدت ده هفته و دو بار در هفته مشابه گروه قبل دریافت نمودند. گروه سیکلوفسفامید به همراه ویتامین C، محلول تزریقی سیکلوفسفامید را به میزان ۳۰ میلی گرم در کیلوگرم، دو بار در هفته به مدت هفت هفته به صورت داخل صفاقی و محلول آبی ویتامین C به میزان ۱۰۰ میلی گرم در کیلوگرم دو بار در هفته به مدت هفت هفته به صورت داخل صفاقی دریافت نمودند. گروه ویتامین C نیز ویتامین C را به میزان ۱۰۰ میلی گرم در کیلوگرم دو بار در هفته به صورت داخل صفاقی دریافت کردند.

در روز ۴۹ به ترتیب موش‌های گروه کنترل، سیکلوفسفامید، سیکلوفسفامید + ویتامین C و ویتامین C (چهار گروه) و در روز ۷۰ این مطالعه گروه‌های سیکلوفسفامید

مهمترین عوارض جانبی آن، تغییر عملکرد سیستم تناسلی و در نهایت ناباروری است [۲۳]. این دارو تأثیرات قابل توجهی بر تخمدان‌ها داشته و جمعیت فولیکول‌های موجود در اکثر بیماران تحت شیمی‌درمانی را شدیداً کاهش می‌دهد. برگشت-پذیری این اثرات ممکن است تا چندین سال به طول انجامد. بنابراین در سالیان اخیر تحقیقات متعددی در زمینه یافتن عاملی در جهت کاهش اثرات جانبی این دارو صورت گرفته است [۲۴].

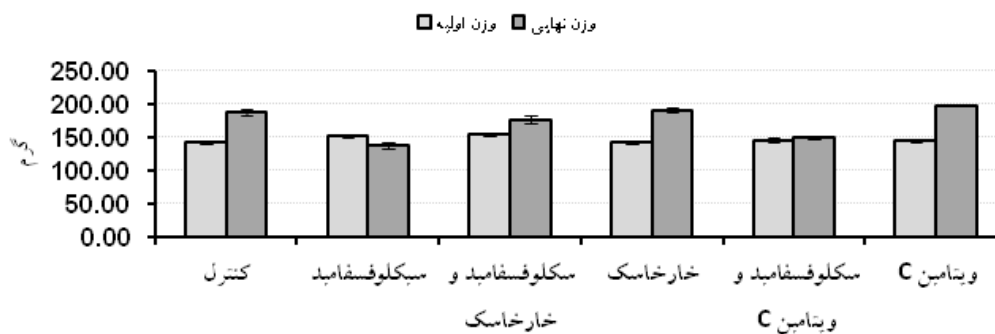
تریبولوس ترستریرس (خارخاسک) گیاهی علفی و یک ساله می‌باشد که دارای ساقه‌های خوابیده با انشعابات گسترده بر سطح خاک و پوشیده از تار است و برگ و ساقه‌های جوان آن توسط تارهای ظریف ابریشمی پوشانده می‌شوند. ترکیبات شیمیایی این گیاه شامل انواع رزین، آلکالوئید و ساپونین‌های استروئیدی می‌باشد. از زمان‌های قدیم این گیاه به عنوان تحریک کننده جنسی استفاده شده است. همچنین موارد کاربرد دیگر آن در عفونت‌ها و التهاب‌های مجاری ادراری است. این گیاه از عوامل اصلی تشکیل دهنده فرآورده‌های دارویی مانند قطره آفرودیت، قطره پروستاتان و قطره سنکل می‌باشد [۱۵]. همچنین این گیاه قابلیت بهبود وضعیت تخمدان را داشته و تعداد و قطر فولیکول‌ها را افزایش می‌دهد [۲۵].

بر اساس جستجوهای انجام شده گزارشی از نحوه عملکرد این گیاه در برطرف کردن اثرات جانبی داروهای مورد استفاده در شیمی‌درمانی مثل سیکلوفسفامید یافت نگردید. لذا هدف از این تحقیق بررسی اثرات گیاه خارخاسک در رت‌های ماده بالغی بود که تحت درمان با سیکلوفسفامید قرار گرفته بودند.

مواد و روش‌ها

تعداد ۴۸ سر موش صحرایی نژاد ویستار ماده‌ی بالغ با سن حدود ۸ هفته و میانگین وزنی ۱۵۰ گرم، از مرکز پرورش حیوانات آزمایشگاهی دانشگاه علوم پزشکی جندی شاپور اهواز تهیه گردید. موش‌های مورد بررسی در بخش حیوانات آزمایشگاهی بیمارستان دامپزشکی اهواز در قفس‌های مخصوص و تحت شرایط کنترل شده محیطی از نظر دما (۲۲±۲ درجه سانتی‌گراد) و پریرود نوری ۱۲ ساعته نگه‌داری و

1. Intraperitoneal



شکل ۱- توزیع مقادیر میانگین و خطای معیار وزن به تفکیک گروه و زمان

داده‌های جمع آوری شده با استفاده از نسخه ۱۶ نرم افزار SPSS به‌طور توصیفی و تحلیلی مورد بررسی قرار گرفتند. تحلیل داده‌ها با استفاده از آنالیز کوواریانس، آنالیز واریانس یک‌طرفه و آزمون تکمیلی LSD صورت گرفت. سطح معنی‌داری $P \leq 0.05$ در نظر گرفته شد. از نرم‌افزار اکسل نیز جهت ترسیم نمودارها استفاده شد.

یافته‌ها

میانگین و خطای معیار وزن در گروه‌های مختلف در شکل ۱ مشاهده می‌گردد. همان‌طوری که مشاهده می‌گردد اثر گروه بر وزن تأثیر معنی‌داری داشت ($p \leq 0.01$) به طوری که آزمون LSD نشان داد که گروه کنترل با گروه‌های سیکلوفسفامید و گروه سیکلوفسفامید + ویتامین C ($p \leq 0.001$) و گروه سیکلوفسفامید + خارخاسک تفاوت معنی‌داری ($p \leq 0.01$) را نشان داد. گروه سیکلوفسفامید با گروه‌های سیکلوفسفامید + خارخاسک، گروه خارخاسک و گروه ویتامین C تفاوت معنی‌داری داشت ($p \leq 0.001$). گروه سیکلوفسفامید + خارخاسک با ویتامین C تفاوت معنی‌داری را نشان داد ($p \leq 0.001$). گروه خارخاسک با گروه سیکلوفسفامید + ویتامین C نیز بیانگر تفاوت معنی‌داری بود ($p \leq 0.001$). گروه سیکلوفسفامید + ویتامین C نیز با گروه ویتامین C تفاوت معنی‌داری داشت ($p \leq 0.001$).

نتایج به‌دست آمده از اندازه‌گیری اندیکس تخمدان بیانگر عدم وجود اختلاف آماری معنی‌دار در بین گروه‌های مختلف بود ($p \geq 0.05$).

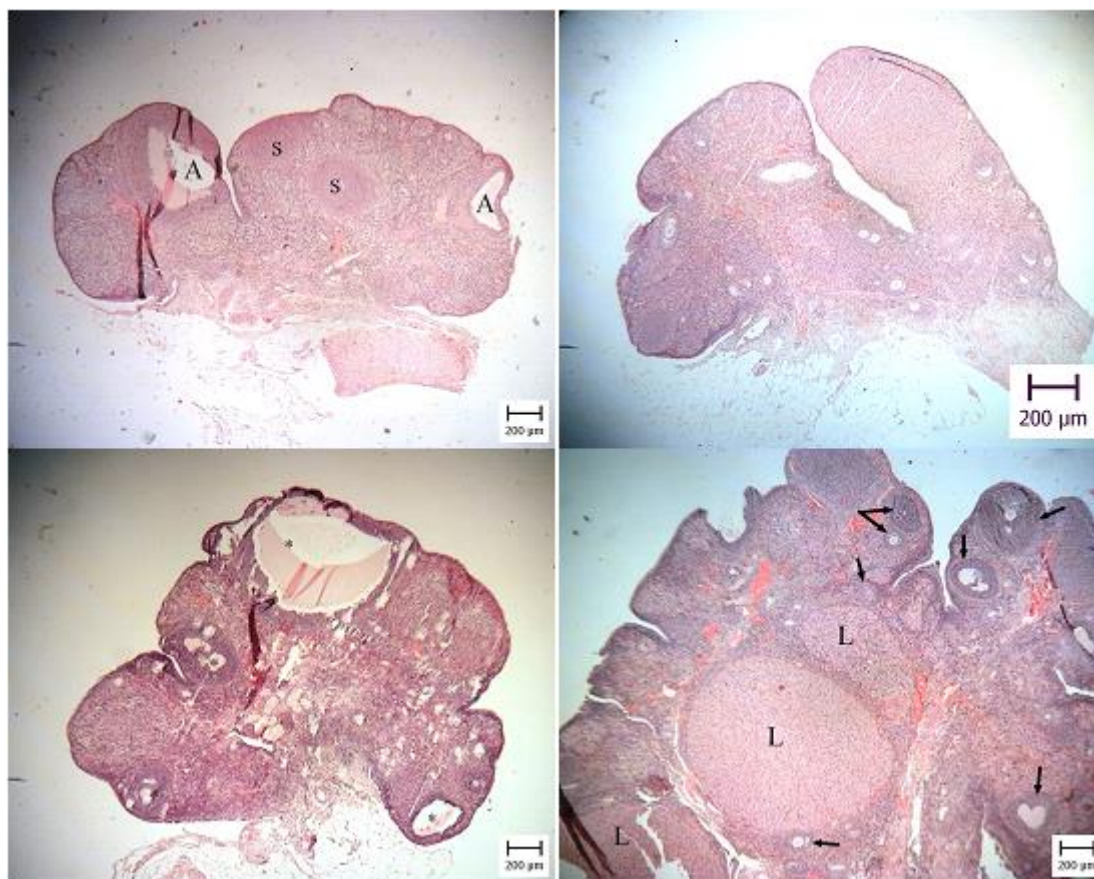
+ خارخاسک و خارخاسک توسط کلروفورم بیهوش شده، خونگیری از قلب صورت گرفت. پس از آسان‌کشی و بررسی پوشش خارجی و ثبت مشاهدات لاشه، کالبدگشایی انجام گرفت. تخمدان از لاشه جدا و پس از توزین توسط ترازوی مخصوص در ظرف حاوی حجم مناسب فرمالین^۱ بافر (حداقل ده برابر حجم تخمدان) قرار داده شد. به منظور ارزیابی اندیکس تخمدان (شاخص تخمدان) از فرمول زیر استفاده شد.

$$\text{اندیکس تخمدان} = \frac{\text{وزن تخمدان}}{\text{وزن کل بدن}} \times 100$$

پس از انجام اقدامات اولیه‌ی آزمایشگاه پاتولوژی جهت تهیه‌ی لام به منظور بررسی دقیق‌تر فولیکول‌های تخمدانی مقاطع متوالی از هر بلوک به ضخامت پنج میکرومتر تهیه و پس از هر بیست برش یک لام گرفته شد، در مجموع از هر بلوک پنج لام تهیه گردید و مورد رنگ آمیزی H&E و بررسی دقیق میکروسکوپی قرار گرفتند. به منظور بررسی کمی هر نمونه تعدادی از فولیکول‌های مختلف موجود در یکی از مقاطع به طور کامل شمارش گردیده و به تفکیک فولیکول اولیه، ثانویه، ثالثیه و آترتیک در هر لام ثبت گردید و سپس از آن‌ها میانگین گرفته شد.

هورمون استروژن به روش رادیوایمونواسی و طبق دستورالعمل کیت (Biosource، ساخت کشور بلژیک) اندازه‌گیری گردید. میزان حساسیت، ضریب تغییرات درون گروهی و برون گروهی به ترتیب ۱،۲ پیکوگرم در میلی لیتر، ۷/۴٪ و ۱۰/۳٪ بودند.

1. Formalin



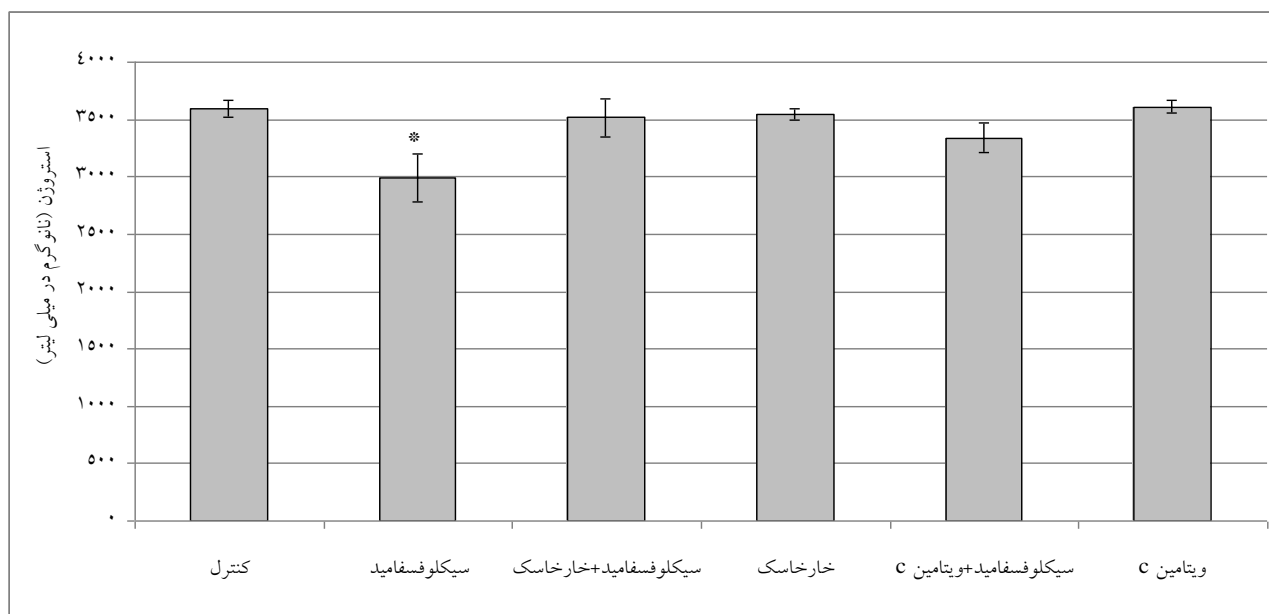
شکل ۴- شکل بالا سمت راست: تخمدان یک موش گروه سیکلوفسفامید. شکل بالا سمت چپ: تخمدان یک موش گروه سیکلوفسفامید + خارخاسک. دو فولیکول ثانویه (S) و دو فولیکول ثالثیه (A) دیده می‌شود. شکل پایین سمت راست: تخمدان یک موش گروه خارخاسک. به افزایش تعداد فولیکول‌ها در قشر تخمدان (پیکان) و سه جسم زرد (L) در مقایسه با شکل بالا توجه شود. شکل پایین سمت چپ: تخمدان یک موش گروه سیکلوفسفامید + ویتامین C. به افزایش فولیکول‌های آترتیک (ستاره) توجه شود. (H&E).

جدول ۱- توزیع مقادیر میانگین و خطای معیار فولیکول اولیه، فولیکول ثانویه، فولیکول ثالثیه و فولیکول آترزی به تفکیک گروه‌ها

Groups follicles	Primary	Secondary	Tertiary	Atretic
Control A	5.36±0.54 bec	7.08±0.2 Becd	3.96±0.07 bec	1.88±0.13 Bd
CYP B	2.28±0.19 aefd	3.04±0.27 Aafd	2.04±0.19 afcd	5.04±0.44 Aefd
CYP+TT C	3±0.14 aefd	4.08±0.28 Abfd	2.92±0.19 abefd	2.04±0.13 Bd
TT D	6.2±0.34 bec	8.08±0.16 Abefc	4.36±0.17 bec	1.2±0.06 Abec
CYP+VitC E	3.92±0.04 abfcd	3.68±0.17 abfd	2.4±0.14 afcd	2.2±0.08 Bfd
VitC F	5.84±0.23 bec	6.68±0.19 becd	4.04±0.23 bec	1.6±0.17Be

(شکل ۳). فولیکول‌های آترتیک با اشکال متفاوت و اندازه‌های مختلف دیده شدند. در اکثریت این فولیکول‌ها، دژنره شدن اووسیت و زوناپلوسیدای ضخیم و چروکیده اولین مورد قابل توجه بود. همچنین هسته‌های پیکنوز شده، برهم خوردن نظم

نتایج میکروسکوپی تخمدان گروه سیکلوفسفامید بیانگر کاهش شدید فولیکول‌های تخمدانی بود (شکل ۲). تعداد فولیکول‌های اولیه، ثانویه و ثالثیه در این تخمدان‌ها به شدت کاهش و در مقابل تعداد فولیکول‌های آترتیک افزایش یافتند



شکل ۵- میانگین \pm خطای استاندارد مقدار سرمی استروژن در گروه‌های مختلف. * بیانگر اختلاف معنی‌دار بین گروه دریافت‌کننده سیکلوفسفامید به تنهایی با سایر گروه‌ها می‌باشد.

شده است. آنالیز واریانس یک طرفه نشان داد که تفاوت معنی‌داری از نظر مقادیر هورمون استروژن بین گروه‌ها وجود دارد ($p \leq 0.05$). به طوری که مقادیر این هورمون در گروه کنترل با گروه سیکلوفسفامید تفاوت معنی‌داری داشته ($p \leq 0.05$) و در گروه سیکلوفسفامید با گروه خارخاسک و گروه ویتامین C نیز تفاوت معنی‌داری مشاهده گردید ($p \leq 0.05$). سایر گروه‌ها با هم تفاوت معنی‌داری نداشتند ($p \geq 0.05$). همان‌طوری که در نمودار ۱ مشاهده می‌شود مقدار سرمی استروژن در گروه دریافت‌کننده سیکلوفسفامید به تنهایی نسبت به سایر گروه‌ها کاهش معنی‌داری داشته است.

بحث

بر اساس نتایج به‌دست آمده از این تحقیق در گروه سیکلوفسفامید هیچ‌گونه افزایش وزنی مشاهده نگردید، به گونه‌ای که موش‌های این گروه پس از پایان دوره نسبت به روز اول دوره کاهش وزن داشتند. Ghosh و همکاران (۲۰۰۱) نیز در تحقیق خود کاهش وزن را در طول دوره آزمایش به مدت ۲۸ روز در موش‌های دریافت‌کننده سیکلوفسفامید گزارش نمودند که با یافته‌های این تحقیق هم‌خوانی دارد [۱۹]. Das و همکاران (۲۰۰۲) نشان دادند که دز پایین و استفاده طولانی مدت از سیکلوفسفامید در موش‌های نر

سلول‌های گرانولوزا و ریزش آن‌ها به درون حفره آنتروم نیز از مشخصات دیگر فولیکول‌های آترتیک محسوب گردید. همچنین سیتوپلاسم واکوتله و روشن سلول‌های گرانولوزا از خصوصیات دیگر این فولیکول‌ها بود.

نتایج حاصل از شمارش فولیکول‌های تخمدان در گروه‌های مختلف در جدول ۱ نشان داده شده است. در گروه سیکلوفسفامید + خارخاسک تعداد فولیکول‌های اولیه در مقایسه با گروه سیکلوفسفامید افزایش یافت ولی تعداد آن‌ها از سایر گروه‌ها کمتر بود. تعداد فولیکول ثانویه و ثالثیه از گروه سیکلوفسفامید و سیکلوفسفامید + ویتامین C بیشتر بود. تعداد فولیکول‌های آترتیک از گروه سیکلوفسفامید + ویتامین C کمتر بوده و در مقایسه با سایر گروه‌ها بیشتر بود. نکته قابل توجه در گروه خارخاسک افزایش تعداد فولیکول‌های اولیه، ثانویه و ثالثیه در مقایسه با سایر گروه‌ها بود (شکل ۴).

در گروه سیکلوفسفامید + ویتامین C تعداد فولیکول اولیه بیشتر از گروه سیکلوفسفامید و گروه سیکلوفسفامید + خارخاسک بود و از سایر گروه‌ها کمتر بود. تعداد فولیکول ثانویه و ثالثیه در این گروه بیشتر از گروه سیکلوفسفامید بود و از سایر گروه‌ها کمتر بود. تعداد فولیکول‌های آترتیک در این گروه فقط از گروه سیکلوفسفامید کمتر بوده و از سایر گروه‌ها بیشتر بود (شکل ۴).

نتایج حاصل از اندازه‌گیری استروژن در شکل ۵ نشان داده

در مطالعه حاضر، اندیکس تخمدانی در گروه خارخاسک بیشترین و در گروه سیکلوفسفامید کمترین میزان را داشت. هرچند آنالیز آماری بین گروه‌های مختلف بیانگر اختلاف معنی‌دار نبود ولی گروه دریافت کننده سیکلوفسفامید + خارخاسک در مقایسه با گروه سیکلوفسفامید دارای وزن تخمدانی بیشتری بودند. کاهش وزن تخمدان در گروه دریافت کننده سیکلوفسفامید توسط سایر محققین نیز گزارش شده است [۲، ۱۹]. فرخی و همکاران (۱۳۸۶) کاهش قطر و آتروفی تخمدان را ناشی از کاهش فولیکول‌های تخمدانی دانستند [۱۶]. مطالعات مختلفی در خصوص اثرات سیکلوفسفامید بر دستگاه تناسلی نر صورت گرفته که در تمامی آن‌ها کاهش وزن بیضه عنوان گردیده است. بر اساس این گزارشات کاهش وزن بیضه به علت کاهش تعداد اسپرماتید، اسپرماتوسیت اولیه و ثانویه می‌باشد که متعاقب تأثیر سیکلوفسفامید بر مولکول DNA و ممانعت از تکثیر این سلول‌ها رخ می‌دهد. آتروفی توپول‌های سمینی فروس و لیز شدن سلول‌های لایدیگ را نیز از دیگر عوامل احتمالی کاهش وزن بیضه معرفی نموده‌اند [۱، ۷، ۸، ۱۲ و ۱۳]. احتمالاً در این مطالعه کاهش اندیکس تخمدان در گروه سیکلوفسفامید نیز به علت کاهش تعداد فولیکول‌های تخمدانی رخ داده است.

بر اساس نتایج به دست آمده از این پژوهش انواع مختلف فولیکول‌های تخمدانی در گروه دریافت کننده سیکلوفسفامید به شدت کاهش یافته و از طرف دیگر تعداد فولیکول‌های آرتیک افزایش را نشان دادند. Ghosh و همکاران در سال ۲۰۰۱ کاهش انواع مختلف فولیکول‌های تخمدانی و افزایش فولیکول‌های آرتیک را از نتایج ۲۸ روز دریافت سیکلوفسفامید عنوان نمودند [۱۹] که با نتایج تحقیق حاضر هم‌خوانی دارد. عموافلی تبریزی و همکاران (۱۳۸۶)، طی مطالعه بر روی تأثیر هورمون رشد بر کاهش عوارض ناشی از مصرف سیکلوفسفامید در فولیکول‌های تخمدانی خرگوش، سیکلوفسفامید را روزانه به مقدار ۱۰۰ میلی‌گرم به ازای هر کیلوگرم وزن بدن به صورت خوراکی بکار بردند. ایشان بیان داشتند که تعداد فولیکول‌های تخمدانی در گروه درمان شده با سیکلوفسفامید، به طور معنی‌داری نسبت به گروه شاهد کاهش و تعداد فولیکول‌های آرتیک افزایش یافته است [۲] که با نتایج این تحقیق هم‌خوانی دارد. کاهش فولیکول‌های

می‌تواند وزن بدن و ارگان‌های تناسلی را کاهش دهد. همچنین در میزان باروری نیز اختلال ایجاد کند و رشد و نمو نسل بعد را تغییر دهد [۱۱]. در مطالعه عموافلی تبریزی و همکاران (۱۳۸۶)، بررسی میانگین وزن ابتدایی و انتهایی خرگوش‌ها در گروه سیکلوفسفامید کاهش معنی‌داری را نشان داد که با نتایج به دست آمده از این تحقیق هم‌خوانی دارد. آن‌ها همچنین بیان نمودند که کاهش وزن در گروهی که داروی سیکلوفسفامید را به تنهایی دریافت نموده، می‌تواند ناشی از اثرات سمی دارو در کبد، کلیه و سایر ارگان‌ها باشد که نتیجه آن به صورت کاهش در وزن نمایان گشته است [۲]. بر اساس نتایج Xiang و همکاران در سال ۲۰۱۱ سیکلوفسفامید به‌طور وابسته به دز باعث آسیب به مخاط دستگاه گوارش به‌ویژه روده‌ها گردیده و لذا دریافت غذا با مشکل مواجه شده و در نهایت به علت تحلیل رفتن ارگان‌ها و نیز آتروفی بافت چربی، کاهش وزن رخ می‌دهد [۳۰]. نتایج مطالعه‌ی حاضر در ارتباط با تغییر وزن، نشان‌دهنده بیشترین افزایش وزن در گروه ویتامین C و در مرحله‌ی بعد گروه خارخاسک بود. ویتامین C یک آنتی‌اکسیدان بسیار موثر بوده و مقادیر کم آن مولکول‌هایی نظیر پروتئین، چربی، کربوهیدرات و اسیدهای نوکلئیک را از تخریب به وسیله رادیکال‌های آزاد که طی متابولیسم طبیعی ایجاد می‌شوند، حفاظت می‌کند. این ویتامین باعث تولید مجدد دیگر آنتی‌اکسیدان‌ها نظیر ویتامین E می‌گردد [۱۰]. Aruna و همکاران (۲۰۰۹) در تحقیقی که بر روی اثرات حمایتی تربیولوس ترسترین بر روی بیضه در موش‌های صحرایی نر انجام دادند تغییرات آماری معنی‌داری را در خصوص افزایش وزن گزارش نمودند [۳] که با نتایج این تحقیق هم‌خوانی دارد. افزایش وزن در گروه دریافت کننده خارخاسک توسط سایر محققین نیز گزارش شده است [۹، ۱۷، ۱۸، ۲۳]. این تغییرات احتمالاً به دلیل اثرات آندروژنیک این گیاه می‌باشد. آندروژن‌ها نقش مهمی را در رشد و تمایز بسیاری از ارگان‌ها به‌ویژه ارگان‌های تناسلی ایفا می‌دارند [۵]. بر اساس نتایج آماری تغییرات وزن در گروه سیکلوفسفامید با سیکلوفسفامید + خارخاسک و سیکلوفسفامید + ویتامین C ارتباط معنی‌داری را نشان داد که بیانگر تأثیرات مثبت این دو بر روی اثرات تحلیلی سیکلوفسفامید دارد.

دی‌آلدئید افزایش یافت که بیانگر تولید رادیکال‌های آزاد، استرس اکسیداتیو و پراکسیداسیون لیپیدی می‌باشد. آنان اثرات حمایتی ویتامین E و زنجبیل را به عنوان آنتی‌اکسیدان مورد ارزیابی قرار داده و زنجبیل را به عنوان یک داروی گیاهی موثرتر از ویتامین E در کاهش استرس اکسیداتیو ناشی از سیکلوفسفامید معرفی نمودند [۲۸].

مشاهدات و مطالعات پاتولوژیک در این تحقیق نشان داد که خارخاسک باعث افزایش کل فولیکول‌های تخمدانی (اولیه، ثانویه و ثالثیه) در گروه دریافت کننده عصاره هیدروالکلی این گیاه و کاهش تعداد فولیکول‌های آتروفیک گردید که نشان‌دهنده اثرات مثبت این گیاه در بهبود عملکرد تخمدانی و متعاقب آن دستگاه تناسلی ماده است. در گروه دریافت کننده سیکلوفسفامید + خارخاسک نیز نسبت به گروه دریافت کننده سیکلوفسفامید، خارخاسک باعث افزایش نسبی تعداد فولیکول‌ها گردید. ساپونین‌های استروئیدی موجود در عصاره خارخاسک می‌تواند از طریق آزادسازی هورمون LH از غده هیپوفیز منجر به تولید آندروژن شود، همچنین این ساپونین‌های استروئیدی می‌توانند باعث بهبود عملکرد تخمدان و افزایش تعداد فولیکول‌ها در گروه درمان با این گیاه شوند. اجزا فعال خارخاسک ممکن است به صورت آنزیمی به آندروژن‌های ضعیف مثل دی‌هیدرواپی‌آندروسترون و نهایتاً به اشکال فعال‌تر مثل تستوسترون تبدیل شوند [۲۵]. Huang (۲۰۰۳)، پس از مطالعه و بررسی روی ترکیب شیمیایی خارخاسک موادی همچون ترسترونیس دی-گلوکوپیرانسیل و فوروستانول را گزارش نمود. قسمت اعظم فوروستانول، پروتودیوسین می‌باشد. بر اساس نتایج آنان فوروستانول به عنوان ماده‌ای با اثرات مشابه با تستوسترون بوده که در بافت‌های محیطی بدن به تستوسترون تبدیل می‌گردد. Gauthaman و همکاران (۲۰۰۲) تأثیرات مثبت این عصاره را بر رفتارهای جنسی رت‌های اخته شده گزارش نمودند. Ganesan و Gauthaman (۲۰۰۸) در تحقیقی که بر روی پریمات‌ها، خرگوش و رت داشتند بیان نمودند که این عصاره توانایی افزایش برخی از هورمون‌های جنسی را داشته که به علت دارا بودن ترکیب پروتودیوسین می‌باشد. بر اساس نتایج ایشان میزان تستوسترون و دی‌هیدروتستوسترون در رت‌های درمان شده افزایش معنی‌دار در مقایسه با گروه کنترل نشان داده است. بر

تخمدان متعاقب مصرف سیکلوفسفامید توسط سایر محققین نیز گزارش شده است [۴، ۶، ۲۲، ۲۴، ۲۶].

نتایج حاصل از اندازه‌گیری استروژن نشان‌دهنده کاهش معنی‌دار میزان استروژن در گروه سیکلوفسفامید در مقایسه با سایر گروه‌ها بود. این نتیجه بیانگر کاهش استروئیدوزن در موش‌های دریافت کننده سیکلوفسفامید بوده که با نتایج سایر محققین [۴، ۶، ۱۹، ۲۲] و همچنین با کاهش تعداد فولیکول‌های تخمدانی و افزایش فولیکول‌های آتروفیک در مطالعه حاضر هم‌خوانی دارد. کاهش میزان فولیکولوزن و استروئیدوزن متعاقب دریافت سیکلوفسفامید ممکن است در اثر کاهش میزان گنادوتروفین‌ها باشد [۱۴]. نتایج مطالعات مختلف که از آگونیست‌های این هورمون‌ها جهت کاهش اثرات جانبی سیکلوفسفامید استفاده نموده تایید کننده این نکته می‌باشد [۱۹، ۲۹].

برخی مطالعات کاهش فولیکولوزن و افزایش فولیکول‌های آتروفیک را با افزایش میزان تخریب سلول‌های گرانولوزا در اثر آپوپتوز مرتبط دانسته‌اند [۶، ۲۴]. القا آپوپتوز در اثر سیکلوفسفامید به علت آسیب به DNA سلول رخ می‌دهد. سیکلوفسفامید در اثر فعال‌سازی متابولیک به متابولیت‌های فعال؛ فسفورآمیدموستارد و آکرولین، تبدیل می‌شود. فسفورآمیدموستارد قابلیت آلیکله‌کنندگی DNA را داشته و به عنوان متابولیت سیتوتوکسیک سیکلوفسفامید محسوب می‌شود. این متابولیت با تخریب DNA در سلول‌های در حال تقسیم، روند آپوپتوز را در این سلول‌ها تسریع می‌نماید [۱۷]. مطالعات متعددی بیانگر اختلال در عملکرد سیستم اکسیداتیو متعاقب مصرف سیکلوفسفامید می‌باشد. آکرولین از طریق تداخل با سیستم دفاعی آنتی‌اکسیدانی بافت‌ها باعث تولید رادیکال‌های آزاد اکسیژن شده و مسئول پیدایش اثرات سمی می‌باشد [۲۷]. مهم‌ترین آنزیم اکسیداتیو در تخمدان‌ها، گلوکوتایون پراکسیداز است که این دارو می‌تواند باعث کاهش فعالیت این آنزیم در تخمدان گردد [۲۴]. تجویز آنتی‌اکسیدان‌ها در طول شیمی‌درمانی به منظور کاهش استرس اکسیداتیو ناشی از تجویز سیکلوفسفامید و سم‌زدایی بافت‌ها ضروری به نظر می‌رسد [۱۱]. بر اساس نتایج مطالعه Sabik و همکاران (۲۰۰۹) میزان فعالیت کاتالاز و سوپراکسید دیسموتاز در اثر مصرف سیکلوفسفامید کاهش و سطح مالون

در نهایت می‌توان چنین نتیجه‌گیری نمود که استفاده از سیکلوفسفامید به مدت ۴۹ روز باعث تخریب وسیع فولیکول‌های تخمدان و کاهش سطح هورمون استروژن می‌شود. مصرف خارخاسک به مدت ۷۰ روز بر روی بافت تخمدان تأثیرات قابل توجهی داشته و تعداد فولیکول‌های تخمدانی را افزایش داد. مصرف همزمان این عصاره با داروی سیکلوفسفامید باعث افزایش وزن و تعداد فولیکول‌های اولیه، ثانویه و ثالثیه تخمدان و کاهش تعداد فولیکول‌های آترتیک گردید. همچنین میزان استروژن را در سرم افزایش داد. تغییرات در پارامترهای مذکور تا حدود زیادی مشابه گروه دریافت کننده ویتامین C بوده که به عنوان یک عامل محافظت کننده شناخته شده است. لذا می‌توان آن را به عنوان یک عامل پیشگیری کننده معرفی نمود.

سپاسگزاری

بدین وسیله نویسندگان مقاله مراتب قدردانی خود را از معاونت پژوهشی دانشگاه شهید چمران اهواز جهت حمایت مالی از این پایان‌نامه را ابراز می‌دارند. همچنین از جناب آقای بهداروند و سرکار خانم بهداروند که در آزمایشگاه پاتولوژی کمال همکاری را داشتند تشکر می‌نمایند.

اساس موارد مذکور تأثیرات مثبتی که در این تحقیق متعاقب مصرف این گیاه در هر دو گروه خارخاسک و سیکلوفسفامید + خارخاسک مشاهده شده است، احتمالاً به علت وجود این ترکیبات می‌باشد که باعث افزایش وزن و تعداد فولیکول‌ها گردیده است.

این تحقیق نشان داد ویتامین C نیز همانند خارخاسک باعث بهبود اثرات پاتولوژیک و افزایش نسبی در تعداد فولیکول‌های تخمدانی در گروه دریافت کننده سیکلوفسفامید و گروه سیکلوفسفامید + ویتامین C گردید. Ghosh و همکاران نشان دادند که مصرف همزمان اسید آسکوربیک و سیکلوفسفامید، باعث بهبود عوارض کبدی و کلیوی ناشی از مصرف این دارو، در موش‌های صحرایی شده است. آنها همچنین بیان کردند که اثر مهارتی حاصل از مصرف کوتاه مدت سیکلوفسفامید، روی فعالیت استروئیدوژنیک تخمدان در موش صحرایی، با استفاده از اسید آسکوربیک قابل جلوگیری است [۱۹] که با نتیجه حاصل از این تحقیق هم‌خوانی داشت. ویتامین C یک آنتی‌اکسیدان می‌باشد که احتمالاً با مهار آسیب‌های اکسیداتیو سیکلوفسفامید از تخریب سلول‌های گرانولوزا و در نهایت فولیکول‌های تخمدانی جلوگیری کرده و باعث افزایش سطوح استروژن تولیدی از فولیکول‌های تخمدان می‌گردد.

References

- [1] Aguilar-Mahecha A, Hales BF, Robaire B, Chronic cyclophosphamide treatment alters the expression of stress response genes in rat male germ cells. *Biol Reprod* 66 (2002) 1024-1032.
- [2] Amouoghli Tabrizi B, Hajypur B, Khodadadi A, Hemmati M.R, Mohajeri A, Preventive effects of growth hormone on degeneration of rabbit ovarian follicles during cyclophosphamide induced toxicity. *J Mazandaran Univ Med Sci* 17 (2007) 61-68.
- [3] Aruna Bashir M, Tahir Waqas Samee, Bushra Munir, Effects Of *Tribulus terrestris* On Testicular Development Of Immature Albino Rats. *Biomed J* 25 (2009) 63-68.
- [4] Ataya Kh, Rao El, Rhonda K, Luteinizing Hormone-Releasing Hormone Agonist Inhibits Cyclophosphamide-induced Ovarian Follicular Depletion in Rhesus monkeys. *Biol Reprod* 52 (1995) 365-372.
- [5] Bagatell CJ, Bremner WJ, Androgens in Men-Uses and Abuses. *N Engl J Med* 334 (1996) 707-14.
- [6] Bokser L, Szende B, Schally AV, Protective Effects Of D-Trp6-Luteinizing Hormone-Releasing hormone microcapsules against cyclophosphamide-induced gonadotoxicity In Female Rats. *Br J Cancer* 61 (1990) 861-865.
- [7] Cai L, Hales BF, Robair B, Induction a apoptosis in germ cells of adult male rats after exposure cyclophosphamide. *Biol. Reprod* 56 (1977) 1490-1497.
- [8] Cameron DF, Murray FT, Drylie DD, Interstitial compartment pathology and spermatogenic disruption in testes from impotent men. *Anat Rec* 213 (1985) 53-62.

- [9] Cek S, Turan F, Atik E, Masculinization of Convict Cichlid (*Cichlasom nigrofasciatum*) by immersion in *Tribulus terrestris* extract. *Aquaculture International* 15 (2007) 109-190.
- [10] Clark E, Brugge J, Integrins and signal transduction pathways, *Nature Cell Biology* 69 (1995) 11-25.
- [11] Das UB, Mallick M, Debnath JM, Ghosh D, Protective Effect Of ascorbic acid on cyclophosphamide induced testicular gametogenic and androgenic disorders in male Rats. *Asian J Andro* 4 (2002) 201.
- [12] De Jager C, Bornman MS, van der Horst G, The effect of p-nonylphenol, an environmental toxicant with oestrogenic properties, on fertility potential in adult male rats. *Andrologia* 31 (1999) 99-106.
- [13] Debnath D, Mandal TK, Study of quinalphos (an environmental oestrogenic insecticide) formulation (Ekalux 25 E.C.)-induced damage of the testicular tissues and antioxidant defence systems in Sprague Dawley albino rats. *J Appl Toxicol* 20 (2000) 197-204.
- [14] DeLeve LD, Cellular target of cyclophosphamide toxicity in the murine liver: Role of glutathione and site of metabolic activation. *Hepatology* 24 (1996) 830-837.
- [15] Esfandiari A, Dehghan A, Sharifi S, Najafi B, Vaseli S, Effect of *Tribulus terrestris* extract on ovarian activity in immature wistar rat: A Histopathological evaluation. *J Anim Vet Adv* 10 (2011) 883-886.
- [16] Farokhi F, Sadrkhanlou R, Hasanzadeh Sh, Sultanalinejad F, Morphological and morphometrical study of cyclophosphamide-induced changes in the ovary and uterus in the Syrian mice. *Iran J Vet Res* 8 (2007) 337-342.
- [17] Gauthaman K, Adaikan PG, Prasad RN, Aphrodisiac properties of *Tribulus terrestris* extract (Protodioscin) in normal and castrated rats. *Life Sci* 71 (2002) 1385-1396.
- [18] Gauthaman K, Ganesan AP, Prasad RN, Sexual effects of puncturevine (*Tribulus terrestris*) extract (Protodioscin): An Evaluation using a rat model. *J Altern Complement Med* 9 (2003) 257-65.
- [19] Ghosh S, Ghosh, D, Chattopadhyay S, Debnath J, Effect of ascorbic acid supplementation on liver and kidney toxicity in cyclophosphamide treated female Albino rats. *J Toxicol Sci* 24 (1999) 141-144.
- [20] Hosseini A, Zare S, Ghaderi Pakdel F, Ahmadi A, Effects of Vitamin E and Ginseng extract on fertility changes induced by cyclophosphamide in rats. *J Reprod Infertil* 11 (2010) 227-237.
- [21] Huang JW, Tan CH, Jiang SH, Zhu DY, Terrestrins a and b, two new steroid saponins from *Tribulus terrestris*, *J Asian Nat Prod Res* 5 (2003) 285-290.
- [22] Jarrell J, E VY, Lai R, Barr E, Ovarian Toxicity Of Cyclophosphamide Alone And In Combination With Ovarian Irradiation In The Rat. *Cancer Res* 47 (1987) 2340-2343.
- [23] Kafashi elahi R, Mousavi Gh, Hejazi S, Khaiat Noori M, Kalantari S, The effects of *Tribulus terrestris* on histology and morphometry of rats. *Vet J of Islamic Azad Uni Tabriz Branch* 5 (2011) 1043-1049.
- [24] Lopez SG, Luderer U, Effect of cyclophosphamide and buthionine sulfoximine on ovarian glutathione and apoptosis. *Free Radic Bio Med* 36 (2004) 1366-77.
- [25] Martino-Andrade AJ, Morais RN, Spercoski KM, Rossi SC, Vechi MF, Golin M, Lombardi NF, Greca CS, Dalsenter PR, Effects of *Tribulus terrestris* on endocrine sensitive organs in male and female wistar rats. *J Ethnopharmacol* 127 (2009) 165-70.
- [26] Meirov D, Assad G, Dor J, Rabinovici J, The GnRH Antagonist Cetrorelix Reduces Cyclophosphamide-Induced Ovarian Follicular Destruction In Mice. *Hum Reprod* 19 (2004) 1294-9.
- [27] Mythili Y, Sudharsan PT, Selvakumar E, Varalakshmi P, Protective Effect Of DL-Alpha-Lipoic acid on cyclophosphamide induced oxidative cardiac injury. *Chem-Biol Interac* 151 (2004) 9-13.
- [28] Sabik LME, Abd El-Rahman SS, Alpha-Tocopherol and ginger are protective on cyclophosphamide-induced gonadal toxicity in adult male Albino rats. *Basic Applied Pathology (BAAP) J* 2 (2009) 9-21.
- [29] Somers EC, Marder W, Christman GM, Et Al, Use Of A Gonadotropin-Releasing Hormone analog for protection against premature ovarian failure during cyclophosphamide therapy in women with severe lupus. *Arthritis Rheum* 52 (2005) 2761-7.
- [30] Xiang D, Guo Y, Zhang J, Gao J, Lu H, Zhu S, Wu, W, Interlukin-1 receptor antagonist attenuates cyclophosphamide-induced mucositis in a murine model. *Cancer Chemother Pharmacol* 67 (2001) 1445-1453.