

## هیستوپاتولوژی تأثیر روفکوسیب بر ترمیم زخم جراحی معده در موش صحرایی

مقاله پژوهشی

داریوش مهاجری<sup>۱</sup>، غفور موسوی<sup>۲</sup>، علی رضایی<sup>۳</sup>، حسن جدیری<sup>۴</sup>

تاریخ دریافت مقاله: ۸۸/۷/۲۶

تاریخ پذیرش مقاله: ۸۸/۹/۲۱

۱. دانشیار پاتولوژی، گروه پاتوبیولوژی، دانشگاه آزاد اسلامی واحد تبریز، دانشکده دامپزشکی

۲. استادیار جراحی دامپزشکی، گروه علوم درمانگاهی، دانشگاه آزاد اسلامی واحد تبریز، دانشکده دامپزشکی

۳. دانشیار جراحی دامپزشکی، گروه علوم درمانگاهی، دانشگاه آزاد اسلامی واحد تبریز، دانشکده دامپزشکی

## چکیده

**زمینه و هدف:** امروزه بهبود سریع زخم‌های جراحی مورد بحث محققین می‌باشد. هدف از این تحقیق، آسیب‌شناسی بافتی اثرات روفکوسیب، به‌عنوان یک ضد التهاب غیر استروئیدی، بر ترمیم زخم جراحی در معده موش صحرایی می‌باشد.

**مواد و روش کار:** ۶۰ سر موش صحرایی نر ویستار به‌طور تصادفی در سه گروه (شاهد، شاهد مثبت و تجربی) ۲۰ سر توزیع گردیدند. یک برش گاستروتومی یک سانتی‌متری در خم بزرگ معده موش‌ها ایجاد، سپس در دو لایه بخیه زده شد. گروه تجربی، روفکوسیب (۱۵mg/kg) را به‌شکل محلول در دی‌متیل سولفو کسید ۵ درصد (۱۰mL/kg)، روزانه و از طریق گاوژ به مدت ۱۵ روز دریافت کردند. گروه‌های شاهد و شاهد مثبت نیز به‌ترتیب سرم فیزیولوژی (۱۰mL/kg) و دی‌متیل سولفو کسید ۵ درصد (۱۰mL/kg) را به‌همان روش دریافت کردند. آسیب‌شناسی و مقایسه التیام زخم بین گروه‌ها با در نظر گرفتن فاکتورهای مؤثر در ترمیم، نظیر رشد و تکثیر فیبروبلاست‌ها، تشکیل عروق نوساز، بازسازی بافت پوششی و ایجاد کلاژن سازمان‌یافته در نسج ترمیمی انجام گردید. مقایسه گروه‌ها با استفاده از آنالیز واریانس یک‌طرفه همراه با آزمون تعقیبی بونفرونی انجام گردید. سطح معنی‌داری  $p < 0.05$  در نظر گرفته شد.

**یافته‌ها:** تعداد فیبروبلاست‌ها، جوانه‌های مویرگی و محتوای کلاژن سازمان‌یافته در نسج ترمیمی، در گروه تجربی به‌طور معنی‌داری بیشتر از گروه‌های شاهد و شاهد مثبت بود ( $p < 0.001$ ). اندازه شکاف باقی‌مانده در دهانه زخم، در گروه تجربی به‌طور معنی‌داری کمتر از دو گروه دیگر بود ( $p < 0.001$ ). گروه‌های شاهد و شاهد مثبت اختلاف معنی‌داری از لحاظ پارامترهای یاد شده نداشتند.

**نتیجه‌گیری:** نتایج بررسی حاضر نشان می‌دهد که روفکوسیب اثرات مفیدی بر ترمیم زخم جراحی معده در موش صحرایی دارد. [م ت ع پ ز، ۱۲ (۱)ص

۲۵ تا ۲۰

کلیدواژه‌ها: روفکوسیب، ترمیم زخم، معده، موش صحرایی

## مقدمه

استفاده از نسل جدید داروهای ضد التهاب غیر استروئیدی انتخابی که به‌طور اختصاصی تر آنزیم سیکلواکسیژناز II را مهار می‌کنند، توسعه پیدا کرده است.<sup>۶</sup>

لازم به‌ذکر است که مهار سیکلواکسیژناز II همواره به نفع ترمیم نیست، به‌طوری‌که در تحقیقات جدید به نقش اصلی سیکلواکسیژناز II در ترمیم نسوج سخت اشاره شده است. ضد التهاب‌های غیر استروئیدی انتخابی مهارکننده سیکلواکسیژناز II به دلیل هماهنگی پروستاگلاندین‌های این مسیر با روند ترمیم استخوان، باعث به تعویق افتادن ترمیم در نسوج سخت می‌شوند.<sup>۷-۱۰</sup> به هر حال، هنوز در مورد نقش داروهای ضد التهاب غیر استروئیدی جدید و انتخابی بر روند ترمیم در نسوج سخت، اختلاف نظر وجود دارد ولی در مورد تأثیر این داروها بر ترمیم زخم‌های نسوج نرم مانند معده اطلاعات جامعی در دست نمی‌باشد. احتمالاً داروهای ضد التهاب غیر استروئیدی که سیکلواکسیژناز I و II محیطی را همزمان مهار می‌کنند، به دلیل جلوگیری از تشکیل پروستاگلاندین E<sub>2</sub> در ترمیم زخم جراحی در معده اختلال ایجاد کرده و روند آن را به تعویق اندازند، به‌طوری‌که در بررسی انجام شده توسط مهاجری و همکاران در سال ۱۳۸۷ تأثیر سوء داروی

کاهش درد و ترمیم سریع زخم‌های جراحی به‌منظور کاهش عوارض ناشی از آن همواره مورد توجه محققین بوده است.<sup>۱</sup> یکی از روش‌های موثر در این راستا، استفاده از داروهای ضد التهاب غیر استروئیدی (NSAIDs) می‌باشد که با مکانیسم‌های مختلف، روی پدیده فوق‌تأثیر دارند. فعالیت ضد درد و ضد التهابی داروهای ضد التهاب غیر استروئیدی، به‌طور عمده از طریق مهار ساخت پروستاگلاندین‌ها صورت می‌گیرد و از آنجائی‌که التهاب بر روند التیام زخم اثرات سوء دارد، بنابراین کاربرد این دسته از داروها به‌منظور کاهش درد و تسریع در ترمیم زخم‌ها ارزشمند می‌باشد.<sup>۲</sup> داروهای ضد التهاب غیر استروئیدی که به‌طور وسیع در پزشکی به کار برده می‌شوند، با مهار آنزیم‌های سیکلواکسیژناز I و II، از تبدیل اسید آراشیدونیک به متابولیت‌های واسط و در پی آن، از تولید پروستاگلاندین‌ها جلوگیری می‌کنند. ضد التهاب‌های غیر استروئیدی مختلف احتمالاً مکانیسم‌های اثر دیگری هم دارند که عبارتند از: مهار کمو تاکسی (Chemotaxis)، مهار تولید اینترلوکین ۱، کاهش تولید رادیکال‌های آزاد و سوپراکسید و تداخل با وقایع داخل سلولی انجام شده با واسطه کلسیم.<sup>۳-۵</sup> از آنجائی‌که مهار سیکلواکسیژناز I باعث اثرات جانبی گوارشی و کلیوی می‌شود، اخیراً

کارخانه سوپا بودند. به منظور جلوگیری از بروز عفونت احتمالی ۴۰ هزار واحد پروکائین پنی سیلین به صورت داخل عضلانی بعد از اتمام جراحی به حیوانات تزریق گردید. موش‌ها جهت بازیافت هوشیاری به قفس باز گردانده شدند و آب و غذا در اختیارشان قرار گرفت.

از همان روز اول، گروه تجربی داروی روفکوکسیب (ساخت شرکت کارخانجات داروپخش-ایران) را به میزان ۱۵mg/kg و به شکل محلول در دی‌متیل سولفو کسید ۵درصد (۱۰mL/kg)، روزانه و از طریق گاوآژ، به مدت ۱۵ روز دریافت کرد. گروه‌های شاهد و شاهد مثبت نیز به ترتیب سرم فیزیولوژی (۱۰mL/kg) و دی‌متیل سولفو کسید ۵درصد (۱۰mL/kg) را به همان روش دریافت کردند.

در پایان دوره آزمایش، موش‌های صحرایی هر سه گروه با تزریق داخل قلبی دوز بالای تیوپنتال سدیم (۲۰ mL/kg) آسان‌گشی شدند و پس از باز کردن محوطه شکمی، معده آنها خارج گردید. موضع جراحی مشخص و برای ارزیابی هیستوپاتولوژی، نمونه بافتی از محل جراحی به همراه بافت‌های سالم اطراف آن به صورت یک مربع با اضلاع یک سانتی‌متر جدا و در داخل فرمالین بافری ۱۰درصد به آزمایشگاه پاتولوژی منتقل گردید.

جهت انجام آسیب‌شناسی بافتی، از نمونه‌های قالب‌گیری شده در پارافین، مقاطع تمام ضخامت پی‌درپی ۵ میکرونی با رنگ آمیزی‌های هماتوکسیلین-اؤزین و تریکروم ماسون تهیه و جهت ارزیابی ترمیم، با میکروسکوپ نوری مدل نیکون (ECLIPSE E200، ساخت کشور ژاپن) با عدسی‌های ۴×، ۱۰× و ۴۰× مورد مطالعه قرار گرفتند. به منظور کمی نمودن مختصات هیستوپاتولوژی و مقایسه وضعیت ترمیم مابین گروه‌های آزمایش، عمق نسج ترمیمی در هر مقطع توسط عدسی شیئی میکرومتری با بزرگنمایی ۴۰× محاسبه گردید. سپس یک میدان دید میکروسکوپی در قسمت‌های میانی طول محاسبه شده انتخاب و تعداد فیبروبلاست‌ها و جوانه‌های مویرگی، در بزرگنمایی ۱۰۰× شمارش گردید و نتیجه به صورت تعداد در میلی‌متر مربع ارائه گردید. برای ارزیابی بازسازی بافت پوششی اندازه رخنه و شکاف باقی‌مانده موجود در دهانه زخم، در هر نمونه با بزرگنمایی ۱۰۰× اندازه‌گیری و میانگین داده‌ها برای هر گروه محاسبه گردید. جهت تعیین نسبت کلاژن سازمان‌یافته موجود در نسج ترمیمی به کل بافت ترمیمی، برش‌ها با روش خطوط مشبک متقاطع و با استفاده از عدسی چشمی مشبک مدل نیکون با بزرگنمایی ۱۰۰× مورد مطالعه قرار گرفتند. بدین ترتیب نسبت کلاژن موجود در نسج ترمیمی به کل بافت ترمیمی با استفاده از فرمول تراکم حجمی 
$$\left(\frac{X}{IP} \times 100\right)$$
 محاسبه گردید. در این فرمول X، تعداد تقاطع روی محل مورد نظر و IP، تعداد کل تقاطع در طرح را نشان می‌دهند.

داده‌های به دست آمده کمی، به صورت میانگین  $\pm$  انحراف معیار ارائه شد. برای مقایسه میانگین متغیرهای کمی در بین گروه‌های مورد مطالعه از آزمون آماری آنالیز واریانس یک‌طرفه و آزمون تعقیبی بونفرونی توسط نرم افزار SPSS-13، در سطح  $\alpha=0/05$  استفاده شد.

ایوپروفن به‌عنوان یک ضد التهاب غیر استروئیدی غیر انتخابی، بر التیام زخم جراحی معده موش صحرایی از لحاظ بافت‌شناسی به اثبات رسیده است.<sup>۱۱</sup> لازم به ذکر است که خطر انفارکتوس قلبی با مصرف برخی مهارکننده‌های سیکلواکسیژناز II وجود دارد، که این اثرات به کاهش مقدار پروستاگلین و افزایش میزان ترومبوکسان A<sub>2</sub> نسبت داده می‌شود.<sup>۱۲</sup> تحقیقات نشان داده است، با این که روفکوکسیب تولید پروستاگلین را مهار می‌کند، اما عملکرد سلول‌های اندوتلیال را مختل نمی‌گرداند.<sup>۱۳</sup> به‌هرحال، کارآیی و ایمنی استفاده از روفکوکسیب قبل از اقدامات ارتوپدی،<sup>۱۴-۱۶</sup> جراحی‌های محوطه بطنی<sup>۱۷</sup> و جراحی‌های سرپایی گوش، حلق و بینی به‌اثبات رسیده است.<sup>۱۸،۱۹</sup>

هدف از این تحقیق، بررسی هیستوپاتولوژی اثرات داروی روفکوکسیب، به‌عنوان یک ضد التهاب غیر استروئیدی، بر ترمیم زخم جراحی در معده موش صحرایی می‌باشد.

## روش کار

مطالعه حاضر از نوع تجربی آزمایشگاهی بوده و در سال ۱۳۸۷ در مرکز تحقیقات دارویی دانشگاه علوم پزشکی تبریز انجام پذیرفته است. جامعه آماری این مطالعه شامل موش‌های صحرایی نر نژاد ویستار در محدوده وزنی ۳۰۰-۲۵۰ گرم و سن ۱۰ هفته می‌باشد. نمونه‌ای به حجم ۶۰ سر موش صحرایی از مرکز پرورش حیوانات آزمایشگاهی دانشگاه علوم پزشکی تبریز تهیه و به‌طور تصادفی در سه گروه مساوی ۲۰سری شامل گروه‌های شاهد، شاهد مثبت و تجربی تقسیم گردید. موش‌ها برای سازگاری با شرایط محیط، قبل از جراحی یک هفته در قفس‌های فایبرگلاس مخصوص در شرایط ۱۲ ساعت روشنایی و ۱۲ ساعت تاریکی و دمای  $23 \pm 2^{\circ}\text{C}$  و دسترسی آزادانه به آب و غذا نگهداری شدند.

قبل از جراحی، به همه گروه‌ها به مدت ۲ ساعت پرهیز غذایی کامل داده شد و برای ایجاد بیهوشی از کتامین (Ketamin 10%, Alfasan Woerden, Holland) به میزان ۵۰mg/kg و زایلازین (Xylazin 2% Alfasan, Woerden, Holland) به میزان ۵ mg/kg به صورت داخل صفاقی استفاده شد. موش‌های صحرایی به صورت خوابیده به پشت بر روی میز جراحی قرار داده شدند و ناحیه خط وسط شکمی به صورت معمول آماده جراحی گردید. یک برش ۲ سانتی‌متری بر روی پوست و عضله خط وسط شکم ایجاد و معده از محل برش خارج و سپس یک برش ۱ سانتی‌متری در خم بزرگ معده ایجاد گردید. لبه‌های برش توسط سرم فیزیولوژی شستشو داده شد. محل شکاف نیز توسط نخ بخیه قابل جذب سنتتیک پلی‌گلی‌کولات (Polyglycolate) ۴-۰ در دو ردیف بخیه گردید. ردیف اول به منظور قرار گرفتن لبه‌های شکاف در مقابل هم به صورت ساده سرتاسری و بخیه ردیف دوم، برای جلوگیری از نشت احتمالی مایعات و اسید معده به داخل محوطه شکمی، به روش کوشینگ بخیه زده شد. خط سفید شکمی به صورت ساده سرتاسری با نخ بخیه قابل جذب سنتتیک پلی‌گلی‌کولات ۴-۰ و پوست ناحیه نیز توسط نخ بخیه سیلیک ۳-۰ به صورت تکی ساده بخیه گردید. کلیه نخ‌های بخیه مورد استفاده ساخت

اختلاف معنی داری از لحاظ پارامترهای یاد شده بین گروه‌های شاهد و شاهد مثبت برآورد نگردد.

میانگین نسبت کلاژن سازمان یافته موجود در نسج ترمیمی، تعداد فیبروبلاست‌ها و عروق نوساز موجود در آن و هم چنین اندازه شکاف باقی مانده در دهانه زخم گروه‌های مورد آزمایش، در جدول ۱ ارائه گردیده است. نمای ریزبینی از محل ترمیم زخم جراحی معده در گروه‌های مورد آزمایش، در تصاویر ۱ تا ۶ نشان داده شده است.

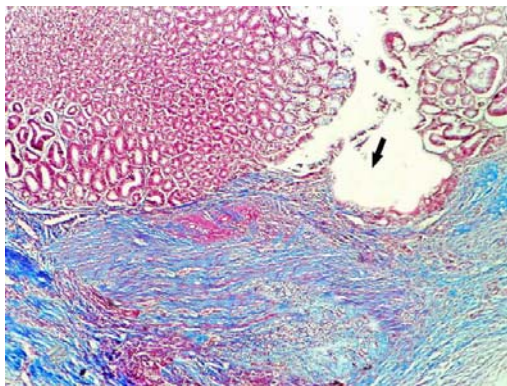
در این مطالعه، رعایت موارد اخلاقی، مورد تایید کمیته نظارت بر حقوق حیوانات آزمایشگاهی مرکز تحقیقات دارویی دانشگاه علوم پزشکی تبریز بود.

### یافته ها

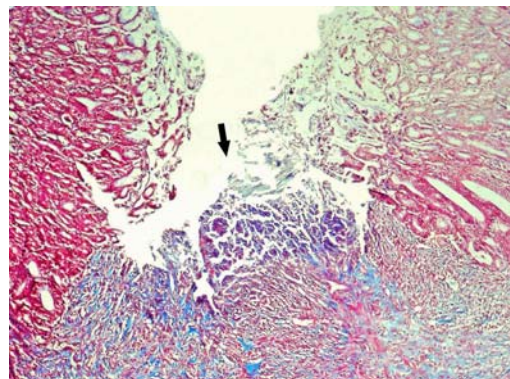
تعداد فیبروبلاست‌ها، جوانه‌های مویرگی و محتوای کلاژن سازمان یافته در نسج ترمیمی، در گروه تجربی به طور معنی داری بیشتر از گروه‌های شاهد و شاهد مثبت بود ( $p < 0.001$ ). اندازه شکاف باقی مانده در دهانه زخم، در گروه تجربی به طور معنی داری کمتر از دو گروه دیگر بود ( $p < 0.001$ ).

جدول ۱- میانگین نسبت کلاژن سازمان یافته، تعداد فیبروبلاست‌ها و عروق نوساز موجود در نسج ترمیمی و شکاف باقی مانده در دهانه زخم، بین گروه‌های مورد آزمایش

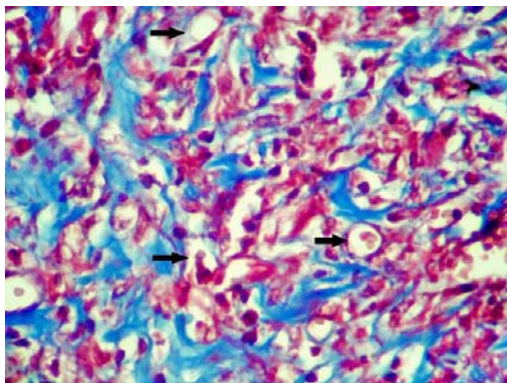
گروه‌های آزمایش	کلاژن سازمان یافته (درصد) میانگین $\pm$ انحراف معیار	شکاف باقی مانده در دهانه زخم (میکرون) میانگین $\pm$ انحراف معیار	تعداد فیبروبلاست‌ها (در میلی متر مربع) میانگین $\pm$ انحراف معیار	تعداد عروق نوساز (در میلی متر مربع) میانگین $\pm$ انحراف معیار
شاهد	۳۹/۸ $\pm$ ۲/۱۱	۴۹۹/۹ $\pm$ ۱۶/۱۲	۷۸۹/۶ $\pm$ ۲۵/۳۴	۸۱/۸ $\pm$ ۱/۵
شاهد مثبت	۴۱/۱ $\pm$ ۲/۱۰	۵۰۸/۷ $\pm$ ۱۸/۲۲	۷۹۵/۴ $\pm$ ۲۴/۱۶	۸۹/۱ $\pm$ ۲/۲
تجربی	۶۷/۵ $\pm$ ۳/۹۱	۱۷۹/۵ $\pm$ ۴/۴۴	۱۱۱۹/۷ $\pm$ ۴۵/۷۱	۱۲۰/۱ $\pm$ ۳/۱
آنالیز واریانس یکطرفه	$p < 0.001$	$p < 0.001$	$p < 0.001$	$p < 0.001$



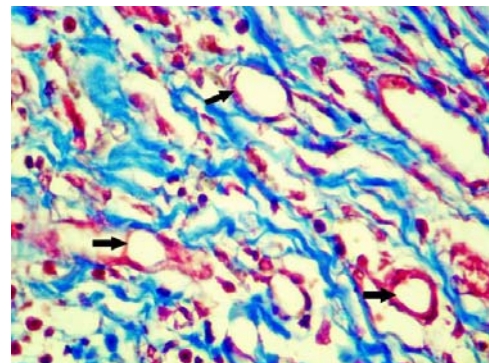
تصویر ۳- نمای ریزبینی با درشت‌نمایی  $\times 40$  از موضع ترمیم جراحی در گروه شاهد مثبت پس از ۱۵ روز. بازسازی بافت پوششی مفاسطی روی زخم (پیکان) کامل نشده است. فضای زخم به طور کامل توسط نسج گرانولاسیون جوان پر شده است. (رنگ آمیزی تریکروم ماسون).



تصویر ۱- نمای ریزبینی از موضع ترمیم جراحی با درشت‌نمایی  $\times 40$  در گروه شاهد پس از ۱۵ روز. شکاف دهانه زخم (پیکان) همچنان موجود بوده و توسط بافت پوششی مفاسطی پوشیده نشده است. فضای زخم توسط نسج گرانولاسیون جوان پر شده است. (رنگ آمیزی تریکروم ماسون).



تصویر ۴- نمای ریزبینی با درشت‌نمایی  $\times 400$  از نسج گرانولاسیون موضع ترمیم جراحی در گروه شاهد مثبت پس از ۱۵ روز. فضای زخم به طور کامل توسط نسج گرانولاسیون جوان اشغال شده است. عروق نوساز فراوان (پیکان‌ها) در این تصویر کاملاً مشخص می‌باشند (رنگ آمیزی تریکروم ماسون).

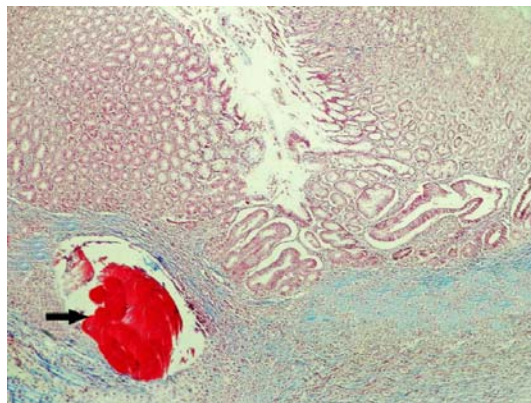


تصویر ۲- نمای ریزبینی از نسج گرانولاسیون موضع ترمیم جراحی با درشت‌نمایی  $\times 400$  در گروه شاهد پس از ۱۵ روز. فضای زخم به طور کامل توسط بافت جوانه‌ای ماهی فیبروبلاست‌های فعال و عروق نوساز فراوان (پیکان‌ها) اشغال شده است. (رنگ آمیزی تریکروم ماسون).

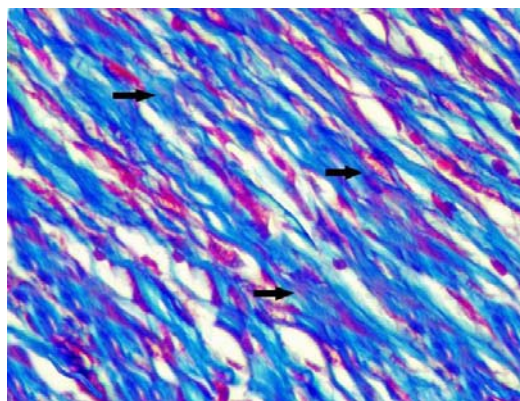
تاثیر داروی ایبوپروفن بر التیام زخم جراحی معده موش صحرایی،<sup>۱۱</sup> کاملاً متفاوت می‌باشد. مسلم است که ایبوپروفن یک داروی ضد التهاب غیر استروئیدی غیر انتخابی می‌باشد و سیکلواکسیژناز I و II را همزمان مهار می‌کند. بنابراین، با مهار سیکلواکسیژناز I مانع از تشکیل پروستاگلاندین E<sub>2</sub> (به‌عنوان محافظت‌کننده مخاط معده) شده و در روند ترمیم زخم اختلال ایجاد می‌کند. در مطالعه دیگری که توسط مهاجری و همکاران در سال ۱۳۸۷، در مورد تأثیر داروی استامینوفن در ترومای جراحی معده موش صحرایی انجام شده، مشخص شده است که روند طبیعی ترمیم زخم جراحی معده موش متعاقب استفاده از داروی استامینوفن دچار اختلال نمی‌گردد.<sup>۲۲</sup> از آنجائی که استامینوفن، به‌عنوان یک ضد درد غیر افیونی و بدون اثرات ضد التهابی، برخلاف داروهای ضد التهاب غیراستروئیدی سیکلواکسیژناز را در بافت‌های محیطی مهار نمی‌کند، به‌نظر نمی‌رسد که اثراتی سوء بر ترمیم جراحات بافت معده داشته باشد.<sup>۲۳</sup> در بررسی انجام شده توسط Goldstein و همکاران در سال ۲۰۰۰، کاهش خطر ابتلا به زخم‌های قسمت فوقانی دستگاه گوارش متعاقب استفاده از داروی روفکوکسیب، به‌عنوان یک مهارکننده انتخابی سیکلواکسیژناز II، گزارش شده است.<sup>۲۴</sup> که یافته‌های ایشان با نتایج بررسی حاضر هم‌خوانی دارد.

اصلی‌ترین فاکتور ترمیم یعنی TGF- $\beta$  (Transforming Growth Factor) متعاقب آسیب به بافت‌ها، توسط دگرانولاسیون پلاکت‌های محل زخم آزاد می‌شود.<sup>۲۵</sup> نقش TGF- $\beta$  در پاسخ ترمیمی زخم به غلظت آن بستگی دارد. TGF- $\beta$  فعال در غلظت‌های پایین باعث جذب سلول‌های آماسی و فیبروبلاست‌ها به محل زخم می‌شود ولی غلظت‌های بالای TGF- $\beta$  در مرحله بعد، مونوسیت‌ها را فعال کرده که فاکتورهای رشد را آزاد کنند و فیبروبلاست‌ها را تحریک می‌کند تا ماتریکس را تولید نمایند و همچنین باعث خود القایی تولید TGF- $\beta$  هم می‌شود.<sup>۲۶</sup> بنابراین TGF- $\beta$  از یک سو باعث کاهش التهاب و آماس در موضع شده (از طریق ممانعت از تکثیر و فعال شدن لئوسیت‌ها، ماکروفاژها و سایر لئوسیت‌ها) و از سوی دیگر باعث تسریع روند التیام می‌شود.<sup>۲۷</sup> داروهای ضد التهاب غیر استروئیدی به‌وسیله جلوگیری از سنتز پروستاگلاندین‌ها میزان آماس و ادم را نیز در محل زخم از طریق مهار مسیر سیکلواکسیژناز کاهش می‌دهند.<sup>۲۸</sup> بنابراین، این داروها می‌توانند با کوتاه کردن فاز التهابی، اولین اثر خود را بر پروسه ترمیم بگذارند. لذا متعاقب کاهش آماس، TGF- $\beta$  وارد عمل شده و چون در محیط شدت آماس کم است، با سرعت روند ترمیم را آغاز خواهد کرد و داروهایی که بتوانند میزان TGF- $\beta$  را بیشتر از سایرین افزایش دهند، باعث تسریع روند التیام و ترمیم خواهند شد.<sup>۲۹</sup>

با توجه به مجموعه فوق‌الذکر، روفکوکسیب به‌عنوان یک ضد التهاب غیراستروئیدی انتخابی، چون تأثیری بر سیکلواکسیژناز I نداشته و تأثیری سوء بر تولید پروستاگلاندین E<sub>2</sub> در بافت معده ندارد، بنابراین ترمیم زخم جراحی معده را بهبود می‌بخشد که این موضوع با نتایج به‌دست آمده از بررسی حاضر در توافق می‌باشد. اگرچه دی‌متیل سولفو کسید برای درمان بسیاری از بیماری‌ها در انسان مورد استفاده قرار گرفته است،<sup>۲۶</sup> لکن به‌دلیل



تصویر ۵- نمای ریزبینی با درشت‌نمایی ۴۰× از موضع ترمیم جراحی در گروه ترمیمی پس از ۱۵ روز. بافت پوششی مخاطی، روی زخم را به‌طور کامل پوشش داده است. فضای زخم نیز به‌طور کامل توسط نسج گرانولاسیون نسبتاً بالغ پر شده است. مسیر عبور نخ بقیه و واکنش فیبروتیک اطراف آن (پیکان) نیز در این تصویر مشخص می‌باشد (رنگ‌آمیزی تریکروم ماسون).



تصویر ۶- نمای ریزبینی با درشت‌نمایی ۴۰× از نسج گرانولاسیون موضع ترمیم جراحی در گروه ترمیمی پس از ۱۵ روز. فضای زخم به‌طور کامل توسط نسج گرانولاسیون نسبتاً بالغ اشغال شده است. رشته‌های کلاژن (پیکان‌ها) سازمان‌یافته‌تر بوده و نظم بیشتری را نشان می‌دهند (رنگ‌آمیزی تریکروم ماسون).

## بحث

نتایج مطالعه حاضر نشان می‌دهد که مصرف روفکوکسیب نه تنها بازسازی بافت پوششی، عروق‌زایی، تکثیر و تزايد فیبروبلاست‌ها و تشکیل نسج جوشگاهی را در روند ترمیم زخم جراحی معده موش‌های صحرایی نر نژاد ویستار دچار اختلال نکرده است، بلکه روند طبیعی فاکتورهای مؤثر در ترمیم مذکور، سرعت بیشتری به‌خود گرفته و باعث تسریع در التیام زخم گردیده است. در تحقیقی که توسط رضایی و همکاران در سال ۱۳۸۶، در مورد اثرات بالینی و هیستوپاتولوژی داروی روفکوکسیب بر آسیب جراحی لته در خرگوش انجام شده، به نقش مفید آن بر التیام بافت نرم لته متعاقب جراحی اشاره شده است.<sup>۲۰</sup> در مطالعه دیگری که توسط رضایی و همکاران در سال ۱۳۸۷، در مورد تأثیر ایبوپروفن، به‌عنوان یک ضد التهاب غیر استروئیدی غیرانتخابی، که بر ترومای جراحی لته انجام شده، به اثرات مفید این دارو نیز در التیام بافت نرم لته متعاقب جراحی اشاره شده است.<sup>۲۱</sup> ولی، نتایج ایشان با نتایج بررسی انجام شده توسط مهاجری و همکاران در سال ۱۳۸۷، در مورد

تعیین تاثیر دزهای مختلف داروی روفکوکسیب و شناخت دقیق مکان و مکانیسم یا مکانیسم‌های مولکولی و سلولی مؤثر در عملکرد فارماکولوژیکی آن نیاز به مطالعات آتی دارد.

### سپاسگزاری

مؤلفین مراتب سپاس خود را از معاونت پژوهشی دانشگاه آزاد اسلامی واحد تبریز و مرکز تحقیقات دارویی دانشگاه علوم پزشکی تبریز ابراز می‌دارند.

خواص فیزیکی و شیمیایی که دارد، اغلب در مطالعات بیولوژیکی به‌عنوان حلال و در دارو درمانی به‌عنوان حامل دارو مورد استفاده قرار گرفته و عوارض جانبی آن نادیده انگاشته می‌شود.<sup>۳۷</sup> در این بررسی که از دی‌متیل سولفوکسید به‌عنوان حامل دارو استفاده شده است، تأثیر معنی‌داری را بر ترمیم زخم در مقایسه با گروه شاهد نداشته است.

با توجه به نتایج به‌دست آمده از این بررسی، داروی روفکوکسیب در بهبود ترمیم زخم جراحی معده در موش صحرایی مؤثر بوده و پس از انجام کارآزمایی‌های بالینی شاهددار اتفاقی، استفاده از آن می‌تواند علاوه بر کاهش درد، جهت تسریع در التیام زخم جراحی معده نیز توصیه گردد. لکن،

### References

- Fossum T. Small animal surgery. 2<sup>nd</sup> ed. London: Mosby; 2005:134-44.
- Luisa AD, Aime LB. Wound healing. New Jersey: Humana Press; 2002:3-16.
- Vane Rj, Botting R. Anti-inflammatory drugs and their mechanisms of action. *Inflamm Res* 1998;47(2):78-87.
- Rang HP, Dale MM, Ritter JM, et al. Pharmacology. 5<sup>th</sup> ed. UK: Churchill Livingstone; 2003:244-52.
- Saif SR. Pharmacology review for medical students. 1<sup>st</sup> ed. New Dehli, Bangalore: CBS Publishers & Distributors; 2005:206-25.
- McGavin MD, Zachary JF. Pathologic Basis of Veterinary Disease. 4<sup>th</sup> ed. UK: Mosby; 2007(1):174-91.
- Abul kA, Lichtman AH, Poher JS. Cellular and Molecular Immunology. 4<sup>th</sup> ed. Philadelphia: Saunders; 2000:121-24.
- Bradbury DA, Newton R, Zhu YM. Effect of bradykinin, TGF- $\beta$ 1, IL-1 $\beta$ , and hypoxia on COX-2 expression in pulmonary artery smooth muscle cells. *Am J Physiol* 2002;283(4):L717-L25.
- Endo K, Sairyo K, Komatsubara S, et al. Cyclooxygenase-2 inhibitor delays fracture healing in rats. *Acta Orthop* 2005;76(4):470-74.
- Virchenko O, Skoglund B, Aspenberg P. Parecoxib impairs early tendon repair but improves later remodeling. *Am J Sports Med* 2004;32(7):1743-7.
- Mohajeri D, Mousavi Gh, Khayat Noori MH, et al. [Histopathological study of the effects of ibuprofen on gastric surgical trauma in the rats] Persian. *J Kashan Univ Med Sci* 2009;12(4):13-21.
- Chena QH, Raoa PNP, Knaus EE. Synthesis and biological evaluation of a novel class of rofecoxib analogues as dual inhibitors of cyclooxygenases(COXs) and lipoxygenases (LOXs). *Bioorg Med Chem* 2006; 14(23): 7898-909.
- Verma S, Raj SR, Shewchuk L, et al. Cyclooxygenase-2 blockade does not impair endothelial vasodilator function in healthy volunteers: randomized evaluation of rofecoxib versus naproxen on endothelium-dependent vasodilatation. *Circulation* 2001;104(24):2879-82.
- Reuben SS, Connelly NR. Postoperative analgesic effects of celecoxib or rofecoxib after spinal fusion surgery. *Anesth Analg* 2000;91(5):1221-25.
- Bhopatkar S, Reuben SS, Joshi W, et al. Preemptive analgesic effects of rofecoxib for ambulatory rthoscopic knee surgery. *Anesth Analg* 2002;94(1):55-59.
- Gimbel JS, Brugger A, Zhao W, et al. Efficacy and tolerability of celecoxib versus hydrocodone/acetaminophen in the treatment of pain after ambulatory orthopedic surgery in adults. *Clin Ther* 2001;23(2):228-41.
- Shen Q, Sinatra R, Luther M, et al. Preoperative rofecoxib 25 mg and 50 mg: effects on post-surgical morphine consumption and effort dependent pain. *Anesth Analg* 2004;98(1):135-140.
- Issioui T, Klein KW, White PF, et al. Analgesic efficacy of rofecoxib alone or in combination with acetaminophen in the ambulatory setting. *Anesth Analg* 2004;98(1):135-40.
- Issioui T, Klein KW, White PF, et al. Efficacy of celecoxib and acetaminophen alone and in combination for preventing postoperative pain. *Anesth Analg* 2002;94(5):1188-1193.
- Rezaie A, Mohajeri D, Khaki A, et al. [Investigation of clinical and histopathological effects of rofecoxib after surgical trauma of the gum in rabbit] Persian. *Vet J IAUT* 2007;1(1):7-14.
- Rezaei A, Mohajeri D, Muhammad Nejad Daryani S, et al. [Study of clinical and histopathological effects of Ibuprofen after surgical trauma of gum in rabbit] Persian. *J Tabriz Univ Med Sci* 2009;15(1):31-8.
- Mohajeri D, Mousavi G, Khayat Noori MH, et al. [Histopathological study of the effect of Acetaminophen on primary intention healing of stomach surgical wounds in the rats] Persian. *J Birjand Uni Med Sci* 2009;16(4):19-25.
- Graham GG, Scott KF. Mechanism of action of paracetamol. *Am J Ther* 2005;12(1):46-55.
- Goldstein JL, Silverstein FE, Agrawal NM. Reduced risk of upper gastrointestinal ulcer complications with Rofecoxib, a novel COX-2 inhibitor. *Am J Gastroenterol* 2000;95(7):1681-90.
- Kumar V, Cotran RS, Robbins SL. Basic Pathology. 6<sup>th</sup> ed. Philadelphia: Saunders; 1997:34-66.
- Jacob SW, de la Torre JC. Pharmacology of dimethyl sulfoxide in cardiac and CNS damage. *Pharmacol Rep* 2009;61(2):225-35.
- Santos NC, Figueira-Coelho J, Martins-Silva J, et al. Multidisciplinary utilization of dimethyl sulfoxide: pharmacological, cellular, and molecular aspects. *Biochem Pharmacol* 2003;65(7):1035-41.

## ***Histopathological study of the effect of rofecoxib on healing of stomach surgical wounds in the rats***

**Darvoush Mohajeri<sup>1</sup>, Ghafour Mousavi<sup>2</sup>, Ali Rezaei<sup>3</sup>, Hossein Jodeiri<sup>2</sup>**

Received: 18/Oct/2009

Accepted: 12/Dec/2009

**Background:** Nowadays faster healing of surgical wounds is more challenging to researchers. The aim of the present study was to histopathological evaluate of the effect of rofecoxib, a non-steroidal anti-inflammatory drug, on healing of surgical wound in rats stomach.

**Materials and Methods:** Sixty male Wistar rats were randomly assigned into three groups (control, positive control and experimental) of twenty animals each. A gastrotomy incision with the length of 1 cm was made in greater curvature of stomach in the rats, thereafter, sutured in 2 layers. Experimental group received rofecoxib (15 mg/kg) dissolved in Dimethyl Sulfoxide (DMSO) 5% (10 mL/Kg) daily for 15 days through the gavage. Positive control and control groups received DMSO 5% (10 mL/Kg) and normal saline (10 mL/Kg), respectively, in the same manner. Histopathological studies and comparison of wound healing among the groups were carried out considering more effective agents on wound healing including proliferation of fibroblasts, angiogenesis, re-epithelialization and collagen organization in healing tissue. Significant differences among the groups were determined by one-way analysis of variance followed by Bonferroni post-test. Statistical significance was considered at  $p < 0.05$ .

**Results:** The numbers of fibroblasts, capillary buds and organized collagen content in healing site of experimental group were significantly more than positive control and control group ( $p < 0.001$ ). The size of epithelial gap in experimental group was significantly lesser than two other groups ( $p < 0.001$ ). There were not any significant statistical differences between the control and positive control groups from the viewpoint of the above parameters.

**Conclusion:** The results showed that rofecoxib possesses a beneficial effect on healing of stomach surgical wounds in rats. [ZJRMS, 12(1):20-25]

**Keywords:** Rofecoxib, wound healing, stomach, rat.

1. Associated Professor of Pathology, Dept. of Pathobiology, School of Veterinary Medicine, Islamic Azad University, Tabriz Branch, Tabriz, Iran.
2. Assistant Professor of Veterinary Surgery, Dept. of Clinical Science, School of Veterinary Medicine, Islamic Azad University, Tabriz Branch, Tabriz, Iran.
3. Associated Professor of Veterinary Surgery, Dept. of Clinical Science, School of Veterinary Medicine, Islamic Azad University, Tabriz Branch, Tabriz, Iran.