

گزارش یک مورد کیست اکی نوکوک مولتی لوکولاریس

گزارش مورد

محمد علی رئیس السادات^۱، سیدعلی میرصادقی^۲، محمدعلی یعقوبی^۳، آرمین الهی فر^۴، بهیه ظریف ذاکریان^۵

۱. استادیار جراحی کودکان، گروه جراحی، دانشگاه آزاد اسلامی واحد مشهد
۲. استادیار جراحی، گروه جراحی، دانشگاه آزاد اسلامی واحد مشهد
۳. دستیار تخصصی بیماری‌های داخلی، دانشگاه علوم پزشکی مشهد
۴. دانشجوی پزشکی، دانشگاه آزاد اسلامی واحد مشهد
۵. استادیار پاتولوژی، دانشگاه آزاد اسلامی واحد مشهد

تاریخ دریافت مقاله: ۸۸/۸/۲۲
تاریخ پذیرش مقاله: ۸۸/۱۱/۱۳

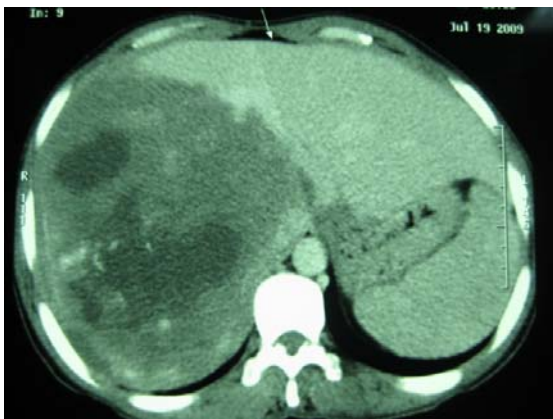
چکیده

کیست هیداتیک آلوئولار بیماری انگلی مهاجم و کشنده‌ای است که در اثر مرحله لاروی انگل اکی نوکوک مولتی لوکولاریس ایجاد می‌شود. میزبان اصلی این کرم نواری، سگ‌سانان به خصوص روباه و شغال است که معمولاً ابتلا انسان به این انگل از طریق خوردن سبزیجات و آب آلوده به تخم انگل حاصل می‌گردد. در این مقاله موردی از کیست هیداتیک آلوئولار در یک خانم ۳۵ ساله گزارش می‌شود. (م ت ع پ ز، ۱۲(۲): ۵۰-۴۷)

کلیدواژه‌ها: کیست هیداتیک آلوئولار، اکی نوکوک مولتی لوکولاریس، کرم نواری

مقدمه

به گزارش بیوپسی آلبندازول جهت پروفیلاکسی به بیمار تجویز شد و در تاریخ ۸۸/۶/۱ در بیمارستان ۲۲ بهمن مشهد تحت عمل جراحی قرار گرفت. در طی عمل به علت حجیم بودن توده تمام لوب راست کبد به همراه توده برداشته شد. با توجه به لیگاتور شریان کبدی راست در طی بیوپسی، لوب چپ به میزان قابل توجهی رشد نموده بود. در بررسی ماکروسکوپی، توده‌ای به وزن ۱۵۰۰ گرم، زردرنگ با قوام الاستیک به همراه بخشی از بافت کبد به ابعاد ۸ × ۳/۵ × ۵ سانتی‌متر رویت گردید.



تصویر ۱: سی‌تی‌اسکن بیمار که توده هتروژن در لوب راست کبد مشهود است.

در بررسی میکروسکوپی نیز ساختمان‌هایی آلوئولر همراه با تعدادی سیست غیرطبیعی با اندازه ۱-۰/۵ میلی‌متر گزارش شد که شامل نکروز و فیروز وسیع همراه با ارتشاح لنفوسیت‌ها و واکنش گرانولوماتوز بود (تصویر ۲).

کیست هیداتیک آلوئولار بیماری انگلی مهاجم و کشنده‌ای است که در اثر مرحله لاروی انگل اکی نوکوکس مولتی لوکولاریس ایجاد می‌شود. شیوع این کرم نواری به‌طور گسترده‌ای محدود به نیمکره شمالی است و در برخی مناطق به‌صورت تک‌گیر دیده می‌شود.^۱ در ایران میزبان اصلی کرم، روباه قرمز و مرحله لاروی آن در جوندگان منطقه دشت مغان دیده می‌شود.^۲ انسان به‌عنوان میزبان تصادفی از طریق خوردن آب و سبزیجات آلوده، به تخم انگل مبتلا می‌گردد. این انگل باعث ایجاد کیست‌های متعدد و چند حفره‌ای درون کبد و یا سایر احشا بدن انسان می‌شود.^۳ تاکنون در شرق ایران بیش از یک از این بیماری گزارش نشده است.^۴ هدف ما از این مطالعه گزارش دومین مورد از این بیماری در منطقه خراسان و نحوه برخورد با این بیماری است.

معرفی بیمار

بیمار خانم خانه‌دار ۳۵ ساله ساکن مشهد، که با شکایت درد زیر دنده‌ها در سمت راست شکم و بی‌اشتهایی به کلینیک جراحی مراجعه نموده بود. درد به‌طور مداوم با شدت کم بدون انتشار به سایر نواحی شکم، از ۲۰ روز قبل از مراجعه ایجاد شده بود. بیمار در ظاهر ایکتریک نبوده و در معاینه بالینی به‌جز هیپاتومگالی (۱۳ سانتی‌متر) یافته دیگری نداشت. در سونوگرافی توده ای جامد دارای نواحی هیپو اکودر لوب راست کبد گزارش گردید. در بررسی توسط CT Scan با و بدون کنتراست، توده‌ای با دانسیته پایین به اقطار ۱۵۰ × ۱۳۰ میلی‌متر دارای افزایش غیر یکنواخت در لوب راست کبد به همراه لنف‌نودهای پارآنورتیک مشاهده شد (تصویر ۱).

بررسی توسط اسکن کبدی وجود هماتزیوم را در بیمار رد نمود. جهت بررسی بیشتر از بیمار بیوپسی باز کبد انجام شد که گزارش بیوپسی تشخیص احتمالی هیداتیدوز آلوئولار را مطرح نمود. در حین بیوپسی با توجه به کوچک بودن لوب چپ کبد، شریان کبدی راست لیگاتور گردید. با توجه

۵ درصد موارد ممکن است سایر ارگان‌ها، نظیر طحال، هم درگیر باشند. کیست در ۷۰ درصد موارد در لوب راست و در ۶۰ درصد موارد در هیل کبد جایگزین می‌شود. به علت رشد آهسته کیست نشانه‌های بالینی ممکن است ۱۰ سال بعد از ابتلا به عفونت اولیه تظاهر پیدا کنند. تظاهرات بیماری در ۱/۳ موارد با یرقان کلاستاتیک، و در ۱/۳ موارد نیز با درگیری اپی‌گاستر مراجعه می‌نمایند.^{۶،۷}

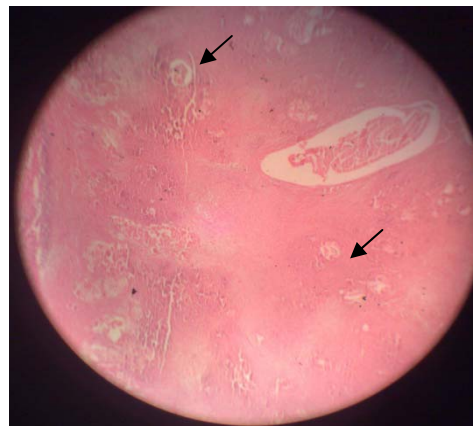سایر موارد ممکن است در حین تصویربرداری و یا معاینه بالینی همراه با علائمی نظیر خستگی، کاهش وزن و هپاتومگالی به صورت تصادفی کشف شوند.^۷ نمای کیست، برخلاف کیست هیداتید گرانولوزوس، به صورت توده اسفنجی چند حفره‌ای با اندازه‌های نامنظم و سرشار از مایعی با قوام ژلاتینی می‌باشد.^۴ از نظر میکروسکوپی از کیست‌های نامنظم پوشیده از غشای خطی، تشکیل شده که فاقد لایه زاینده و اسکولوکس می‌باشند. غشای خطی آن اغلب قطعه قطعه و در رنگ آمیزی PAS به خوبی قابل رویت است.^{۳،۶}

این ضایعات ممکن است توسط بافت‌های نکروتیک و فیبروتیک و یا با کانون‌هایی از بافت کلسیفیه دیستروفیک محصور شده باشند. هم‌چنین ارتشاح سلول‌های نوتروفیل در اطراف آن مشاهده می‌شود. با توجه به اینکه انسان میزبان واسط مناسبی جهت انگل نمی‌باشد، رشد توده به آهستگی صورت می‌گیرد و ممکن است در مرکز آن کانون‌های نکروتیک و یا کلسیفیه مشاهده شود.^۴ کیست‌ها غالباً استریل و فاقد پرتواسکولکس هستند. رشد کیست به صورت متاستاتیک بود و انتشار آن از طریق مجاورتی، خون یا لنف صورت می‌گیرد. تصویربرداری در تائید تشخیص به خصوص در مواردی که ضایعات خوشه‌ای شکل میکرو کلسیفیه در CT یا MRI وجود دارد، موثر است. هم‌چنین برخی از منابع انجام تست‌های سرولوژیک نظیر الیزا را جهت تائید تشخیص پیشنهاد نموده‌اند.^۷ درمان قطعی بیماران جراحی و خارج نمودن کیست از بدن بیمار می‌باشد.^{۳،۸} البته در مطالعه‌ای که در آلاسکا انجام گرفته است درمان با مبندازول با دوز بیش از ۳ گرم باعث کاهش روند پاتولوژیک بیماری شده است اما به نظر می‌رسد آلبندازول جهت این بیماری موثرتر است و بیمار بعد از ترخیص باید به مدت ۲ سال تحت درمان با آلبندازول باشد.^۳ در این مورد نیز بیمار با تجویز آلبندازول به مدت ۶ ماه مرخص گردید که در مراجعات منظم ماهانه بیمار، تاکنون نشانه‌ای از عود یا آلودگی مجدد دیده نشده است.

این مطالعه و مطالعه برنجی و همکاران^۴، بیانگر احتمال وجود چرخه زندگی این انگل در منطقه خراسان رضوی می‌باشد. این امر توجه مسئولان بهداشتی در کنترل این بیماری و هم‌چنین توجه مسئولان شبکه دامی و دامپزشکی منطقه راجعت بررسی احتمال وجود آلودگی در منطقه را می‌طلبد. هم‌چنین این بیماری باید در تشخیص افتراقی ضایعات با رشد آهسته و مشکوک به کانسر قرار گیرد.

سپاسگزاری

با سپاس از متخصصین محترم بهوشی و همکاران در اتاق عمل بیمارستان ۲۲ بهمن مشهد.



تصویر ۲: نمای میکروسکوپی از کبد بیمار با بزرگنمایی $\times 140$ و رنگ آمیزی H & E فلش‌ها نشان‌دهنده کیست‌ها می‌باشد.

بیمار بعد از عمل به علت خونریزی و دریافت پنج واحد خون کامل حین عمل و عوارض ناشی از آن در ICU بستری و بعد از پنج روز به بخش منتقل شد. هشت روز بعد از عمل بیمار دچار تب و در بررسی‌ها یک آبسه عفونی ساب فرنیک به همراه آمپیم مشخص گردید که تحت تخلیه از طریق پوست و جایگذاری درن و لوله قفسه سینه قرار گرفت. بیمار یک ماه بعد از عمل با حال عمومی خوب و رژیم دارویی آلبندازول دوبار در روز به مدت شش ماه مرخص گردید. در پیگیری پنج ماه بعد، علائم بیمار به کلی رفع، در بررسی‌های تصویربرداری نشانه‌ای از عود ضایعه دیده نشد.

بحث

انگل اکی‌نو کوک مولتی‌لوکولاریس (آلوئولاریس) عامل ایجاد یک کیست مهاجم و شبه سرطانی در انسان می‌باشد.^۵ این عفونت مشترک بین انسان و حیوان، بر اثر ابتلای فرد به مرحله لاروی انگل اکی‌نو کوک مولتی‌لوکولاریس اتفاق می‌افتد. این انگل در حقیقت کرم نواری سگ‌سانان (به خصوص روباه و شغال) می‌باشد. این نوع از کیست هیداتید نسبت به اکینو کوکوزیس گرانولوزوس شیوع کمتری دارد. انگل در مناطق شمال آمریکا، اروپا و شرق آسیا آندمیک می‌باشد.^{۳،۵}

میزان شیوع این بیماری در دهه اخیر، به ویژه در اروپا، افزایش یافته است. به طور مثال در مطالعه کوهوتی که در اروپا انجام شده بود، میزان شیوع بیمار از سال ۲۰۰۱ الی ۲۰۰۵ نسبت به دهه گذشته ۲ برابر شده بود. هم‌اکنون شیوع این بیماری در مناطق اندمیک ۰/۲ تا ۱/۴ در هر ۱۰۰۰۰۰ نفر برآورد می‌شود.^۴

کرم بالغ در روده روباه (میزبان نهایی) وجود داشته و تخم‌ها از طریق مدفوع حیوان دفع می‌شوند. میزبان واسط انگل در طبیعت، جوندگان هستند و انسان معمولاً به صورت تصادفی و بر اثر خوردن سبزیجات و یا آب آلوده به مدفوع حیوان به انگل آلوده می‌شود.^۳ تخم انگل بعد از ورود به سیستم گوارشی در دئودنوم باز شده و متاسرکز از طریق مخاط روده کوچک وارد سیستم وریدی پورت شده و از آن‌جا به کبد می‌رود. تقریباً در تمام موارد ابتلا به مرحله لاروی اکی‌نو کوک مولتی‌لوکولاریس کبد درگیر است و در

References

1. Ciftcioglu MA, Yildirgan MI, Akcay MN, et al. Fine needle aspiration biopsy in hepatic echinococcus multilocularis. *Acta Cytol* 1997; 41(3): 649-652.
2. Athari A, Ansari N. [Medical Parasitology] Persian. Tehran: Noor Danesh; 1382: 162-3.
3. King HC, Fairley JK. Cestodes. In: Mandell GL, Bennett JE, Dolin R. *Mandell, Douglas, and Bennett's Principles and Practice of Infectious Diseases*. 7th ed. London: Churchill Livingstone; 2009: 3613-5.
4. Berenji F, Mirsadraei S, Asaadi L, et al. [A case report of Alveolar Echinococcosis] Persian. *Med J Mashad Univ Med Sci* 2007; 50(97): 354-347.
5. Schweiger A, Ammann RW, Candinas D, et al. Human alveolar echinococcosis after fox population increase, Switzerland. *Emerg Infect Dis* 2007; 13(6): 878-82.
6. Czermak BV, Unsinn KM, Gotwald T, et al. Echinococcus Multilocularis Revisited. *AJR* 2001; 176(5): 1207-1212.
7. Sako Y, Fukuda K, Kobayashi Y and Ito A. Development of an immunochromatographic test to detect antibodies against recombinant Em18 for diagnosis of alveolar echinococcosis. *J Clin Microbiol* 2009; 47(1): 252-254.
8. Miterpáková M, Dubinský P, Reiterová K and Stanko M. Climate and environmental factors influencing Echinococcus multilocularis occurrence in the Slovak Republic. *Ann Agric Environ Med* 2006; 13(2): 235-242.

Alveolar hydatid cyst: A case report

Mohammad A. Raiesolsadat¹, S. Ali Mirsadeghi², Mohammad A. Yaghoubi³, Armin Elahifar⁴, Behiye Zarif-Zakerian⁵

Received: 13/Nov/2009

Accepted: 2/Feb/2010

Alveolar hydatid cyst is a parasitic disease due to invasion of the Echinococcus multilocularis larva into the different tissues. The main host of this tape worms is Canidae family, especially foxes and jackals. Human beings are usually infected through eating contaminated vegetables and water with parasite eggs. In this article, one case of alveolar hydatid cyst has been reported in a 35 year-old woman. [ZJRMS, 12(2): 49-52]

Keywords: Echinococcosis multilocularis, alveolar hydatid cyst, tape worm

1. Assistant Professor, Pediatric Surgeon, Department of Surgery, Islamic Azad University, Mashhad Branch, Mashhad, Iran.
2. Assistant Professor, General Surgeon, Department of Surgery, Islamic Azad University, Mashhad Branch, Mashhad, Iran.
3. Resident of internal Medicine, Mashhad medical university, Mashhad, Iran.
4. Medical Student, Islamic Azad University, Mashhad Branch, Mashhad, Iran.
5. Assistant Professor of Pathology, Islamic Azad University, Mashhad Branch, Mashhad, Iran.