

## شناسایی کودک حامل جهش (Cys634Arg) در ژن RET عامل کارسینوم مدولاری تیروئید

احسان الوندی<sup>۱</sup>، کارشناس ارشد ژنتیک؛ دکتر مهرداد پدram<sup>۱</sup>، PhD بیولوژی مولکولی؛ دکتر احمد رضا سروش<sup>۱</sup>، متخصص جراحی؛ دکتر بابک نوری نیر<sup>۲</sup>، فوق تخصص گوارش؛ دکتر سید محمد اکرمی<sup>۳\*</sup>، PhD ژنتیک پزشکی

۱. دانشگاه علوم پزشکی تهران
۲. دانشگاه علوم پزشکی شهید بهشتی
۳. مرکز تحقیقات غدد و متابولیسم، دانشگاه علوم پزشکی تهران

دریافت: ۸۶/۱/۱۳؛ بازنگری: ۸۶/۳/۳۱؛ پذیرش: ۸۶/۴/۱۲

### خلاصه

**هدف:** کارسینوم مدولاری تیروئید (MTC) در ۲۵٪ موارد جنبه ارثی دارد و توارث آن عمدتاً به صورت اتوزومال غالب است، از این رو به احتمال ۵۰٪ بستگان درجه اول فرد بیمار حامل جهش شناخته شده در پروتوانکوژن RET در معرض ابتلا به آن قرار دارند. به همین جهت بررسی ژنتیکی این جهش‌ها در افراد مبتلا به کارسینوم مدولاری تیروئید ضروری است. در صورت شناسایی جهش عامل بیماری در سایر اعضای خانواده فرد بیمار می‌توان با عمل جراحی پیشگیرانه برداشتن غده تیروئید به طور کامل، از بروز بیماری، عوارض و همچنین تهاجم آن به سایر اعضای بدن، جلوگیری به عمل آورد.

**معرفی بیمار:** با بررسی مستقیم توالی DNA ژن RET سه بیمار مبتلا به کارسینوم مدولاری تیروئید از یک خانواده، مشخص شد که هر سه نفر در کدون ۶۳۴ این ژن، دارای جهش مشابه ژرم لاین هستند. در ادامه، با بررسی توالی DNA پروتوانکوژن RET در سایر اعضای این خانواده و همینطور فرزندان سه بیمار مبتلا به کارسینوم مدولاری تیروئید، این جهش در یک کودک ۳ ساله بدون علامت شناسایی شد.

**نتیجه‌گیری:** بررسی ژنتیکی پروتوانکوژن RET در افراد مبتلا به کارسینوم مدولاری تیروئید به منظور تمایز نوع ارثی از نوع تک گیر آن در کشور ضروری به نظر می‌رسد. در حالت ارثی، جستجوی جهش در بستگان درجه یک فرد بیمار اهمیت ویژه‌ای دارد و در صورت پیدا کردن جهش، پیشنهاد می‌شود بستگان حامل جهش به صورت پیشگیرانه مورد عمل جراحی تیروئید قرار بگیرند.

**واژه‌های کلیدی:** کارسینوم مدولاری تیروئید؛ پروتوانکوژن RET؛ جهش ژرم لاین؛ مشاوره ژنتیک

### مقدمه

تیروئید خانوادگی و یا به عنوان قسمتی از نئوپلازی اندوکراین چندگانه تیپ ۲ نوع A و B (MEN2A و MEN2B) بروز می‌کند. در مجموع هر سه نوع ارثی کارسینوم مدولاری تیروئید را به نام سندروم‌های نئوپلازی اندوکراین چندگانه تیپ ۲ می‌شناسند. توارث سندروم‌های نئوپلازی اندوکراین چندگانه تیپ ۲ به صورت اتوزومال غالب است و از این رو در حالت ارثی، ۵۰٪ بستگان درجه اول فرد بیمار در معرض ابتلا به آن قرار دارند.<sup>[۱]</sup> تقریباً در تمام موارد، فعال شدن پروتوانکوژنی به نام RET به عنوان عامل بروز سندروم‌های نئوپلازی اندوکراین چندگانه تیپ ۲ محسوب می‌شود. ژن RET در روی بازوی بزرگ کروموزوم ۱۰ و در موقعیت 10q11.2 واقع است. پروتئین RET

کارسینوم مدولاری تیروئید عامل ۵ تا ۱۰ درصد از کارسینوم‌های تیروئید است. منشا تومور از سلول‌های پارافولیکولار (سلول‌های C) غده تیروئید می‌باشد. این تومور با تهاجم بالا و پروگنوز بد، یکی از خطرناک‌ترین سرطان‌های تیروئید به شمار می‌رود. ید رادیو اکتیو و شیمی درمانی در درمان آن موثر نیستند و در واقع، تنها راه درمان، عمل جراحی و خارج کردن غده تیروئید به طور کامل می‌باشد. کارسینوم مدولاری تیروئید به دو شکل ارثی و تک گیر رخ می‌دهد. نوع ارثی آن که در حدود ۲۵٪ موارد را شامل می‌شود، یا به تنهایی در قالب کارسینوم مدولاری

\* مسئول مقاله:

در اولین جلسه مشاوره، پس از تکمیل فرم رضایت نامه کتبی توسط بیماران، بررسی نمونه خون جهت جستجوی جهش ژرم لاین انجام شد. DNA ژنومیک با روش Salting-out استخراج شد. پس از انجام PCR، بررسی توالی DNA اگزون شماره ۱۱ این ژن در هر سه بیمار، در کدون ۶۳۴، تغییر نوکلئوتیدی TGC به CGC را به صورت هتروزیگوت نشان داد (شکل ۲). این جهش ژنتیکی موجب تبدیل اسیدآمینه سیستئین به آرژنین در کدون شماره ۶۳۴ پروتئین RET می‌شود (Cys634Arg). علاوه بر این با بررسی رشته معکوس reverse strand این تغییر نوکلئوتیدی در هر سه بیمار تایید شد. در ادامه جلسه مشاوره جدیدی (post-test genetic counseling) انجام شد و گزارش آزمایش ژنتیک برای هر سه بیمار ارائه و توضیح داده شد. به دلیل سن پایین فرزندان سه بیمار، از والدین رضایت نامه کتبی جهت خون گیری از فرزندان دریافت شد. پس از استخراج DNA ژنومیک از نمونه خون آنها، PCR برای اگزون شماره ۱۱ ژن RET هر یک انجام شد. در بررسی توالی های بدست آمده، افراد II-5 و III-1 فاقد جهش Cys634Arg بوده، اما کودک III-2 همانند مادر خود، حامل تغییر نوکلئوتیدی TGC به CGC در کدون ۶۳۴ می‌باشد. جهت اطمینان، با بررسی رشته معکوس، این نتایج مورد تایید قرار گرفت.

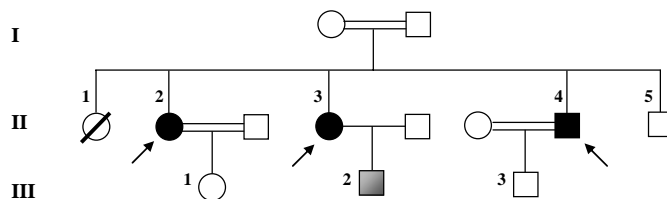
### بحث

در اکثر موارد، جهش‌های ژرم لاین مختلف در اگزون‌های ۱۰، ۱۱، ۱۳، ۱۴، ۱۵ و ۱۶ پروتئین RET، هر یک با فنوتیپ خاصی از نظر سن بروز کارسینوم مدولاری تیروئید، شدت آن و همچنین بروز عوارض دیگر مثل فنوکروموسیتوما و هایپرپارا-تیروئیدیسم در ارتباط می‌باشند.<sup>[۵، ۴]</sup> این جهش‌ها بنا بر توافق عمومی بین متخصصین، از نظر پیگیری‌های بعدی فرد مبتلا به کارسینوم مدولاری تیروئید و همچنین زمان مناسب عمل جراحی برداشتن غده تیروئید در افراد حامل جهش که هنوز علائم این کارسینوم را بروز نداده‌اند، در ۳ سطح خطر مختلف گروه بندی شده‌اند.<sup>[۶]</sup> جهش‌های ژرم لاین کدون ۶۳۴ در اگزون شماره ۱۱ در سطح خطر ۲ قرار دارند. لازم به ذکر است که به

دارای بخش‌های برون سلولی، میان غشایی و درون سلولی است و با خاصیت تیروزین کینازی در انتقال پیام از خارج سلول به درون آن نقش دارد.<sup>[۳، ۱]</sup> جهش‌های ژرم لاین بد معنی (missense mutation) در اگزون‌های ۱۰، ۱۱، ۱۳، ۱۴، ۱۵ و ۱۶ آن موجب بروز فعالیت انکوژنی RET و در نتیجه بروز سندروم‌های نئوپلازی اندوکراین چند گانه تیپ ۲ می‌گردند.

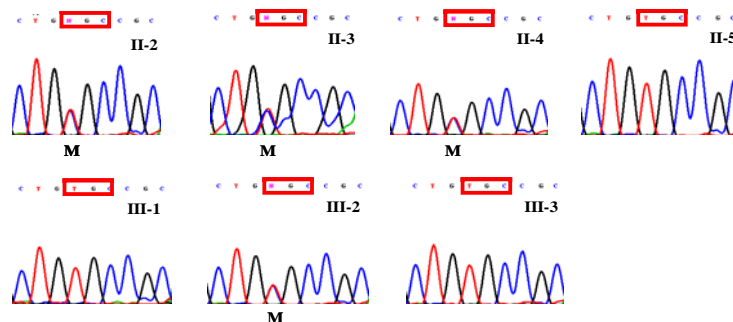
### معرفی بیمار

سه بیمار مبتلا به کارسینوم مدولاری تیروئید از یک خانواده، از بخش جراحی بیمارستان دکتر شریعتی به درمانگاه ژنتیک این بیمارستان معرفی شدند. مشاوره ژنتیک مشروح با این بیماران انجام گرفت و پس از توضیحات کافی در خصوص بیماری و اهمیت بررسی ژنتیکی آن، شجره نامه خانواده به طور کامل ترسیم گردید (شکل ۱). پدر و مادر این خانواده، به ترتیب ۴۵ و ۴۲ ساله، هر دو سالم بودند و نسبت فامیلی درجه سه (نوه عمو) داشتند. فرزند اول این خانواده در سن ۸ سالگی به دنبال تب به دلیل نامعلومی، بدون داشتن هرگونه نقص مادرزادی، فوت کرده بود. سه فرزند مبتلا به کارسینوم مدولاری تیروئید به ترتیب دو دختر ۲۵ و ۲۴ ساله و یک پسر ۲۳ ساله بودند و برادر سالم کوچکتر ۱۷ ساله ای داشتند. علائم اولیه کانسر تیروئید شامل لاغری، خستگی زودرس، گرگرفتگی، عصبانیت و مشکل در بلع در هر سه این بیماران در حدود سن ۲۱ سالگی آغاز شده بود و به دنبال لمس غده در ناحیه گلو و مراجعه به متخصصین، با عمل جراحی، غده تیروئید آن‌ها به طور کامل خارج شد. گزارش پاتولوژی هر سه این بیماران موید وجود تومور بدخیم در سلول های پارافولیکولار تیروئید بود. بیمار ۲۵ ساله همچنین به دلیل وجود تومور در غده آدرنال (فنوکروموسیتوما) سمت چپ، در ۲۱ سالگی، مورد عمل جراحی آدرنال قرار گرفته بود. این سه فرد مبتلا، هر کدام دارای یک فرزند بودند. بیمار II-2 دارای فرزند ۶ ساله سالم حاصل از ازدواج فامیلی درجه ۳ (نوه خاله) و بیمار II-3 دارای فرزند ۲ ساله سالم حاصل از ازدواج غریبه بود. بیمار II-4 با ازدواج فامیلی درجه ۲ (پسرخاله - دختردایی)، پسری ۶ ماهه داشت که به دلیل تشنج و یبوست از ۳ ماهگی به مدت ۲ ماه در بیمارستان بستری بوده است.



شکل ۱- بررسی شجره نامه و توالی DNA در ۶ نفر از افراد خانواده مورد مطالعه.

نسل‌های مختلف با شماره‌های لاتین و افراد منتخب هر نسل با عدد نمایش داده شده‌اند. سه بیمار مبتلا به کارسینوم مدولاری تیروئید، افراد II-2، II-3 و II-4، با اشکال توپر نشان داده شده‌اند. کودک ۳ ساله حامل جهش، III-2، با رنگ خاکستری نشان داده شده است.



شکل ۲- توالی قسمتی از رشته forward اگزون شماره ۱۱ ژن RET: در هر یک از توالی‌ها کدون شماره ۶۳۴ با یک کادر مشخص شده است. در توالی DNA افراد II-2, II-3, II-4 و II-5 حرف M نشان دهنده تغییر نوکلئوتیدی به صورت هتروزایگوت در کدون شماره ۶۳۴ می‌باشد، بنابراین در توالی DNA افراد II-5, III-1, III-2 و III-3 تغییر نوکلئوتیدی رخ نداده است، اما توالی DNA فرد III-2 بیانگر این تغییر و در واقع وجود جهش در کدون ۶۳۴ اگزون شماره ۱۱ پروتوانکوژن RET می‌باشد.

به غدد لنفاوی مجاور و حتی سایر بافت‌های بدن فرد، محتمل است.<sup>[۶]</sup> بنابراین پیشنهاد می‌شود به دلیل وجود جهش ژرم لاین Cys634Arg در ژن RET این کودک ۳ ساله، تیروئیدکتومی قبل از بروز تومور و پدیدار شدن نشانه‌های بیماری و همچنین قبل از تهاجم سلول‌های توموری تیروئید به غدد لنفاوی مجاور، به طور کامل انجام شود. بعلاوه سلامت این کودک در سنین بالاتر، باید از نظر بروز تومور در غده‌های فوق کلیوی (فئوکروموسیتوما) به طور منظم مورد آزمایش قرار گیرد.<sup>[۹، ۶]</sup>

از چالش‌های این بیماری کسب اجازه برای عمل جراحی تیروئید از والدین کودک حامل جهش به دلیل سن پایین است. با توجه به نبود قطعیت در مورد زمان تیروئیدکتومی در سطح خطر ۲ گروه بندی حاملین ژن RET (جهش کدون ۶۳۴) قبل از پنج سالگی و دقت در جراحی تیروئیدکتومی در سنین پایین ضرورت دارد. بررسی میکروسکوپی نمونه خارج شده از لحاظ وجود هیپرپلازی سلول C نیز قابل توجه می‌باشد.

### نتیجه گیری

بررسی ژرم لاین پروتوانکوژن RET در بیماران مبتلا به کارسینوم مدولاری تیروئید در تمایز و شناسایی موارد موروثی این سرطان بسیار موثر است. در صورت اثبات کارسینوم مدولاری تیروئید در حالت ارثی، شناسایی نوع جهش در پیگیری فرد بیمار از نظر بروز عوارض احتمالی دیگر همچون فئوکروموسیتوما و هایپرپاراتیروئیدیسم کمک می‌کند. همچنین جستجوی جهش در بستگان درجه اول بیمار، جهت درمان پیشگیرانه برداشتن کامل غده تیروئید، قبل از بروز کارسینوم مدولاری تیروئید ضروری است.

### سپاسگزاری

این مطالعه با حمایت مالی معاونت محترم پژوهشی دانشگاه علوم پزشکی تهران انجام شده است.

طور معمول جهش در این کدون منجر به بروز نئوپلازی اندوکراین چند گانه تیپ ۲A می‌شود و در واقع حدود ۸۷٪ جهش‌های بروز دهنده نئوپلازی اندوکراین چند گانه تیپ ۲A در کدون ۶۳۴ اگزون شماره ۱۱ ژن RET رخ می‌دهند. شایع‌ترین این جهش‌ها، تغییر کد ژنتیکی اسید آمینه سیستئین به آرژنین (Cys634Arg) در ۵۰٪ موارد نئوپلازی اندوکراین چند گانه تیپ ۲A است.<sup>[۷]</sup> کودکان حامل جهش در کدون ۶۳۴ دارای ریسک بالایی برای بروز کارسینوم مدولاری تیروئید هستند و اکیدا توصیه می‌گردد که عمل جراحی تیروئید آن‌ها قبل از ۵ سالگی صورت گیرد.<sup>[۹، ۸]</sup> در تیروئیدکتومی یک کودک ۲ ساله حامل جهش در این کدون، کارسینوم‌های میکروسکوپی در مدولای تیروئید او مشاهده شد.<sup>[۱۰]</sup> همچنین در یک نمونه دیگر تهاجم ندولار کارسینوم مدولاری تیروئید در یک کودک ۵ ساله مشاهده شده است.<sup>[۱۱]</sup> با این حال، به دلیل بروز کم این موارد، اتفاق نظر راجع به لزوم جداسازی پیشگیرانه غدد لنفاوی مرکزی در نئوپلازی اندوکراین چند گانه تیپ ۲A وجود ندارد.<sup>[۱۲، ۶]</sup>

همان طور که ذکر شد، هر سه بیمار خانواده مورد مطالعه، حامل جهش Cys634Arg بودند و فرد II-2 مبتلا به فئوکروموسیتوما نیز بوده است. وجود فئوکروموسیتوما و هایپرپاراتیروئیدیسم به همراه کارسینوم مدولاری تیروئید از ویژگی‌های اصلی سندرم نئوپلازی اندوکراین چند گانه تیپ ۲A به شمار می‌روند.<sup>[۱۵، ۴]</sup> از این رو لازم است که افراد II-3 و II-4 نیز از نظر وجود فئوکروموسیتوما مورد بررسی بالینی و آزمایشگاهی روتین و مستمر قرار گیرند.

از بررسی توالی DNA اگزون‌های ۱۰، ۱۱، ۱۳، ۱۴، ۱۵ و ۱۶ ژن RET در فرزندان این سه بیمار، معلوم شد که فرد III-2 که در حال حاضر کودک ۳ ساله‌ای است نیز حامل جهش ژرم لاین Cys634Arg در کدون ۶۳۴ اگزون شماره ۱۱ این ژن می‌باشد. تومور در افراد حامل این جهش در سلول‌های C غده تیروئید از سنین پایین شروع به شکل گیری می‌کند و به دلیل شدت بالای رشد تومور در حاملین این جهش، تهاجم سریع آن

## Detection of RET Proto-oncogene Cys634Arg Mutation, the Cause of Medullary Thyroid Carcinoma, in an Iranian Child

Ehsan Alvandi<sup>1</sup>, MSc of Genetics; Mehrdad Pedram<sup>1</sup>, PhD of Molecular Biology; Ahmad-Reza Soroush<sup>1</sup>, MD, Suergen; Babak Noori Naier<sup>2</sup>, MD; Seyed Mohammad Akrami<sup>3\*</sup>, MD, PhD of Medical Genetics

1. Tehran University of Medical Sciences, IR Iran
2. Shahid Beheshti University of Medical Sciences, IR Iran
3. Endocrine & Metabolism Research Center, Tehran University of Medical Sciences, IR Iran

Received: 04/04/07; Revised: 20/06/07; Accepted: 01/07/07

### Abstract

**Objective:** Medullary Thyroid Carcinoma (MTC) is hereditary in 25% of cases, and occurs primarily in an autosomal dominant manner. Thus, siblings and offspring of a patient diagnosed with a germline mutation are at a 50% risk for carrying the same mutation. Germline mutations of RET proto-oncogene is the known cause of almost all hereditary MTCs. Mutation analysis of RET is necessary for all apparently sporadic MTC patients.

**Cases Presentation:** In this study, three siblings diagnosed with MTC in a family were analyzed for RET mutations. The result of direct DNA sequencing showed Cys634Arg point mutation in all 3 of them. Screening of their offspring and 4<sup>th</sup> sibling resulted in identification of a 3-year-old boy as a mutation carrier. According to general consensus, he is at second risk level, which qualifies him for prophylactic total thyroidectomy.

**Conclusion:** Molecular analysis of RET proto-oncogene should be done in a routine manner to differentiate hereditary MTC patients from sporadic ones. In case of finding a germline mutation, all siblings and offspring of the mutation carrier should be screened and asymptomatic carriers referred to total prophylactic thyroidectomy.

**Key Words:** Medullary Thyroid Carcinoma; RET proto-oncogene; Germline mutations; Genetic counseling

### REFERENCES

1. Ball DW, Baylin SB, De Bustros AC. Medullary thyroid carcinoma. In: Braverman LE, Utiger RE (eds). Werner and Ingbar's the Thyroid. 8<sup>th</sup> ed. Philadelphia; Lippincott Williams & Wilkins. 2000; Pp:930-43.
2. Donis-Keller H, Dou S, Chi D, et al. Mutations in the RET proto-oncogene are associated with MEN 2A and FMTC. Hum Mol Genet. 1993;2(7):851-6.
3. Mulligan LM, Kwok JB, Healey CS, et al. Germ-line mutations of the RET proto-oncogene in multiple endocrine neoplasia type 2A. Nature. 1993;363(6428):458-60.
4. Eng C, Clayton D, Schuffenecker I, et al. The relationship between specific RET proto-oncogene mutations and disease phenotype in multiple endocrine neoplasia type 2. International RET mutation consortium analysis. JAMA. 1996;276(19):1575-9.
5. Machens A, Gimm O, Hinze R, et al. Genotype-phenotype correlations in hereditary medullary thyroid carcinoma: oncological features and biochemical properties. J Clin Endocrinol Metab. 2001;86(3):1104-9.

\* Correspondence Author;

Address: Department of Genetics, Faculty of Medicine, Poursina, St, Tehran, IR Iran

E-mail: akramism@tums.ac.ir

6. Brandi ML, Gagel RF, Angeli A, et al. Guidelines for diagnosis and therapy of MEN type 1 and type 2. *J Clin Endocrinol Metab.* 2001;86(12):5658-7.
7. Hansford JR and Mulligan LM. Multiple endocrine neoplasia type 2 and RET: from neoplasia to neurogenesis. *J Med Genet.* 2000;37(11):817-27.
8. Wells SA Jr, Chi DD, Toshima K, et al. Predictive DNA testing and prophylactic thyroidectomy in patients at risk for multiple endocrine neoplasia type 2A. *Ann Surg.* 1994;220(3):237-47.
9. Skinner MA, Moley JA, Dilley WG, et al. Prophylactic thyroidectomy in multiple endocrine neoplasia type 2A. *N Engl J Med.* 2005;353(11):1105-13.
10. Modigliani E, Cohen R, Campos JM, et al. Prognostic factors for survival and for biochemical cure in medullary thyroid carcinoma: results in 899 patients. The GETC Study Group. Groupe d'etude des tumeurs a calcitonine. *Clin Endocrinol (Oxf).* 1998;48(3):265-73.
11. Gill JR, Reyes-Mugica M, Iyengar S, et al. Early presentation of metastatic medullary carcinoma in multiple endocrine neoplasia, type IIA: implications for therapy. *J Pediatr.* 1996;129(3):459-64.
12. Kouvaraki MA, Shapiro SE, Perrier ND, et al. RET proto-oncogene: a review and update of genotype-phenotype correlations in hereditary medullary thyroid cancer and associated endocrine tumors. *Thyroid.* 2005;15(6):531-44.

Archive of SID