

معرفی یک بیمار مبتلا به بروسلوزیس از بیمارستان توحید سنندج آقای ۴۷ ساله با ترشحات چرکی از ناحیه باتوک راست

دکتر شهین کنعانی

استادیار گروه عفونی، دانشگاه علوم پزشکی کردستان (مؤلف مسئول) Drshsanandaj@yahoo.com

چکیده

زمینه و هدف: بیماری بروسلوزیس یکی از شایعترین بیماریهای عفونی باکتریال مشترک بین انسان و دام است. تظاهرات بیماری بسیار متنوع است که در پزشکی تحت عنوان بیماری هزار چهره نامگذاری شده است و بجز سل و سیفلیس هیچ بیماری دیگری به اندازه بروسلوزیس تنوع علائم ندارد. عامل بیماری کوکوباسیل گرم منفی که در انسان و حیوان ایجاد بیماری می کند. علائم شایع به صورت درگیری سیستم اسکلتی عضلانی و علائم سیستمیک غیر اختصاصی و درگیری پوستی و ریوی و قلبی عروقی و در ایران به صورت درگیری سیستم تناسلی در آقایان است.

معرفی بیمار: بیمار آقای ۴۷ ساله که بدلیل ترشحات چرکی فراوان در ناحیه گلوئیتال راست مراجعه کرده بود که با تشخیص اولیه آبنه موضعی، پس از بررسیهای تشخیص اولیه با توجه به آندمیک بودن منطقه در زمینه بروسلوز، جهت بیمار تست Wright و 2ME در خواست شد که مثبت بود. بیمار تحت درمان بروسلوز قرار گرفت که پاسخ به درمان مناسب و بیمار با حال عمومی مناسب ترخیص شد. و در پیگیری بعدی نیز علائم بیمار برطرف شده بود.

نتیجه گیری: با توجه به اینکه بیماری در ایران بسیار شایع است باید انتظار بروز علائم کاملاً غیراختصاصی را داشته باشیم. بیمار مورد نظر با توجه به علائم و تشخیص نهایی از اهمیت ویژه ای برخوردار است.

کلید واژه ها: بروسلوزیس، کردستان، آبنه، فستول

وصول مقاله: ۸۴/۸/۸ اصلاح نهایی: ۸۴/۱۰/۱ پذیرش مقاله: ۸۴/۱۰/۱۵

معرفی بیمار

بود ولی بهبود نداشته و ترشحات چرکی بتدریج افزایش یافته بود.

از نظر شغلی در زمان مراجعه بیمار کارهای متفرقه انجام می داد ولی قبلاً قصاب بوده است از حدود ۲۵ سال قبل در شهر زندگی می نمود و قبلاً ساکن روستا بوده است. بیمار داروی خاصی بجز آنتی بیوتیک جهت عفونت فوق مصرف نمی کرد.

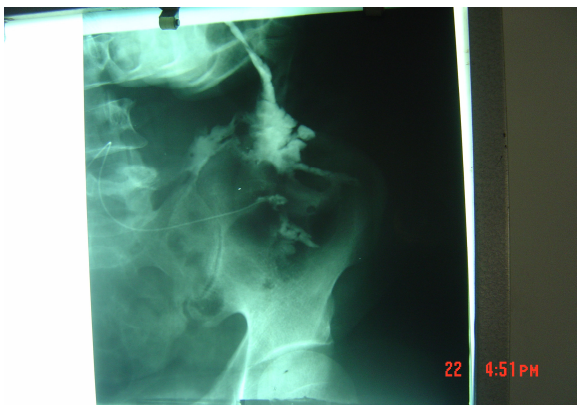در PMH^۱ حدود ۲۰ سال قبل، چاقو خوردگی در قسمت تحتانی و پشت، در سمت چپ توراکس داشته است که بدنبال آن دچار پنومونی شده بود و جهت بیمار

بیمار مورد نظر آقای ۴۷ ساله ای بدلیل وجود ترشحات چرکی فراوانی در ناحیه گلوئیتال راست مراجعه کرده بود. به گفته بیمار ترشحات از ۶-۷ ماه قبل شروع شده است و طی ۲ هفته اخیر تشدید شده بود. بیمار از تب گاهگاهی بخصوص بعد از ظهرها نیز شاکی بود. بیمار علائم همراه دیگری را ذکر نمی کرد فقط در لمس محل، مختصر درد و تورم خفیف داشت. بیمار طی چند ماه قبل از مراجعه چندین بار به پزشک مراجعه کرده و آنتی بیوتیکهای مختلف استفاده کرده

1. Past medical history

شد که تصویر توده بافت نرم حاوی نواحی با دانسیته مایع در محاذات عضله گلوئتال راست همراه با افزایش ضخامت فاسیای زیر جلدی و دانسیته مایع در محل اتصال عضله فوق با ایلئوم ولی فاقد اروزیون یا تخریب استخوانی بود. در این مرحله تشخیص آبسه موضعی داده شد.

جهت رد وجود فیستول فیستولوگرافی شد که پس از تزریق ماده حاجب تجمع آن در کاویته بزرگی که حدود نامنظم و Bizzar داشته که بلافاصله در زیر محل درناژ سطحی و تراکتهای متعددی از ضایعه به صورت Sattelate به اطراف که بزرگترین آن رو به بالا ولی ارتباط به جایی نداشت. و حداکثر عمق تراکت ۴ سانتی متر بود که در لابلاهی عضلات پشتی بود شکل‌های (۲۱).



تصویر ۱: فیستولوگرافی قبل از شروع درمان

در گرافی ساده کمری هیچ علائمی به نفع آبسه سرد و تخریب استخوان نداشت. درمان آنتی‌بیوتیکی جهت بیمار ادامه یافت و با توجه منطقه اندمیک بروسلوز و شغل بیمار آزمایش رایت درخواست شد که جواب آن مثبت شد. Wright: 1/160 2ME: 1/40

chest tube گذاشته شده بود و بعد از مدتی کاملاً بهبودی داشته و در طی این سالها هیچگونه مشکلی نداشته بود.

در معاینه، بیمار کاملاً هوشیار بود و توکسیک نبود. معاینه سر و گردن فاقد لنفادنوپاتی گردنی بود. معاینه قلب نرمال بود و در سمع ریه مختصر رونکای سمع شد. سایر معاینات نرمال بود. در معاینه ناحیه گلوئتال راست (قسمت خارجی فوقانی) متورم و در لمس مختصر تندرns داشت و ترشحات چرکی واضح دیده می‌شد و توده‌ای به ابعاد ۵,۷,۵ سانتی متر لمس شد که چسبندگی به عمق نداشت و متحرک بود. در ناحیه اینگوینال راست ۲-۳ لنف نود ۱ تا ۲ سانتی متر به دست می‌خورد.

جهت بیمار آزمایشات لازم درخواست شد:

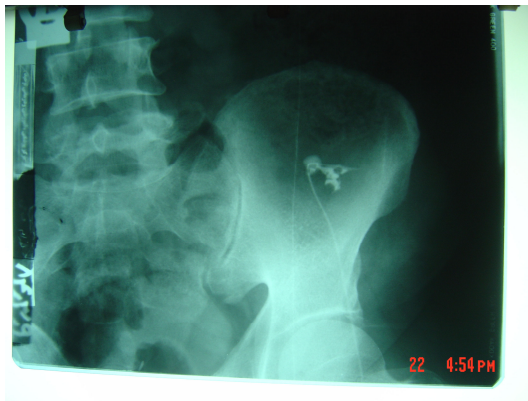
FBS: 279 BUN: 14 Cr: 1.2 CRP: ++
ESR: 42
U/A: WBC: 6-8 RBC: 1-2 Bact: Rarely
CBC: WBC: 5800(p=70%-L=25%-E:4%) Hg:
14.1 Hct: 43.3 Plat: 327000

اسمیر و کشت از نظر باسیل سل فرستاده شد که

اسمیر در ۳ نوبت منفی بود.

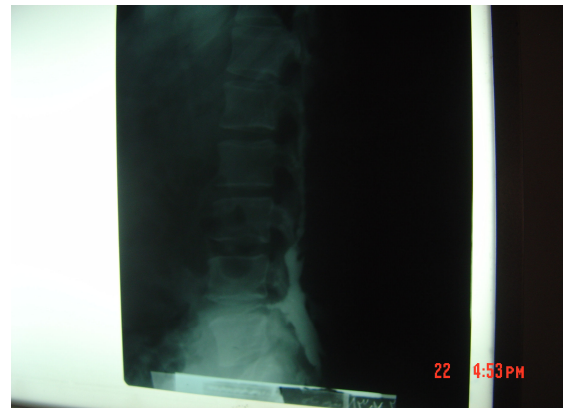اسمیر و کشت از نظر میکروبهای معمولی نیز فرستاده شد که در اسمیر حاوی لکوسیت فراوانی ولی کشت منفی بود. در چک مجدداً قند خون ۱۲۰ گزارش گردید.

جهت بیمار با تشخیص اولیه استئومیلیت استخوان ایلیاک تحت درمان سفتریاکسون و وانکومايسين قرار گرفت. در مشاوره جراحی با توجه به درناژ اقدام خاصی توصیه نشد. در گرافی ریه بجز ضخیم شدگی پلور در ناحیه همی توراکس راست نکته‌ای نداشت. در اسکن ریه بیمار پلورال افیوژن مختصر و ضخیم شدگی پلور در ناحیه تحتانی ریه راست و کلسیفیکاسیون محل داشت. جهت رد استئومیلیت برای بیمار اسکن استخوانی انجام



تصویر ۳:

فیستولوگرافی ۶ ماه پس از درمان ضد بروسلائی فضای بی شکلی که تراکت کوچکی به سمت فوقانی است.



تصویرهای ۱ و ۲:

فیستولوگرافی قبل از شروع درمان با کاونته بزرگ درناژ سطحی و تراکتهای متعدد که بزرگترین رو به بالا بوده است.

بحث و نتیجه گیری

بیماری بروسلوزیس با علائم آبه از تظاهرات بسیار نادر بیماری است. با توجه به اینکه بروسلا ملی تنسیس در ایران شایع می باشد و بروز آبه در این نوع بسیار نادر است. عامل بیماری کوکوباسیل گرم منفی که در انسان و حیوان ایجاد بیماری می کند. علائم شایع به صورت درگیری سیستم اسکلتی عضلانی و علائم سیستمیک غیر اختصاصی و درگیری پوستی و ریوی و قلبی عروقی و در ایران به صورت درگیری سیستم تناسلی در آقایان است. (۱,۲,۴,۵).

از نظر تشخیصی، علاوه بر شک بالینی به بیماری و کمک گرفتن از شواهد اپیدمیولوژیک و تماس با دام و احشا آن و با کمک گرفتن از پاراکلینیک بیماری را تشخیص می دهیم. تشخیص بیماری بروسلوزیس بر اساس جدا کردن باکتری با استفاده از محیط کشت اختصاصی و آزمونهای سرمی از جمله رایت و کومبس رایت و رز بنگال و تست PCR و رادیو ایمونوکراسی است ولی باید توجه داشت که تشخیص بیماری بر اساس نتیجه آزمایشات باکتریولوژیک است ولی با توجه به

با توجه به نادر بودن این تظاهرات در بیماری بروسلوزیس جهت بیمار کشت ترشحات در محیط اختصاصی برای باسیل بروسلا انجام گرفت که نتیجه آن منفی شد. درمان بیمار به داکسیسیکلین و کوتریموکسازول تغییر پیدا کرد که با توجه به اینکه شواهد به نفع بیماری سل نیز بود داروئی انتخاب شد که هیچگونه تأثیری بر روی سل نداشته باشد. طی ۱۴ روز بعد ترشحات بیمار کاهش یافت و بیمار با حال عمومی خوب ترخیص شد. در آزمایش Follow-UP بعد از ۶ ماه تست رایت به ۱/۴۰ و تست 2ME منفی شد. بیمار به مدت ۶ ماه داروی داکسیسیکلین و کوتریموکسازول را دریافت کرد. در فیستولوگرافی بعدی پس از تزریق ماده حاجب فضای بی شکلی در ناحیه دیده شد و تراکت کوچکی به سمت فوقانی مشاهده شد که نسبت به تراکت قبلی بشدت کوچک شده بود.

علائم موضعی آن از جمله درد در محل مهره مبتلا در این بیماری در این بیمار وجود نداشته است و از طرفی تخریب استخوانی نیز وجود نداشت (۲,۱).

در استئومیلیت بروسلایی بیشتر استخوانهای دراز درگیر می‌شود.

در بروسلای ملی تنسیس که شایعترین نوع در ایران است بروز آبسه بسیار نادر می‌باشد ولی در نوع سویس گرانولوم چرکی و آبسه تشکیل می‌شود و فیروز محیطی و کازئیفیکاسیون در آبسه‌های ناشی از آن شایع است و این آبسه‌ها اغلب سالها باقی می‌ماند (۳,۱).

در متون پزشکی بیماری بروسلوزیس با تظاهرات مختلف درگیری تمام ارگانها را سبب می‌شود (بیماری هزاره چهره) (۲,۱).

در استان کردستان شیوع بیماری زیاد است و علائم بالینی نیز بسیار متنوع است ولی تاکنون هیچ موردی از بیماری به صورت بروز آبسه گزارش نشده است (۴).

گزارش این مورد از جهت تنوع علائم بیماری بروسلوزیس حائز اهمیت است و این نکته را می‌رساند که گاهی اوقات علائم ناشایع یک بیماری شایع نیازمند فکر کردن در مورد آن بیماری و کمک گرفتن از شواهد اپیدمیولوژیک است.

این مطلب که جدا کردن میکروارگانیزم بسیار مشکل است در صورت عدم توانایی در جدا کردن باسیل بر اساس تستهای سرولوژیک و پیگیری با این تستها می‌توان تشخیص بیماری بروسلوزیس را داد (۲,۱).

درمان بیماری با استفاده از داروهای مؤثر بر روی پلازما به صورت ترکیبی شامل کوتریموکسازول و تتراسیکلین و داکسی سیکلین و سفالوسپورینهای نسل سوم و کینولونها و ریفامپین و آمینوگلیکوزید است (۲,۱).

در بیمار مورد نظر که تحت درمان با داکسی سیکلین و کوتریموکسازول بوده است این داروها تأثیری بر روی درمان بیماری سل ندارد (۱).

یکی از عوارض شایع بیماری بروسلوزیس که اولین بار توسط Mareston در سال ۱۸۶۱ گزارش شد درگیری اسکلتی مفصلی بیماری بروسلوزیس می‌باشد که شیوع آن را بین ۲۰-۸۵٪ گزارش کرده‌اند به صورت اسپوندیلیت و ساکروایلئیت و آتریت و استئومیلیت و تنوسینوویت و بورسیت می‌باشد. در اسپوندیلیت که اولین بار در سال ۱۹۳۲ توسط کولورسکی، بروسلارا در آبسه مجاور مهره‌ها گزارش کرد. که شایعترین محل ابتلا مهره‌های L4-L5 است که در صورت وجود آبسه در ناحیه گلوئتال باید به فکر اسپوندیلیت نیز بود ولی

References

1. Young EF. Brucella species in: Mandell, Douglas, Bennett: Principles and practice of infection diseases. 6th ed. Elsevier, Churchill livingstone, 2005: 2009-2674.
2. Corbel MJ, Beeching N. Brucellosis in: Kasper, Braunwald, Fauci. Harrison. principles of internal medicine. 16th ed. New York: McGraw-Hill Medical publishing. 2005: 914-917.
3. منصور فیض‌الله. افشاریان ماندانا. حاتمی حسین. بررسی اپیدمیولوژیک بالینی و تشخیصی بیماران مبتلا به بروسلوزیس در سالمندان بستری در بیمارستان سینای کرمانشاه. بهبود. سال ۱۳۷۹ صفحه: ۴۳-۵۱.
- 4- مرادی قباد. صوفی مجیدپور مرضیه. بررسی اپیدمیولوژیک بیماری تب مالت در کردستان. همایش سراسری بروسلوزیس سال ۱۳۸۴. صفحه: ۱۵۲-۱۵۱.
5. Papps G, Akritidis N, Bosilkovski M. Brucellosis. N Eng J med 2005; 353: 2325-2336.