

## وسیله کشنده کال استخوانی برای طویل کردن استخوانهای کوتاه دست و پا

دکتر کمال سید فروتن<sup>۱</sup>، دکتر حمید کریمی اصطهباناتی<sup>۲</sup>، دکتر محمد جواد فاطمی<sup>۳</sup>، دکتر فاطمه رجبی<sup>۴</sup>

۱- استادیار گروه جراحی پلاستیک و ترمیمی، دانشکده پزشکی، دانشگاه علوم پزشکی ایران، بیمارستان حضرت فاطمه زهرا (س) (مؤلف مسؤول)

K\_sforootan@yahoo.com

۲- دانشیار گروه جراحی پلاستیک و ترمیمی، دانشکده پزشکی، دانشگاه علوم پزشکی ایران، بیمارستان شهید مطهری

۳- استادیار گروه جراحی پلاستیک و ترمیمی، دانشکده پزشکی، دانشگاه علوم پزشکی ایران، بیمارستان حضرت فاطمه زهرا (س)

۴- متخصص پزشکی اجتماعی، بیمارستان حضرت فاطمه زهرا (س)

### چکیده

**زمینه و هدف:** این مطالعه بمنظور بررسی نتایج طویل کردن استخوان با روش کشش کال استخوانی در انگشتان بعلت تروما آمپوته شده ویا استخوانهای فالانکس و متاتارس و متاکارپ که بطور مادرزادی کوتاه هستند انجام شده است. در این مطالعه طراحی جدیدی از دستگاه الیزارف برای کشش کال استخوانی مورد استفاده قرار گرفت.

**روش بررسی:** ۴۶ بیمار (۲۰ زن و ۲۶ مرد) با کوتاهی استخوان در دست و یا پا، تحت درمان با این روش قرار گرفتند. (میانگین سنی ۱۷ سال از ۴ تا ۲۳ سال)، ۶۷٪ از بیماران ما بعلت آمپوتاسیون تروماتیک دچار کوتاهی استخوان بودند. مدت پیگیری بیماران ۵۶ ماه بود.

**یافته‌ها:** میانگین طول استخوانهای فالانکس، متاکارپ یا متاتارس قبل از عمل ۳۱ میلی متر (از ۳۰-۳۵ میلی متر) و میانگین طول طویل شده ۱۶ میلی متر (از ۱۵ تا ۲۷ میلی متر) بود، یعنی بیش از ۵۰٪ افزایش طول ایجاد شد. میانگین مقیاس التیام healing index ratio ۵/۵۳ روز بر میلی متر بود. پس از طویل شدن نیازی به پیوند استخوان نبود. عوارض مشاهده شده در این مطالعه شامل عفونت مجرای پین ۲/۵٪ و اسکارهییرتروفیک در قسمت پشتی پا ۸/۵٪ و خشکی قابل برگشت در مفاصل ۹/۵٪ بود. عوارض عصبی ۱٪ و درد استخوانی ۱۲٪ بود.

**نتیجه گیری:** کشش کال استخوانی روش مؤثر و قابل اعتمادی برای طویل کردن استخوانهای فالانکس، متاکارپ و یا متاتارس کوتاه است. در این روش همچنین نیازی به بازسازی پریوست بافت استخوانی نیست. دستگاه کشنده قابل اعتماد بوده و برای کشش کال استخوانی Callotasis بسیار مؤثر است.

**کلید واژه‌ها:** کشش استخوانی، متاکارپ، متاتارس، استخوانهای فالانگر

وصول مقاله: ۸۶/۱۰/۱۳ اصلاح نهایی: ۸۶/۱۱/۲۵ پذیرش مقاله: ۸۶/۱۲/۵

### مقدمه

روی استخوان اندام نصب می‌شود و با حفظ پریوست و مدولا، استئوتومی انجام می‌شود. و سپس کشش با تشکیل استخوان جدید با سرعت یک میلی متر در روز آغاز می‌شود اگرچه این روش در استخوانهای کوچک انگشتان هم بکار رفته است، ولی کاربرد دستگاه بسیار سخت و در تمامی موارد حفظ پریوست و مدولا ممکن نیست (۱،۲).

کشش استخوان سازی ( Distraction osteogenesis) روش پذیرفته شده برای طویل کردن استخوانهای اندامها است که از چندین دهه پیش بکارمی رفته است. در این روش، یک دستگاه کشنده الیزاروف که از پین‌های متعدد و حلقه و پیچ تشکیل شده است بر

جراحی ویزیت و کنترل شده و رادیوگرافی انجام می‌گردید (تصاویر ۱ و ۲).

محیط پژوهشی، درمانگاه بیمارستان حضرت فاطمه زهرا (س) و مطب شخصی بود.

### تکنیک جراحی

پس از بی حسی موضعی و پرپ و درپ دست، با یک برش S باز (Lazy S)، در قسمت پشتی (dorsal) دست و یا انگشت، پوست باز می‌شد و با عبور از لایه‌ها و از قسمت میانی تاندون اکستانسور انگشتان در خط وسط به قسمت خلفی فالانکسها می‌رسیدیم. سپس با کمک پریوست الواتور، پریوست کنار زده می‌شد و در دو طرف محل استئوتومی با کمک دریل دستی چهار عدد پین گذاشته می‌شد و سپس استئوتومی بدون بازسازی پریوست یا مدولا انجام می‌شد، پس از آن پوست و لایه‌های آن بر روی محل دوخته می‌شد و سپس میله وسط به پین‌ها متصل می‌گردید.

پس از سه هفته کال استخوانی در محل استئوتومی تشکیل می‌شد که از آن زمان کشش شروع می‌گردید. با این روش بطور معمول استخوان حدود ۱۸ میلی‌متر طولی می‌شود. اگر طولی شدن حدود ۱۸ میلی‌متر باشد، دستگاه حدود دو برابر زمان کشش در محل باقی می‌ماند.

بعد از تشکیل توبولهای استخوانهای جدید و استخوانی شدن آن، دستگاه را خارج می‌کردیم. ولی اگر بیش از ۱۸ میلی‌متر استخوان طولی شده بود، دستگاه بایستی حداقل ۳-۴ برابر زمان کشش در محل باقی می‌ماند و پس از انجام کامل کشش (حدوداً ۹-۶ هفته بعد) توبولهای استخوانی در محل استئوتومی در گرافی دیده می‌شد.

در این مقاله ما دستگاه جدیدی را معرفی می‌کنیم که برای کشش استخوان بکار می‌رود و وضعیت آن از نظر عملی بودن و میزان عوارض مورد بررسی قرار می‌گیرد. این دستگاه دو پین در دو طرف محل استئوتومی دارد و میله‌ای در قسمت وسط که حاوی یک پیچ قابل تنظیم است، قرار دارد. پین‌ها در یک خط مستقیم و در راستای هم قرار دارند و میله وسط بوسیله دو سوراخ و دو پیچ به پین‌ها وصل می‌شود. پیچ اصلی در طول میله وسط قرار دارد و با بازکردن آن بتدریج فاصله بین پین‌ها اضافه می‌شود و یک دور کامل پیچ فاصله را به میزان ۰.۵ میلی‌متر اضافه می‌کند. عموماً فاصله پین‌ها دو بار در روز و هر بار ۰.۲۵ میلی‌متر اضافه می‌شود. این دستگاه حلقه و یا پین‌های پیچیده ندارد و به سادگی وصل شده و به کار می‌رود.

### روش بررسی

از دیماه ۱۳۷۴ تا دیماه ۱۳۸۴ ما ۴۶ بیمار را با این روش تحت عمل جراحی قرار دادیم. کلیه بیمارانی که بعلت کوتاهی استخوانهای کوتاه دست یا پا به درمانگاه بیمارستان حضرت فاطمه و یا مطب شخصی مراجعه کرده و میزان نیاز به افزایش طول استخوان بیش از ۱۰ میلی‌متر بود در این مطالعه وارد شدند و معیار خروج نداشتیم. اکثر بیماران ما بعلت قطع تروماتیک انگشتان دچار کوتاهی انگشت بودند و بعضی از آنها نقص یا کوتاهی مادرزادی انگشت داشتند.

کلیه بیماران هر هفته پس از عمل جراحی قرار دادن دستگاه کشنده، تا یک ماه ویزیت می‌شدند و سپس هر دو هفته ویزیت و x-Ray در جهت بررسی پیشرفت کشش استخوانی انجام می‌شد. و پس از خارج کردن دستگاه، بیماران هر یک ماه تا ۶ ماه پس از عمل

ایجاد شد. دو بیمار از این ۴ بیمار، ۴ و ۷ ساله بودند که نسج نرم آنها بهتر کشیده و طویل شد، و انحنای استخوانی علی‌رغم ۲۷ میلی‌متر طویل شدن استخوان، بسیار کم بود.

میزان موفقیت در ۴۲ بیمار، ۱۰۰٪ و در ۴ بیمار ۸۵٪ بود که در ۴ بیمار اخیر، افزایش طول استخوان بیشتر از ۲۷ میلی‌متر بود.

عوارض این روش شامل عفونت در مجرای پین‌ها ۲/۵٪، ایجاد اسکار در پشت انگشتان ۸/۵٪، صدمه عصبی به عصب اولنا ۱٪، خشکی و سفتی قابل برگشت در مفاصل ۹/۵٪ و درد در استخوانها ۱۲٪ بود. در تعداد ۴ نفر از بیماران، خشکی مفاصل پروگزیمال و دیستال پس از طویل شدن استخوانها و برداشتن دستگاه رخ داد. در چهار نفر از بیماران مؤنث اسکار در پشت انگشتان پا تشکیل شد که به عمل Scar revision در ۶ ماه بعد پاسخ مناسب داد. در تمامی بیماران کال تشکیل شد و استخوان سازی کامل در محل کشش ایجاد شد و هیچیک به پیوند استخوان نیاز پیدا نکردند.

پس از ۵۶ ماه از آغاز عمل‌ها بیماران شکایتی از نتیجه عمل نداشته و میزان رضایت در بیماران ۸۶٪ بود. میزان موفقیت در بیماران در هر دو جنس و در گروه اکتسابی و یا مادرزادی یکسان بود و تفاوت معنی‌داری نداشت (تصاویر ۱-۴).

بنابراین این دستگاه کشنده کال استخوانی Callus Distractor است و نه کشنده استخوان سازی . osetogenesis Distractor

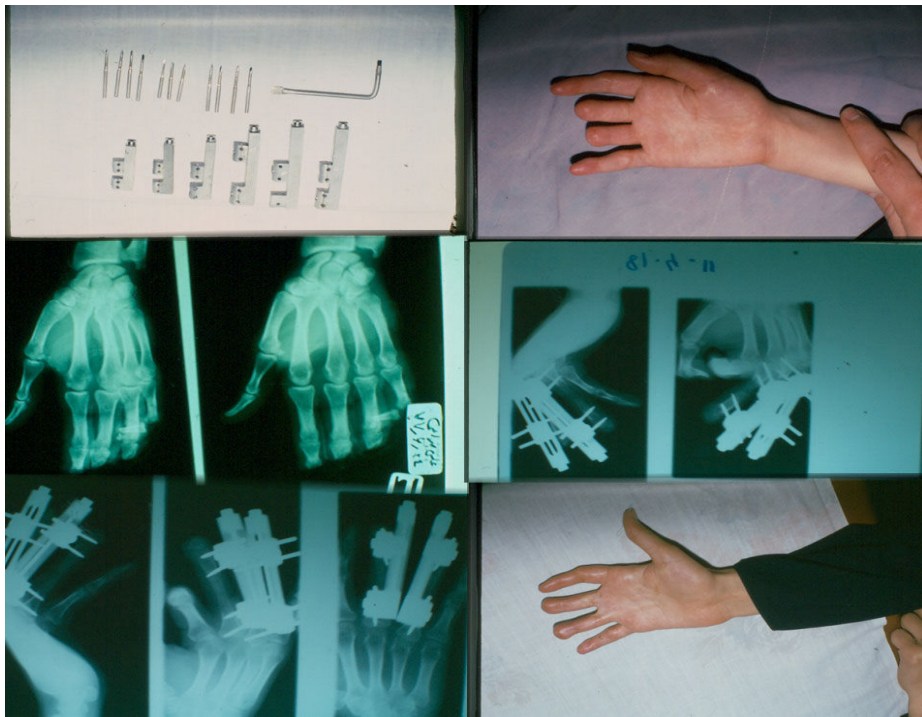کلیه داده‌های مربوط به بیماران توسط پرسشنامه‌ای جمع‌آوری گردید و تجزیه و تحلیل آنها با کمک نرم افزار آماری SPSS و آزمون آماری t تست انجام شد.

### یافته‌ها

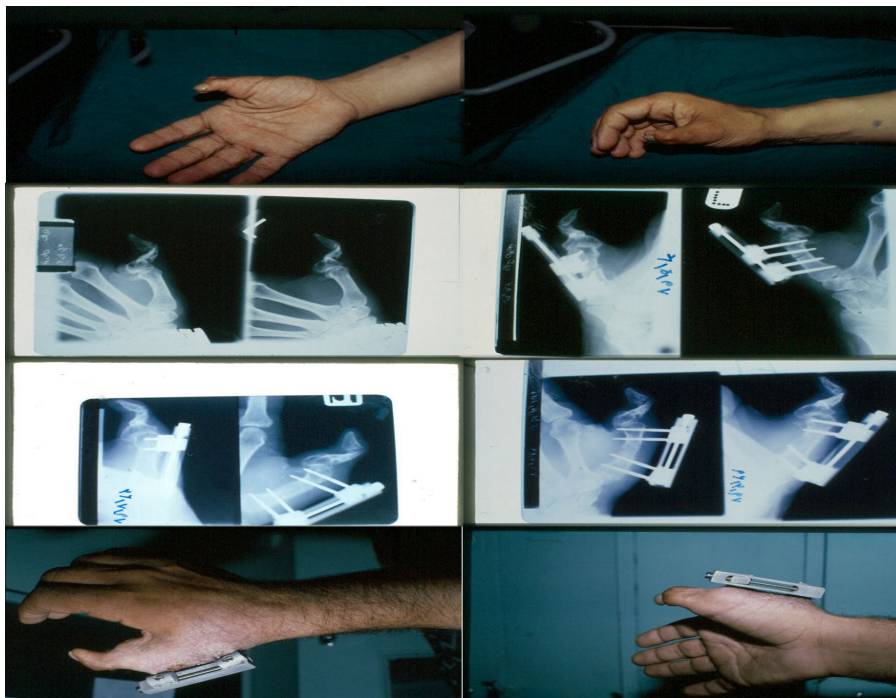
در طی بیش از ۱۰ سال، ما ۴۶ بیمار داشتیم، که ۲۶ بیمار مرد و ۲۰ بیمار زن بودند. میانگین سن بیماران  $17 \pm 6$  سال (۲۳-۴ سال) بود. در ۶۷٪ بیماران علت کوتاهی، آمپوتاسیون تروماتیک قلی بود. میانگین مدت پیگیری بیماران ۵۶ ماه بود. میانگین طول استخوانها قبل از طویل شدن، ۳۱ میلی‌متر (۳۵-۳۰ میلی‌متر) و میانگین طول شدن استخوانها ۱۶ میلی‌متر (۲۷-۱۵ میلی‌متر) بود (بیش از ۵۰٪ افزایش طول). استخوانی شدن در کال‌های استخوانی بین ۶۳-۴۲ روز رخ داد.

مقیاس التیام [HIR] Healing index ratio (کل مدت درمان تقسیم بر طول بدست آمده در استخوان) در حدود ۵/۵۳ روز بر میلی‌متر یا ۵۵/۳ روز بر سانتیمتر بود کل مدت طویل شدن ۷۸-۹۹ روز بود.

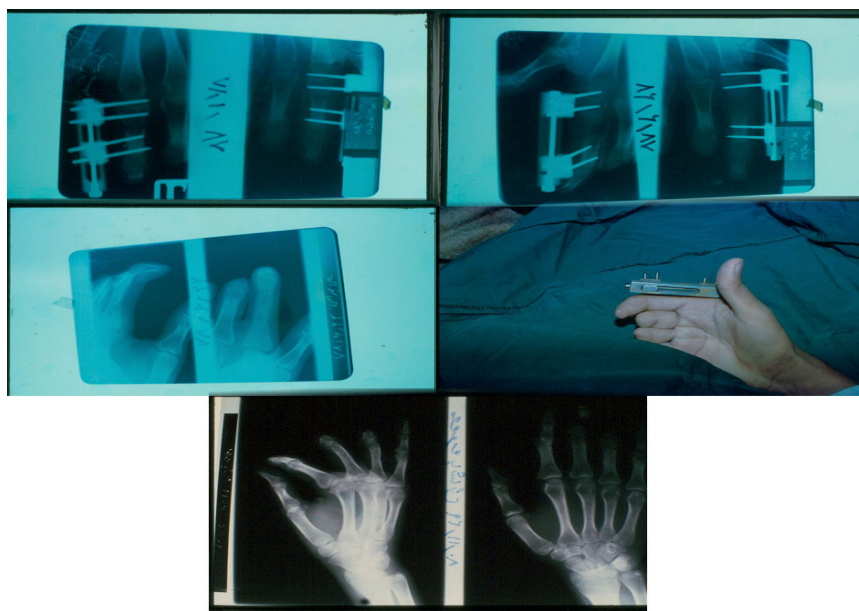
ما ۴ بیمار داشتیم که استخوان آنها بیش از ۲۷ میلی‌متر طویل شد و نتایج موفقیت‌آمیز بود، ولی بعلا عدم کشش کافی و مناسب در نسج نرم اطراف استخوانها بالاخص تاندونها، کمی انحنای در استخوانها



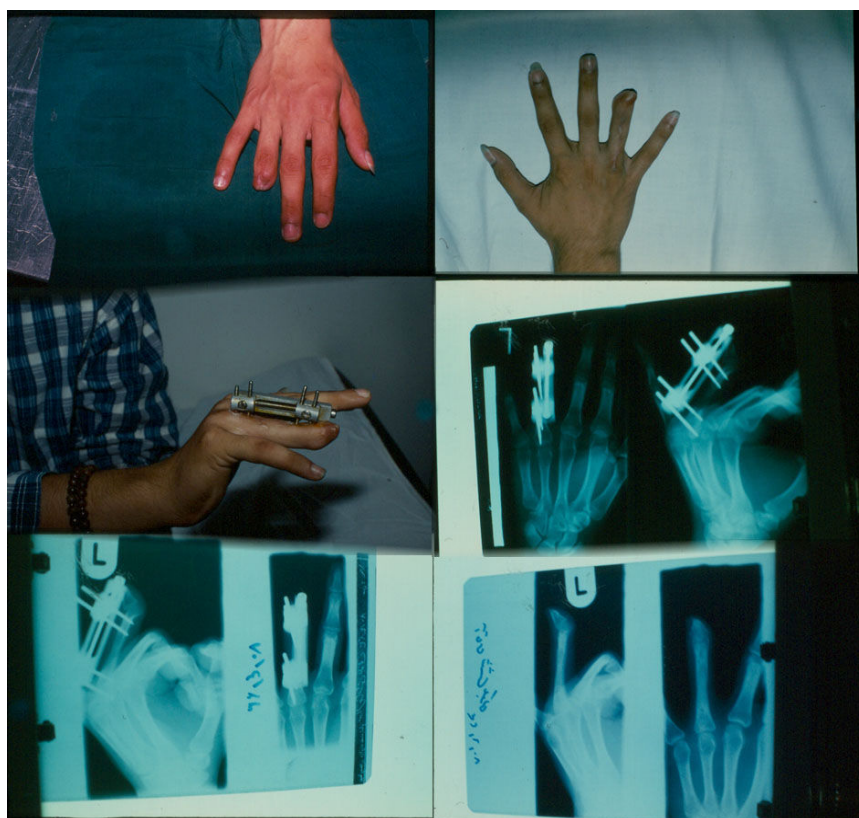تصویر ۱:



تصویر ۲:



تصویر ۳:



تصویر ۴:

## بحث

در سال ۱۹۲۱ طویل کردن استخوان بوسیله آقای پت معرفی شده ولی بعلت عوارض زیاد کنار گذاشته شد و بعدها روش واگنر با عوارض کمتر معرفی شد (۳).

در سال ۱۹۵۰ الیزاروف دستگاه خاصی را با کمترین عوارض معرفی کرد. اصل حاکم بر این دستگاه، قراردادن دستگاه خاص فیکساتور خارجی بر استخوان و کشش تدریجی قطعات استخوانی که از هم جدا شده‌اند، بود. بیمار ممکن است بعلت کشش، کمی درد در استخوان، عضلات، تاندونها و پوست احساس کند، اما نتایج رضایت بخش است و بایستی تغذیه استخوان و تولید کلاژن کافی باشد. ۲/۳ استخوان کورتکس از پریوست و ۱/۳ آن از مدولا تغذیه می‌شود. بنابراین در روش الیزاروف نگهداری پریوست و مدولا الزامی است (۱،۲).

در روش الیزاروف، پس از نصب دستگاه، باید کورتیکوتومی‌ها انجام شود و کشش از حدود ۴ روز بعد، با حداکثر سرعت ۱/۵ میلی‌متر در روز شروع می‌شود. باید مراقبت کرد که به پدیکول عروقی صدمه وارد نشود. این دستگاه برای کمپرس کردن استخوان هم، بالاخص در موارد Nonunion کاربرد دارد (۳).

دستگاه الیزاروف برای استخوانهای بزرگ کاربرد خوبی دارد ولی برای استخوانهای کوچک مانند فالانکس، حفظ پریوست به سادگی انجام نمی‌شود (۳-۱). لذا طراحی مجدد این دستگاه توسط ما برای حل این مشکل انجام گردید که کاربرد آن آسان و بسیار مقرون به صرفه است. دستگاه ما با اندازه‌های مختلف ساخته می‌شود و یک قسمت ثابت و یک قسمت متحرک دارد و نیروی تا حد ۱۰۰-۱۳۰ کیلوگرم را تحمل می‌کند.

این دستگاه در داخل کشور تولید می‌شود و نیاز به هزینه زیاد ندارد و بخصوص برای فالانکسها و متاکارپها و متاتارسها کاربرد دارد. پس از ۴-۳ هفته، تشکیل کال استخوانی با CT scan تأیید شده و کشش تدریجی ۰/۲۵ میلی‌متر دو بار در روز شروع می‌شود.

دستگاه الیزاروف بسیار پیچیده است و قرار دادن آن در استخوانهای کوتاه دست دشوار است. دستگاه ما که یکطرفه و حاوی ۴ پین در یک خط مستقیم است، ساده است و کاربرد آن آسان بوده و در مقایسه با سایر دستگاههای مشابه نتایج بهتر و سریعتر دارد. سرعت طویل شدن استخوان با این دستگاه ۰/۵ میلی‌متر در روز است.

طویل کردن کششی استخوان یکی از چند روش بازسازی جراحی است که طول استخوان قطع شده را افزایش داده و عملکرد دست را بهتر می‌کند. کشش استخوانی برای کوتاهی ناشی از تروما یا مادرزادی انگشتان کمک‌کننده است. همچنین این روش برای کشش نسج نرم در اندام فوقانی مانند radial dysplasia نیز کاربرد دارد (۳).

در این تحقیق که با استفاده از دستگاه ما انجام شد، سن بیماران در زمان شروع کشش بین ۲۳-۴ سال بود. اکثر بیماران ما کوتاهی بعلت آمپوتاسیون تروماتیک داشتند. تمامی استخوانهای متاکارپ به طول در نظر گرفته شده رسیدند و تمامی بیماران از نتایج حاصله رضایت کامل داشتند. بهبود طول در متاکارپها بین ۱۶ میلی‌متر (۱۸-۱۵ میلی‌متر) و میانگین مقیاس التیام ۵/۵۳ روز بر میلی‌متر بود.

میزان موفقیت در ۴۲ بیمار ۱۰۰٪، در بیماران اکتسابی ۱۰۰٪ و در بیماران مادرزادی بجز چهار نفر ۱۰۰٪ بود، ولی در این ۴ بیمار ۸۵٪ بود که در ۴ بیمار

گزارش کردند که یک دستگاه فیکساتور خارجی یکطرفه را در ۱۸ بیمار بکار بردند (۶).

در سال ۲۰۰۴ آکماز و همکاران علاوه بر کشش استخوان از پیوند استخوان هم استفاده کردند که نتایج خوبی در بازسازی‌های دیررس داشته‌اند ولی در بیماران ما پیوند استخوان لازم نشد و استخوانهای طویل شده قدرت کافی داشتند (۷).

در سال ۲۰۰۴ ماتسونو و همکاران مطالعه‌ای در مورد ۲۴ استخوان با نقص مادرزادی را گزارش کردند. آنها گزارش کردند که در کودکان زیر ۷ سال، استخوانهای طویل شده پس از انجام کشش رشد مداوم خود را خواهند داشت و کشش هیچ اثر منفی بر روی رشد استخوانها نمی‌گذارد. این موضوع در مطالعه ما مورد بررسی قرار نگرفت (۸).

در سال ۲۰۰۴ پاراماکزیزوکلو و همکاران از طویل کردن انگشتان آمپوته تروماتیک با کمک یک دستگاه پیچیده یکطرفه و دینامیک فیکساتور خارجی گزارشی ارائه دادند. آنها مشاهده کردند که میانگین طویل شدن انگشت شست بیشتر از سایر انگشتان بود. ولی میانگین مقیاس التیام در همگی انگشتان مشابه بود (۱۸-۱۶ ماه/سانتیمتر) آنها نتیجه گرفتند که Callotasis روش مؤثری برای برگشت عملکرد دست است (۹).

در سال ۲۰۰۴ هایتمن و همکاران گزارش کردند که کشش متاکارپ شست، بهبود مؤثری در عملکرد دست دارد و قدرت گرفتن دست pinch power و حس تشخیص دو نقطه Two-point discrimination در انگشت با موارد نرمال قابل مقایسه بوده است. آنها عوارض مهمی نداشته‌اند (۱۰).

نتایج و عملکرد نهایی در کشش کال استخوانی انگشت، در مقاله‌ای از زیمرمن و همکاران در سال

اخیر، افزایش طول استخوان بیشتر از ۲۷ میلی‌متر بود. روشن شد که در مواقعی که افزایش طول بالاتر از ۱۸ میلیمتر است بایستی طول مدت انتظار و باقی ماندن دستگاه در محل، ۳-۴ برابر زمان افزایش طول باشد تا به این ترتیب از انحنای استخوانها بعلت نرمی کال استخوانی در اوایل کار جلوگیری شود. در صورتیکه این مدت زمان انتظار رعایت شود، عارضه‌ای برای استخوانها روی نخواهد داد و میزان رضایت از نتایج به حدود ۱۰۰٪ خواهد رسید.

در تعداد ۴ نفر از بیماران، خشکی مفاصل پروگزیمال و دیستال پس از طویل شدن استخوانها و برداشتن دستگاه رخ داد که بعلت عدم همکاری لازم در انجام فیزیوتراپی انگشتان بود، که در صورتیکه این فیزیوتراپی بطور کامل انجام شود مشکلی در مفاصل ایجاد نخواهد شد. خشکی مفاصل عمدتاً در مفاصل کوچکتر و یا به عبارتی در مفاصل دیستال تر به محل استئوتومی دیده می‌شود.

بعضی از پزشکان دستگاه کشنده را با یک سیم kirschner در داخل مدولا استفاده کرده‌اند تا جهت استخوانهای قطع شده تغییر نکند (۴)، اما در دستگاه ما چون ۴ پین در یک خط هستند نیازی به این روش نیست.

در سال ۲۰۰۶ باکاری و همکاران یک دستگاه mini-orthofix را گزارش کردند که در مورد ۱۲ بیمار بکار رفته بود. سرعت callotasis ۰/۲۵-۰/۵ میلیمتر در روز بود و درصد طویل شدن، ۶۳٪-۶۱ بود و آنها مشکلی با کوتاه شدن استخوان نداشتند. ولی عوارض آنها به نسبت زیاد بوده است (۵).

در سال ۲۰۰۴ بوش و همکاران طویل کردن استخوان متاکارپ اول برای شست آمپوته شده را



ولی استخوانهای فالانکس به ۱۰۰٪ طول طویل شده خواهند رسید و هیچکدام نیاز به عمل مجدد برای پیوند استخوان ندارند. همچنین مشخص شد که عوارض چندانی در این روش دیده نمی‌شود، و عمده عوارض، عوارض مختصری بصورت ایجاد اسکار بالاحص در قسمت پشتی پا در خانمها بود که به عمل revision جواب داد. این دستگاه هم برای طویل کردن استخوان و هم برای طویل کردن نسج نرم همراه آن کاربرد دارد و کشش نسج نرم در کودکان زیر ۷ سال نیز جواب بهتری می‌دهد.

### نتیجه‌گیری

دستگاه کشش کال استخوانی موارد مصرف فراوانی در کوتاهی‌های استخوانهای دست و پا دارد. کاربرد آن آسان و مقرون به صرفه است زیرا در کشور تولید می‌شود و عوارض دستگاههای مشابه را ندارد، و قویاً برای طویل کردن استخوانهای کوتاه دست و پا توصیه می‌شود.

### تشکر و قدردانی

نویسندگان مقاله مراتب تشکر و قدردانی خود را نسبت به شرکت کنندگان در این مطالعه ابراز می‌دارند.

۲۰۰۳ بررسی شد و آنها گزارش کردند که کشش کال استخوانی روش مناسبی برای شست آمپوته شده است و عملکرد خوبی خواهد داشت. آنها تاکید کردند که التیام استخوان حتی در افراد مسن هم دیده شده است (۱۱). در سال ۲۰۰۳ سن و همکاران گزارش کردند که با یک دستگاه mini-orthofix که مشابه دستگاه فیکساتور خارجی نیم دایره‌ای الیزاروف بوده است، ۵ بیمار را به روش کشش کال استخوانی درمان کرده‌اند. آنها گزارش کردند که این روش بافت استخوانی پریوستی را حفظ می‌کند که اثر خوبی بر روی طول زمان درمان دارد (۱۲).

نتایج مطالعه ما نشان داده که حداقل ۵۰٪ می‌توان به طول استخوانهای کوتاه اضافه کرد. نتایج بلند کردن استخوان هم در دست و هم در پا رضایت بخش بوده است. به طور معمول طویل کردن استخوان، حدود ۱۸-۱۵ میلی‌متر، به راحتی قابل انجام است و نتایج عملکردی آن نیز رضایت بخش است.

روش الیزاروف که کشش استخوان سازی است، مشکلات فراوانی در دست یا پا دارد ولی دستگاه جدیدی که توسط ما ارائه شده است، عوارض بسیار کمتری دارد. کاربرد آن راحت‌تر است و نتایج آن مشابه و در بعضی موارد حتی بهتر از نتایج دستگاههای مشابه است. در مطالعه ما دیده شد که استخوانهای متاکارپ به حدود دو سوم اندازه طویل شده می‌رسند

### References

1. Houshian S, Ipsen T. Metacarpal and phalangeal lengthening by callus distraction. J Hand Surg 2001; 26: 13-6.
2. Rudolf KD, Preisser P, Partecke BD. Callus distraction in the hand skeleton. Injury 2000; 31 Suppl 1: 113-20.
3. Netscher DT. Applications of distraction osteogenesis. Part II; Clin Plast Surg 1998; 25: 561-6.
4. Miyawski T, Masuzava G, Hirakava M, Kurihara K. Bone-lengthening for symbrachy dactyly of the hand with the technique of callus distraction. J Bone Joint surg Am 2002; 84-A: 986-91.



5. Baccari S, charfi H, Daghfous M, Ennouri K, Tarhouni L, Bahri H. Digital lengthening by gradual distraction. *Chir Main* 2006; 25: 33-9.
6. Bosch M, Granell F, Faig- Marti J, Henriques A. First metacarpal lengthening following traumatic amputation of the thumb: long Term follow-up; *Chir Main*. 2004; 23: 284-8.
7. Akmaz I, Kiral A, Pehlivan O, Mahirogullari M, Solakoglu C , Rodop O, and et al. Late reconstruction of neglected metacarpal shaft defects clue to gun shot wound. *J Hand Surg* 2004; 29: 585-9.
8. Matsuno T, Ishida O, Sunagawa T, Ichikawa M, Ikuta Y, Ochi M. Bone lengthening for congenital differences of the hand and digits in children. *J Hand Surg* 2004; 29: 712-9.
9. Parmaksizoglu F, Beyzadeoglu T. Lengthening of the phalanges by callus distraction in traumatic amputations of the fingers. *Acta Orthop Traumatol Turc*. 2004; 38: 60-6.
10. Heitmann C, Levin LS. Distraction lengthening of thumb Metacarpal. *J Hand Surg* 2004; 29: 71-5.
11. Zimmermann R, Sailer R, Pechlaner S, Gabl M. Functional Outcome with special attention to the DASH questionnaire following callus distraction and phalangization of the thumb after traumatic amputation in the middle one- third. *Arch Orthop Trauma Surg* 2003; 123: 521-6.
12. Sen C, Kocaoglu M, Eralp L, Cinar M. Bone lengthening of congenitally short metacarpus and metatarsus by the callus distraction technique. *Acta Orthop Traumatol Turc* 2003; 37: 154-61.