

Report of a rare case of vulvar lipoma in an adolescent girl

Eftekhar T¹, Pourali L², Darvish S³, Ayati E⁴, Borhan A⁵, Lotfi Z⁶

1. Associate Professor, Department of Obstetrics and Gynecology, Faculty of Medicine, Tehran University of Medical Sciences, Tehran, Iran.

2. Associate Professor, Department of Obstetrics and Gynecology, Faculty of Medicine, Mashhad University of Medical Sciences, Mashhad, Iran (Corresponding Author), Tel: +98-5138412477, Email: pouralil@mums.ac.ir

3. Assistant Professor, Department of Obstetrics and Gynecology, Faculty of Medicine, Shahid Beheshti University, Tehran, Iran.

4. Gynecologist, Department of Obstetrics and Gynecology, Faculty of Medicine, Tehran University of Medical Sciences, Tehran, Iran.

5. Department of Pathology, Imam Khomeini Hospital, Tehran University of Medical Sciences, Tehran, Iran.

6. Bsc of Midwifery, Department of Obstetrics and Gynecology, Faculty of Medicine, Tehran University of Medical Sciences, Tehran, Iran.

ABSTRACT

Background and Aim: The incidence of benign solid tumors in vulvar area is very rare. These tumors include fibromas, fibromayomas, lipoma, hemangiomas, neurofibromas and endometriomas. Lipoma is the most prevalent soft tissue mesenchymal tumor, but the incidence of this tumor in the vulva is very rare. The aim of this study was to report a rare case of vulvar lipoma in an adolescent girl.

Case report: A single 16-year-old girl patient referred to gynecology clinic of Imam Khomeini hospital; in Tehran in Sep 2018 with chief complain of a growing vulvar mass from 3 years ago. In physical examination, a soft mass of 4×7 cm with regular border was detected in the medial aspect of right labia majora. There was no evidence of erythema, discharge, ulcer or tenderness. A yellow encapsulated tumor with soft consistency similar to adipose tissue was removed. Diagnosis of lipoma was confirmed by histopathological examination.

Conclusion: Although vulvar lipoma is a rare tumor especially in adolescent age, complete excision and confirmation of the benign nature of this tumor by histopathological examination should be considered necessary.

Keywords: Lipoma, Vulva, Adolescence

Received: Jan 7, 2019 Accepted: May 9, 2019

How to cite the article: Eftekhar T, Pourali L, Darvish S, Ayati E, Borhan A, Lotfi Z. Report of a rare case of vulvar lipoma in an adolescent girl. SJKU 2019;24(2):84-89.

گزارش یک مورد نادر لیپوم ولو در یک دختر نوجوان

طاهره افتخاری^۱، لیلا پورعلی^۲، سودابه درویش^۳، الناز آیتی^۴، آرمین برهان^۵، زهرا لطفی^۶

۱. دانشیار، گروه زنان و مامایی، دانشکده پزشکی، دانشگاه علوم پزشکی تهران، تهران، ایران.
۲. دانشیار، گروه زنان و مامایی، دانشکده پزشکی، دانشگاه علوم پزشکی مشهد، مشهد، ایران (مولف مسئول)، تلفن ثابت: ۰۵۱-۳۸۴۱۲۴۷۷، پست الکترونیک: pouralil@mums.ac.ir
۳. استادیار، گروه زنان و مامایی، دانشکده پزشکی، دانشگاه شهید بهشتی، تهران، ایران.
۴. متخصص زنان و مامایی، گروه زنان و مامایی، دانشکده پزشکی، دانشگاه علوم پزشکی تهران، تهران، ایران.
۵. گروه پاتولوژی، بیمارستان امام خمینی، دانشگاه علوم پزشکی تهران، تهران، ایران.
۶. کارشناس مامایی، گروه زنان و مامایی، دانشکده پزشکی، دانشگاه علوم پزشکی تهران، تهران، ایران.

چکیده

زمینه و هدف: بروز تومورهای جامد و خوش خیم در ناحیه ولو بسیار نادر است، این تومورها شامل فیروما، فیرومیوما، لیپوم، همانژیوم، نوروفیروما و آندومترویوما می‌باشند. لیپوم شایع‌ترین توده بافت نرم مشتق از سلول‌های مزانشیماست ولی بروز آن در ناحیه ولو بسیار نادر است. هدف از این مطالعه گزارش یک مورد نادر لیپوم ولو در یک دختر نوجوان است.

معرفی بیمار: بیمار دختر مجرد ۱۶ ساله بود که با شکایت توده ناحیه ولو که از سه سال اخیر به تدریج بزرگ شده بود به کلینیک زنان بیمارستان امام خمینی تهران در مهرماه ۱۳۹۷ مراجعه کرده بود. در معاینه توده‌ای به ابعاد ۷×۴ سانتیمتر در مدیال لبیا ماژور سمت راست با قوام نرم و حاشیه منظم بدون تندرنس، اریتم و ترشح و زخم مشهود بود. حین جراحی توده‌ای کپسول دار حاوی بافت زرد رنگ با قوام نرم کاملاً شبیه بافت چربی از ناحیه مذکور خارج و جهت پاتولوژی ارسال شد. بررسی پاتولوژی تشخیص لیپوم را تایید کرد.

نتیجه گیری: گرچه لیپوم جزء تومورهای نادر ولو مخصوصاً در سنین نوجوانی است، حذف کامل توده و اطمینان پاتولوژیک از ماهیت خوش خیم آن حائز اهمیت است.

کلید واژه ها: لیپوما، ولو، نوجوانی

وصول مقاله: ۹۷/۱۰/۱۷ اصلاحیه نهایی: ۹۷/۲/۱۴ پذیرش: ۹۷/۲/۱۴

مقدمه

بروز تومورهای غیرسیستیک و خوش خیم در ناحیه ولو بسیار نادر است، این تومورها شامل فیروما، فیرومیوما، لیپوم، همانژیوم، نوروفیروما و آندومتريوما می باشند (۱). لیپومای ولو بدلیل قوام نرم آن معمولاً با ضایعات سیستیک اشتباه می شود. بیشتر توده های غیر سیستیک در ناحیه ولو باید خارج شوند، این اقدام جهت اطمینان از تشخیص قطعی و نیز از بین بردن علائم ناراحت کننده در بیمار است (۱). لیپوم شایع ترین توده بافت نرم مشتق از سلول های مزانشیمال است ولی بروز آن در ناحیه ولو بسیار نادر است (۲). این تومور به طور معمول در سنین ۶۰-۴۰ سالگی دیده می شود (۳).

هدف از این مطالعه گزارش یک مورد نادر لیپوم ولو در یک دختر نوجوان است.

معرفی بیمار

بیمار دختر مجرد ۱۶ ساله بود که با شکایت توده ناحیه ولو که از سه سال اخیر به تدریج بزرگ شده بود به کلینیک زنان بیمارستان امام خمینی تهران در مهرماه ۱۳۹۷ مراجعه کرده بود. این توده هیچ گونه علامتی از قبیل درد، ترشح، سوزش و یا اختلال در راه رفتن برای بیمار ایجاد نکرده بود و فقط از افزایش سایز آن نگران شده بود.

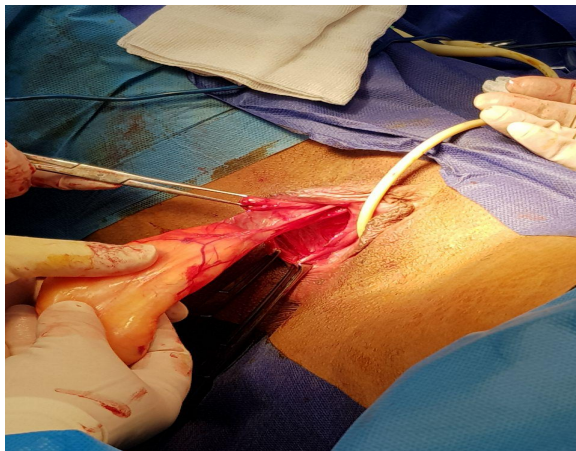
در شرح حال هیچ گونه سابقه بیماری و جراحی قبلی وجود نداشت و ضایعه ای مشابه در اقوام نزدیک را ذکر نمی کرد.

وضعیت قاعدگی بیمار طبیعی بود. در معاینه توده ای به ابعاد ۷×۴ سانتیمتر در مدیال لیا ماژور سمت راست با قوام نرم و حاشیه منظم بدون تندرینس، اریتم و ترشح و زخم مشهود بود. لنفادنوپاتی اینگوئینال وجود نداشت. آزمایش خون کامل بیمار طبیعی بود.

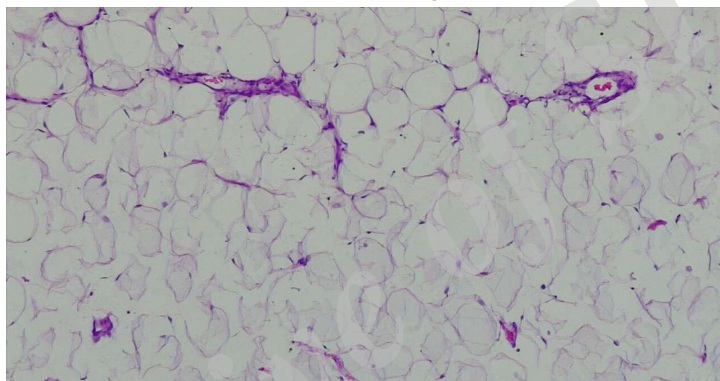
در سونوگرافی انجام شده از ناحیه لیا ماژور راست تصویر ناحیه ایزواکو به ابعاد ۶۲×۲۲ میلیمتر با حدود مشخص و منظم مشاهده شد که دنباله آن تا روی سمفیز پوبیس ادامه داشت. به علت نگرانی از افزایش سایز و وضعیت ظاهری توده مذکور بیمار کاندید عمل جراحی شد. تحت بیهوشی عمومی و شرایط استریل انسزیون طولی بر روی توده داده شد و توده ای کپسول دار حاوی بافت زردرنگ با قوام نرم کاملاً شبیه بافت چربی از ناحیه مذکور دکوله و حذف و جهت پاتولوژی ارسال شد (تصویر ۱). هموستاز کافی با کوتر و سوچوره های جدا از هم با ویکریل ۳- صفر انجام شد.

بلافاصله بعد از عمل کمپرس سرد جهت کاهش درد و کاهش احتمال بروز هماتوم انجام شد. بیمار با حال عمومی خوب روز بعد از عمل ترخیص شد. بررسی پاتولوژیک تشخیص لیپوم را تأیید نمود (تصویر ۲).

رضایت آگاهانه از بیمار جهت انتشار اطلاعات و تصاویر پاتولوژی بدون ذکر نام بیمار اخذ شده است.



تصویر ۱: توده جامد خارج شده از ناحیه ولو با کپسول کاملاً مشخص



تصویر ۲: بافت سفید چربی بالغ متشکل از سلول‌های بزرگ با سیتوپلاسم واکوتوله یکنواخت بدون آتیپی

بحث

لیپوما تومور شایع سنین ۴۰ تا ۶۰ سالگی است (۳) و اتیولوژی دقیق آن به طور کامل مشخص نشده است ولی در برخی موارد تروما به عنوان علت زمینه ای بروز این تومور ذکر شده است (۴، ۵). در اکثر گزارش‌ها لیپوم ولو در بالغین مشاهده شده است (۶، ۷). در بیمار حاضر نه تنها بروز این توده در ناحیه‌ای نا شایع رخ داده بود بلکه سن بیمار در دوره نوجوانی بود و هیچ گونه سابقه تروما در ناحیه مذکور را ذکر نمی‌کرد.

لیپوم توده ای بدون درد با رشد آهسته و کاملاً متحرک است و لذا تشخیص بالینی آن معمولاً دشوار نیست. در بیمار حاضر توده مذکور به دلیل قوام بسیار نرم شباهت زیادی به

توده‌های سیستیک داشت. جهت افتراق توده‌های سیستیک از سالیید معمولاً از سونوگرافی که روشی در دسترس و ارزان تر است استفاده می‌شود (۴). معمولاً در سونوگرافی توده‌ای با اکوژنیسیته هموژن با ساختمان‌های لوبولر مشاهده می‌شود (۴، ۸). در این بیمار نیز در سونوگرافی توده‌ای ایزواکو با حدود منظم با گسترش به روی سمفیز پویس مشاهده شده بود. CT اسکن و MRI روش‌های مفیدی برای ارزیابی گسترش توده و مجاورت آناتومیک توده با بافت‌های اطرافش است (۳، ۶) و در واقع MRI بیشتر برای افتراق لیپوم از لیپوسارکوم استفاده می‌شود، به طوری که ضایعات لیپوماتوز صاف با سپتای ظریف که ماده حاجب را

درمان لیپوم می‌تواند به صورت غیر جراحی به روش لیپوساکشن و تزریق موضعی کورتون انجام شود هر چند روش درمانی انتخابی آن جراحی و حذف توده است (۴). در مورد حاضر نیز به دلیل تمایل بیمار به حذف کامل توده از روش جراحی استفاده شد. مزیت دیگر جراحی اطمینان از تشخیص قطعی پاتولوژی نیز است. احتمال عود لیپوم وجود دارد. در صورت عود زودرس باید به فکر وجود بدخیمی بود چنانکه در گزارش Poncelet و همکاران مورد مشابهی با تشخیص تومور بورد لاین بافت چربی گزارش شده است (۱۲).

نتیجه گیری

گرچه لیپوم جزء تومورهای نادر ولو مخصوصاً در سنین نوجوانی است، حذف کامل توده و اطمینان پاتولوژیک از ماهیت خوش خیم آن حائز اهمیت است.

تشکر و قدردانی

بدینوسیله از سرکار خانم توران مخدومی جهت ویرایش مقاله تشکر و قدردانی می‌گردد.

برداشت نکرده باشد می‌تواند در MRI نشانگر لیپوما باشد (۱۰، ۹).

توده‌های ناحیه ولو بر اساس ساینز و محل آن می‌تواند علائم بالینی مختلفی نظیر درد، اختلال در فعالیت و یا راه رفتن و نیز اشکال زیبایی ایجاد کند که در مورد حاضر تنها شکایت بیمار نگرانی از افزایش ساینز و مسئله زیبایی بود ولی هیچ‌گونه اختلال دیگری در عملکرد بیمار ایجاد نکرده بود که این امر مشابه با مورد گزارش شده توسط Jayi و همکاران در سال ۲۰۱۴ و Khreisat و همکاران در سال ۲۰۱۲ است (۷، ۶). در حالی که در برخی مطالعات دیگر علائمی نظیر اختلال در فعالیت و یا راه رفتن و یا اشکال حین ادرار کردن گزارش شده است، علت این تفاوت می‌تواند ساینز بزرگ‌تر تومور و یا اثر فشاری آن بر ارگان‌های مجاور باشد (۱۱، ۲). ساینز لیپوم ولو در اکثر گزارش‌ها کمتر از ۱۰ سانتیمتر بوده که در مورد حاضر نیز چنین بود (۱۰، ۹).

References

1. Jones HW, Rock JA. TeLinde's Operative Gynecology. 11th ed. Philadelphia: Wolters Kluwer, 2015: 464.
2. Tungenwar PN, Bakhshi G, Suryawanshi MM, Shah KV. Vulvar Lipoma - A Rare Case Report. Bombay Hosp J 2010;52:105-7.
3. Lee JH, Chung SM. Large vulvar lipoma in an adolescent: a case report. J Korean Med Sci 2008;23:744-6.
4. Odoi AT, Owusu-Bempah A, Dassah ET, Darkey DE, Quayson SE. Vulvar lipoma: is it so rare?. Ghana Med J 2011; 45: 125-7.
5. Aust MC, Spies M, Kall S, Gohritz A, Boorboor P, Kolokythas P, et al. Lipomas after blunt soft tissue trauma: are they real? Analysis of 31 cases. Br J Dermatol 2007;157: 92-9.
6. Jayi S, Laadioui M, El Fatemi H, Fdili FZ, Bouguern H, Chacara H, et al. Vulvar lipoma: a case report. J Med Case Rep 2014;8:203.
7. Khreisat B, Uraiqat A. Vulvar Lipoma. A Case Report. JRMS. 2012;19: 79-81.
8. Oh JT, Choi SH, Ahn SG, Kim MJ, Yang WI, Han SJ. Vulvar lipomas in children: an analysis of 7 cases. J Pediatr Surg 2009; 44:1920-3.
9. Jourjon R, Dohan A, Brouland JP, Guerrache Y, Fazel A, Soyer P. Angiolipoma of the labia majora: MR imaging findings with histopathological correlation. Clin Imaging 2013; 37: 965-8.

10. Murphey MD, Carroll JF, Flemming DJ, Pope TL, Gannon FH, Kransdorf MJ. From the archives of the AFIP: benign musculoskeletal lipomatous lesions. *Radiographics* 2004;24: 1433-66.
11. Jóźwik M, Kołodziejczak M, Klonowska-Dziatkiewicz E, Jóźwik M. Giant Vulvar Lipoma in an Adolescent Girl: A Case Study and Literature Review. *J Pediatr Adolesc Gynecol* 2014; 27: e117-9.
12. Poncelet C, Boccara J, Walker-Combrouze F, Féraud O, Madelenat P. Atypical lipomatous tumour of the vulva. About one case. *Gynecol Obstet Fertil* 2004;32:46-8.

Archive of SID