

نتایج درمان آناستاموز یک مرحله‌ای کولون چپ در بیماری‌های انسدادی آن از سال ۱۳۷۶ لغایت ۱۳۸۱ در بیمارستان امام خمینی ارومیه

دکتر علی انشائی^۱

چکیده

پیش زمینه و هدف: اعمال جراحی که به‌طور اورژانسی در بیماری‌های انسدادی بر روی کولون چپ انجام می‌شود اغلب دو مرحله‌ای است ابتدا برای بیمار کولستومی تعبیه شده و سپس عمل ترمیم آن در مرحله بعدی انجام می‌شود. در این مطالعه به‌جای عمل دو مرحله‌ای، عمل یک مرحله‌ای آناستاموز اولیه برای بیماران انجام شده عوارض درمانی آن مورد بررسی قرار گرفته است.

مواد و روش: در یک مطالعه آینده‌نگر تعداد ۳۵ بیماری که به‌علت بیماری‌های انسدادی کولون چپ نیاز به‌عمل اورژانسی داشتند، انتخاب شدند این بیماران فاقد ایسکمی کولون، شوک سپتیک، پریتونیت جنرالیزه بودند، عمل یک مرحله‌ای رزکسیون کولون و آناستاموز اولیه همراه با دکامپرسن روده و درناژ شکم انجام شد و عوارض آن مورد بررسی قرار گرفت. جمعیت مورد مطالعه از نظر سنی در یک طبقه سنی بودند و همگی بالای ۴۰ سال داشتند.

یافته‌ها: عوارض این‌نوع عمل جراحی از لحاظ عوارض عمومی شامل عفونت زخم ۲۰٪، نارسائی کلیوی ۱۷/۱٪، مرگ‌ومیر بعد از عمل ۵/۷٪ بود. از لحاظ عوارض اختصاصی مثل نشت محل آناستاموز ۵/۷٪، بیستول گوارشی ۲/۸٪، آبسه‌های داخل شکم ۲/۸٪، ایلئوس طول کشیده ۱۴/۳٪، پریتونیت جنرالیزه بعد از عمل ۲/۸٪ بوده است. میانگین سنی افراد ۶۴ سال بود (۸۱ - ۴۰ سال) و به ترتیب علت بیماری انسدادی کولون، کانسر کولون، ولولوس سیگموئید، بیماری التهابی و چسبندگی بود. میانگین طول بستری در بیمارستان ۹ روز بود.

بحث و نتیجه‌گیری: با توجه به نتایج به‌دست آمده، عمل یک مرحله‌ای کولون چپ از عوارض قابل قبولی برخوردار می‌باشد، و چون بسیاری از عوارض عمل دو مرحله‌ای خود به‌خود حذف می‌شود برای درمان بیماران با انسداد کولون چپ پیشنهاد می‌شود.

کل واژگان: بیماری‌های انسدادی، آناستاموز اولیه، کولون چپ

مجله پزشکی ارومیه، سال چهاردهم، شماره اول، ص ۵۱-۴۶، بهار ۱۳۸۲

آدرس مکاتبه: ارومیه، دانشگاه علوم پزشکی ارومیه - بیمارستان امام خمینی، گروه جراحی عمومی، دکتر علی انشائی

۱- استادیار گروه جراحی عمومی دانشگاه علوم پزشکی ارومیه

مقدمه

معمولاً عملی که بر روی کولون چپ در بیماری‌های انسدادی آن به طور اورژانسی انجام می‌شود عمل دو مرحله‌ای است ابتدا بیمار کولوستومی شده و بعد از مدتی عمل تکمیلی انجام می‌شود هر یک از این مراحل دارای عوارض خاصی می‌باشند. امروزه جهت کاهش عوارض دو با عمل جراحی تمایل زیادی به انجام عمل یک مرحله‌ای کولون چپ در بیماری‌های انسدادی آن وجود دارد و در این زمینه مطالعاتی صورت گرفته است. (۳-۷)

کانسرهای کولون، ولولوس سیگموئید، بیماری‌های دیورتیکولرکولون، بیماری‌های التهابی و چسبندگی‌های روده و فتق از عللی هستند که به ویژه در سن‌های بالا باعث انسداد روده می‌شوند (۴ و ۳). این قبیل بیماران به طور اورژانسی نیاز به عمل پیدا می‌کنند و چون کولون چپ دارای حجم میکروبی زیادی است و به علت انسداد امکان آماده‌سازی روده و تمیز کردن آن قبل از عمل میسر نیست عمل جراحی مرسوم انجام کولوستومی و سپس بستن و ترمیم آن در مرحله بعدی می‌باشد. در عمل یک مرحله‌ای آناستاموز اولیه کولون چپ نیاز به انجام کولوستومی نبوده و بالطبع از عوارض عمده‌ای که در انجام کولوستومی وجود دارد جلوگیری می‌شود. (۲-۹)

مواد و روش

در یک مطالعه آینده‌نگر از اول سال ۱۳۷۶ لغایت آذر ماه ۱۳۸۱ از بین بیمارانی که به علت انسداد روده در کولون چپ به بیمارستان امام خمینی ارومیه مراجعه کرده بودند تعداد ۳۵ مورد انتخاب شدند شرایط انتخاب این بود که بیمار ضایعه در کولون چپ داشته و در وضعیت شوک سبتیک، پرتونیت جنرالیزه، بیماری ایسکمییک روده نداشته باشد. در این بیماران که در زمینه انسداد ناشی از کانسر، ولولوس، ضایعه التهابی انسداد کولون چپ داشتند بدون انجام آمادگی روده به جای عمل کولوستومی

و سپس ترمیم آن عمل یک مرحله‌ای آناستاموز اولیه کولون چپ انجام گردید.

در عمل یک مرحله‌ای بعد از انجام لاپراتومی و مشخص شدن ضایعه انسداد دهنده، قطعه‌ای از کولون را که کاندید رزکسیون بود انتخاب شده و مدفوع باقی مانده در قسمت پروگزیمال و دیستال به آن قطعه به داخل قطعه قابل رزکسیون دوشیده شده و رزکت می‌شود قسمت‌های پروگزیمال و دیستال روده بعد از رزکسیون قطعه ضایعه دار ساکشن و در صورت لزوم با نرمال سالین شستشو داده شده و کامپرس می‌شود سپس آناستاموز روده انجام شده و بعد از پرتونالیزه کردن روده در آن قسمت شکم بادرن درناژ می‌شود، در صورت نیاز از ناحیه رکتال نیز درن گذاشته می‌شود.

در تمامی بیماران سن، علت انسداد روده، مدت بستری و عوارض جراحی به صورت عوارض عمومی و اختصاصی بررسی و ثبت شده و نتیجه‌گیری گردیده است.

نتایج

محدوده سنی که بیماران از ۱۹ تا ۸۱ ساله و میانگین سن ۶۴ ساله بوده است. عللی که منجر به انسداد کولون چپ در بیماران بوده به ترتیب شامل: کانسر کولون، ولولوس سیگموئید، تجمع مدفوعی، چسبندگی روده، بیماری التهابی کولون بوده است. (جدول شماره ۱)

نمودار علل انسداد کولون چپ در مطالعه ما بیانگر آن است که کانسر کولون یافته شایعی برای انسداد کولون چپ بوده ولی بیماری‌های دیورتیکولر روده به عنوان عامل انسدادی به اندازه‌ای که در کشورهای اروپائی و امریکائی شایع است در مطالعه حاضر بیماری شایعی برای انسداد کولون نمی‌باشد و بر عکس ولولوس شیوع بیشتری دارد. (۱۸ و ۱۹ و ۳ و ۲)

از ۳۵ بیمار ۷ مورد دچار عارضه عفونت زخم شدند که با باز نگه داشتن و شستشو و پانسمان بهبودی پیدا کردند، یک

حذف می شوند، این مطالعه نشان می دهد اگر بیماران با انسداد کولون چپ به درستی انتخاب شده و عمل یک مرحله ای انجام شود عوارض عمل دو مرحله ای حذف شده و از مورتالیتی و موریبیتی این بیماران می کاهد.

بیماران مورد مطالعه در این بررسی از لحاظ میانگین سنی و شایع ترین علت انسداد کولون چپ (کانسر کولون) با مطالعات خارجی مشابهت داشتند. (۱۰، ۵ و ۳) همچنین دومین عامل انسدادی، ولولوس سیگموئید بوده و بیماری دیورتیکولر روده به عنوان عامل انسدادی مشاهده نشد. در صورتی که در مطالعات قلبی بیمار دیورتیکولر روده به عنوان عامل انسدادی، یافته شایعی می باشد. (۱۴-۱۶)

براساس مطالعه آقای پولوکاوا^۱ و همکارانش که بر روی ۴۴ بیمار با انسداد کولون چپ که حین عمل شستشوی کولون چپ و آناستاموز اولیه یک مرحله ای انجام شده است ۷ مورد مرگ (۱۷/۱٪) وجود داشته است، این مولف با ۱۷٪ مرگ و میر در عمل یک مرحله ای آن را با عمل دو مرحله ای مقایسه نموده و نتیجه اش این بوده که عمل یک مرحله ای و وضعیت مطلوبی دارد. میزان مرگ و میر در مطالعه ما کمتر از میزان مرگ و میر در مطالعه های دیگر بوده است.

در مطالعه آماری مک فیج^۲ بر روی ۳۵ بیمار ۳ مورد مرگ وجود داشت ۸/۵٪ که به ترتیب ناشی از نشست آناستاموز و برونکوپنومونی بوده است و در یک مورد نیز فیستول به پورترا گزارش شده و ۶ مورد عفونت زخم بوده است که درکل عوارض در مطالعه ما کمتر از آن می باشد و دو مورد مرگ و میر در مطالعه ما به علت نارسائی کلیوی قبل و بعد عمل بوده که منجر به طولانی شدن بستری در ICU و در نهایت فوت شده است.

مورد بازشدگی تمام جدار شکم بود که نیاز به عمل مجدد پیدا نمود. نارسائی کلیوی به صورت بالا بودن اوره و کراتینین در ۸ مورد که در ۶ مورد قابل اصلاح بوده ولی در دو مورد منجر به فوت بیمار شد. نشت ترشحات غیر مدفوعی در سه مورد وجود داشت که بعد از ۵ روز قطع گردید و فیستول گوارشی به صورت نشت مدفوع فقط در یک مورد اتفاق افتاد که بعد از دو هفته بسته شد.

پرتونیت جنرالیزه بعد از عمل در یک مورد تظاهر یافت که شامل بیماری بود که دچار نارسائی کلیوی قبل و بعد از عمل بوده و دچار بازشدگی زخم تمام جدار شکم بود که در نهایت منجر به فوت بیمار شد.

ایلئوس طول کشیده که به عدم دفع گاز و مدفوع بعد از ۵ روز از جراحی اطلاق می شد در ۵ مورد وجود داشت که در همه بیماران بهبودی حاصل شد.

آبسه شکم و لگن در یک مورد دیده شد و کلاً مرگ بعد از عمل در دو مورد اتفاق افتاد که شامل بیمارانی بود که دچار نارسائی کلیوی همراه با عوارض دیگر بودند. (جدول شماره ۲)

بحث

با توجه به اینکه بیماری های انسدادی در کولون چپ اغلب در بیمارانی اتفاق می افتد که سن بالائی داشته و به علت اورژانسی و ماهیت انسدادی بودن روده امکان آمادگی روده و پائین آوردن حجم میکروبی روده قبل از عمل وجود ندارد از طرفی دیگر عوارض زیادی در عمل دو مرحله ای کولون چپ برای این بیماران اتفاق می افتد (۵، ۳ و ۱۸) که شامل عوارضی نظیر نکروز کولوستومی، خونریزی، انسداد روده، تجمع مدفوعی در محل کولوستومی تو کشیده شدن کولوستومی، اختلالات آب و الکترولیت، عفونت زخم به علت نزدیک بودن به محل کولوستومی، درماتیت ناشی از محل کولوستومی هرنی محل کولوستومی و همچنین عوارض روحی ناشی از داشتن کولوستومی از عوارضی هستند که کلاً در عمل یک مرحله ای

1. Pollockav

2. Mac Fiej

اکثر بیماران این مطالعه را افراد دچار ولولوس تشکیل می‌دادند و مرحله بیماری بیماران کانسر کولون از درجه سه بود. میانگین بستری بیماران ما ۱۱ روز می‌باشد که در کل از دو بار بستری و عمل بیمار کمتر می‌باشد.

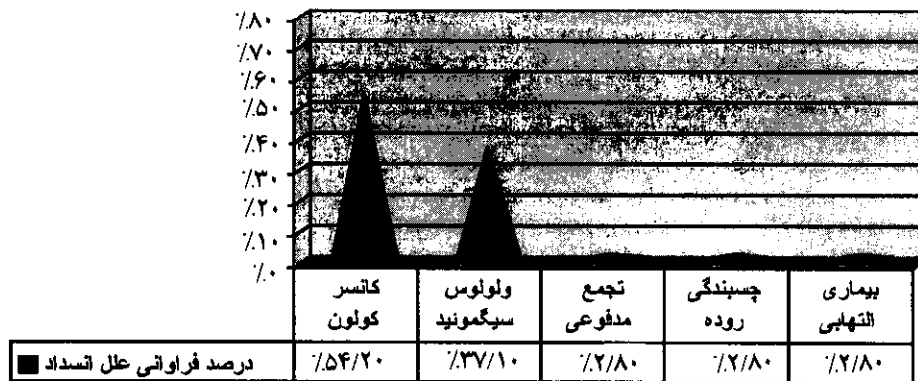
جدول شماره ۱: درصد فراوانی علل انسداد کولون چپ در جمعیت مورد مطالعه

علت انسداد کولون	تعداد	درصد
کانسر کولون	۱۹	۵۴/۲٪
ولولوس سیگموئید	۱۳	۳۷/۱٪
تجمع مدفوعی	۱	۲/۸٪
چسبندگی روده	۱	۲/۸٪
بیماری التهابی	۱	۲/۸٪
بیماری دیورتیکولر روده	۰	۰٪

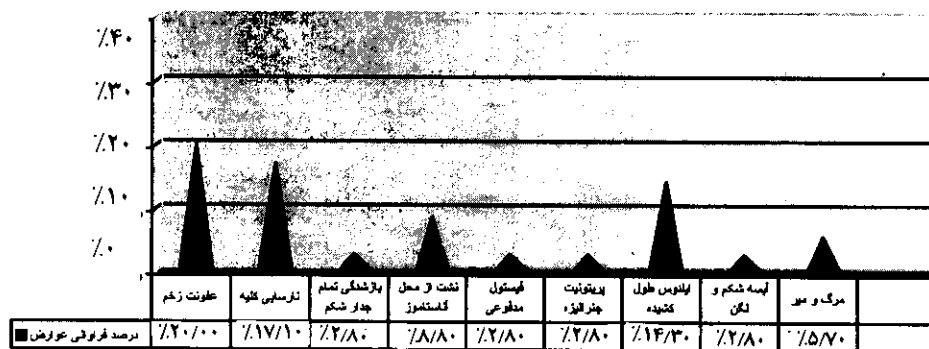
جدول شماره ۲: توزیع فراوانی عوارض ناشی از جراحی در جمعیت مورد مطالعه

عوارض جراحی	تعداد	درصد
عفونت زخم	۷	۲۰٪
نارسائی کلیه	۶	۱۷/۱٪
بازشدگی تمام جدار شکم	۱	۲/۸٪
نشت از محل آناستاموز	۳	۸/۶٪
فیستول مدفوعی	۱	۲/۸٪
پریتونیت جنرالیزه بعد از عمل	۱	۲/۸٪
ایلئوس طول کشیده	۵	۱۴/۳٪
آبسه شکمی و لگن بعد عمل	۱	۲/۸٪
مرگ و میر بعد عمل	۲	۵/۷٪

نمودار ۱: درصد فراوانی علل انسداد کولون چپ در جمعیت مورد مطالعه



نمودار ۲: درصد فراوانی عوارض ناشی از جراحی در جمعیت مورد مطالعه



References

- Pollock AV, Playforth MJ, Ewans M: Preoperative lavage of the obstructed left colon to allow safe primary anastomosis. Dis colon Rectum, 1987, (3): 171-3
- Whit CM, Macfie J: Immediate colectomy and primary anastomosis for acute obstructions to carcinoma of the left colon and rectum. Dis colon rectum, 1985, 28 (3): 155-7.
- Chiappa A, Zabr A, Biella F, stabldachar C: one- stage resection and primary anastomosis following acute obstruction of the left colon for cancer. Am surg, 2000, 66(7): 619-22.
- Biondo S, Jaurrieta E, Martirague J, Rames E, Deiros E: Role of resection and primary anastomosis of the left colon in the presence of peritonitis. Br J surg, 2000, 87 (11): 1580-4
- Hsu TC: One- stage resection and anastomosis for acute obstruction of the left colon. Dis colon Rectum, 1998, 41 (1): 28-32.
- Forloni B, Reduzzi R, Paludehi A, Xolpani L, Cavallari C: Intraoperative colonic lavage in (emergency) surgical Treatment of left- sided colonic obstruction. Dis colon Rectum, 1998, (411): 23-7.
- Torralbe JA, Robles R, Parrilla P, Lujan AJ, Liron R, Pinero A, Fernandez JA: Subtotal colectomy us interaoperative colonic irrigation in the management of obstructed left colon carcinoma. Dis colon Rectum, 1998, (41): 18-22
- Naraynsingh V, Rumpaul R, Maharaj D, Kuruvilla T, Ramcharan K, pouchet B: Prospective study of primary anastomosis without colonic lavage for patients with an obstructed left colon. Br J surg, 2000, 87 (3): 316-7.

- 9- Trill C, Paris MF, Brenna JT: Primary anastomosis in the treatment of acute disease of the unprepared left colon. *Am surg*, 1998, 64 (9): 891-4.
- 10- Deams GT, Krukavski ZH, Irwin ST: Malignant obstruction of the left colon. *Br J Surg*, 1994, 81(a): 1270-6.
- 11- Williams N, Thomas WM: An ileal entrotomy for colonic lavage and primary anastomosis in left colon obstruction. *Ann R coll surg Engl*, 1999, 80 (4): 949.
- 12- Adachi Y, Okita K, Nozoe T, Iso Y, Yoh R, Matsumata T: Long tube for obstructing left sided colon cancer. *Dig surg*, 1999, 16 (3): 178-9.
- 13- Murray JA, Demetriades D, Colon M, Song Z, Velmhos GC, Berne TV: Colonic resection in truma: Colostomy versus anastomosis. *J Truma*, 1999: p 40.
- 14- Allen – Mersh TG: Should Primary anastomosis and on-table colonic Lavage be standard treatment for left colon emergencies. *Ann R coll surg Engl*, 1993, 75 (3): 195-8.
- 15- Mackenzie S, Thomson SR, Baker LW: Management options in malignant obstruction of the left colon. *Surg Gynecol Obstet*, 1994, 174(4): 337-45.
- 16- Kressner U, Antonsson J, Gerdin B, Pahlman I: Intraoperative colonic lavage and primary anastomosis. *Eur J surg*, 1994, 160 (J): 187-92.
- 17- Kluger Y, Shiloni E, Jurim O, Katz E: Subtotal colectomy with primary ileocolonic anastomosis for obstructing Carcinoma of the left colon. *Isr J Med sci*, 1993, 29 (11): 726-30.
- 18- Stuart J, Diamant RH, Brennan TG: Management of obstructing lesions of the left colon by resection on-table lavage and primary anastomosis. *Surgery*, 1993: p 114.
- 19- Omejc M, Stor Z, Jlenc F, Repse S: Outcome after emergency Subtotal / total colectomy compared to elective resection in patients with left sided colorectal carcinoma. *Int Surg*, 1998, 83 (3): 241-4.
- 20- Mcher M, Coldwell MP, Waldron R, Murchan P, Beesley Tanner WA: Staged resection or primary anastomosis for obstructing lesions to the left colon. *Ir Med*, 1996, 89 (4): 138-9.