

گزارش بیماری: لنفوم متاستاتیک به آلت تناسلی

دکتر محمدرضا رزاقی^۱، دکتر علیرضا رضایی^۲، دکتر ایرج رضایی^۳، دکتر بابک جوانمرد^۴، دکتر مجتبی محمد حسینی^۵،
دکتر حمیدرضا نجفی^۶

تاریخ دریافت ۸۷/۰۲/۰۹ تاریخ پذیرش ۸۷/۰۹/۰۶

چکیده

ما یک مورد غیر معمول متاستاز لنفوم غیر هوچکین به آلت تناسلی را گزارش کردیم. بررسی متون و مقالات نشان داد که تنها کمتر از ۲۰۰ مورد ضایعه متاستاتیک به آلت تناسلی گزارش شده است به غیر از نئوپلاسم‌های اولیه از پوست، مجرای ادراری و خون شایع‌ترین متاستاز نئوپلاستیک به آلت تناسلی به ترتیب شیوع شامل مثانه، پروستات، رکتوم و نواحی رکتوسیگموئید و کلیه در این بیماران بوده است. شیوع تومورهای اولیه از مکان‌های دیگر که به آلت تناسلی متاستاز بدهند بسیار نادر است.

کلید واژه‌ها: لنفوم غیر هوچکین، متاستاز، آلت تناسلی

مجله پزشکی ارومیه، دوره نوزدهم، شماره چهارم، ص ۳۵۲-۳۴۹، زمستان ۱۳۸۷

آدرس مکاتبه: مرکز تحقیقات کاربرد لیزر در علوم پزشکی، بیمارستان شهداء تجریش، دانشگاه علوم پزشکی و خدمات درمانی شهید بهشتی، تلفن:

۰۹۱۸۸۱۱۰۷۱۴

E-mail: Alireza rezaei54@yahoo.com

مقدمه

نام برد. ممکن است بیمار دچار انسداد دستگاه ادراری یا هماچوری نیز شود (۳). شایع‌ترین شکل هیستولوژیک تهاجم آلت تناسلی با ضایعات متاستاتیک جایگزین سلول‌های تومورال در کورپورس کاورنوزای آلت بوده که توجه کننده پریاپیسم در موارد متاستاز می‌باشد. هر چند ضایعات منفرد پوستی ضایعات خارش دار و ضایعات گرانولر نیز با شیوع کمتر گزارش شده است (۳). متاستاز به آلت نشان دهنده ماهیت تهاجمی تومور اولیه بوده و اغلب مدت کوتاهی بعد از تشخیص تومور اولیه تظاهر می‌یابد. در موارد نادر یک دوره زمانی طولانی بین درمان تومور اولیه و تظاهر متاستاز به آلت وجود دارد (۳). و حتی ممکن است ضایعه آلت به‌عنوان محل اولیه تظاهر تومور باشد.

ضایعات متاستاتیک به آلت تناسلی بسیار غیر معمول می‌باشد و حدود ۲۰۰ مورد در منابع گزارش شده است. این شیوع پایین با توجه به منابع خون‌رسانی و درناز لنفاوی فراوان این عضو همواره مورد سوال بوده است (۱). آلت تناسلی در مجاورت مثانه، پروستات و رکتوم بوده و اغلب ضایعات متاستاتیک با آلت تناسلی از این ارگان‌ها منشاء می‌گیرد. علاوه بر این نئوپلاسم‌های کلیه‌ها و دستگاه تنفسی نیز به آلت تناسلی متاستاز می‌دهند. مکانیسم شایع متاستاز به آلت تناسلی شامل تهاجم مستقیم، و از طریق جریان لنفاتیک و جریان خون وردیدی و یا آمبولی شریانی سلول‌ها تومورال می‌باشد (۲). علامت شایع متاستاز به آلت تناسلی پریاپیسم می‌باشد از دیگر علائم می‌توان از تورم آلت تناسلی، ندولاریته و زخم آلت تناسلی

^۱ استاد اورولوژی، دانشگاه علوم پزشکی شهید بهشتی تهران

^۲ دستیار اورولوژی، دانشگاه علوم پزشکی شهید بهشتی تهران (نویسنده مسئول)

^۳ دستیار اورولوژی، دانشگاه علوم پزشکی شهید بهشتی تهران

^۴ دستیار اورولوژی، دانشگاه علوم پزشکی شهید بهشتی تهران

^۵ دستیار اورولوژی، دانشگاه علوم پزشکی شهید بهشتی تهران

^۶ دستیار تخصصی کودکان، بیمارستان افضل پور، دانشگاه علوم پزشکی کرمان

۴×۱/۷ سانتی متری هیپوآکو در جسم غاری سمت چپ گزارش شد. بیمار تحت رتروگراد اورتروگرافی قرار گرفت اثر فشاری توده روی مجاری ادراری در ناحیه پنایل مشهود بود (۲). جهت بررسی بیشتر برای بیمار CT اسکن شکم و لگن باکنتراست وریدی و خوراکی انجام شد که لنف آدنوپاتی رتروپریتونئال یا لنف آدنوپاتی اینگوینال و لگنی وجود نداشت (شکل ۳).

ادرار بیمار جهت بررسی سیتولوژی ادراری ارسال شد که سلولهای آتیپیک یا نئوپلاستیک وجود نداشت. آزمایشات ارسالی بیمار شامل: شمارش کامل خون (هموگلوبین: 12/3 g/dl و WBC 7600/ml: پلاکت 147000/ml) و سدیمان گلوبول قرمز (ESR=23) و بیوشیمی قندخون: 86 mg/dl و کراتینین 0/9mg/dl سدیم 138 mg/dl و پتاسیم 3/7mg/dl بود.

بیمار تحت بیوپسی تحت بی حسی موضعی قرار گرفت و نمونه در فرمالین تثبیت شد و برش های ۵ میلی متری روی نمونه انجام گرفت و نمونه تحت رنگ آمیزی هماتوکسیلین و انوزین قرار گرفت و در بلوک های پارافینی قرار داده شد. در بررسی پاتولوژیک نمونه یک بافت فیبرواسکولار حاوی سلول های لنفوسیت با سایز بزرگ تا متوسط بود که حاوی هسته های نامنظم پلی مورفیک با هستک واضح که با لنفوما از نوع diffuse large cell مطابقت داشتند (شکل ۴).

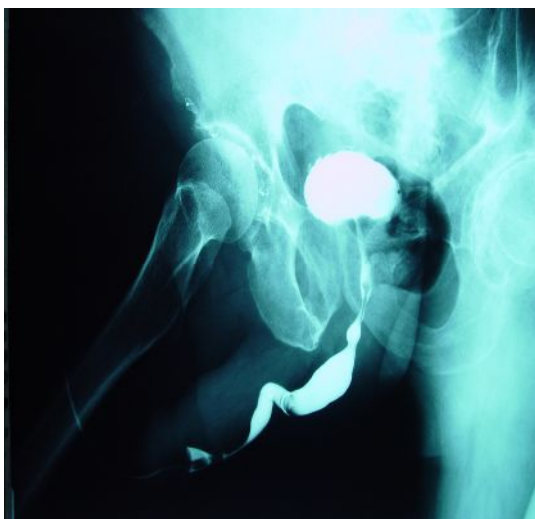و بیمار با تشخیص لنفوم متاستاتیک به آلت تناسلی جهت درمان های تکمیلی (کموآدیوتراپی) به بخش اونکولوژی ارجاع شد.

لنفوم غیر هوچکین (NHL) از پرولیفراسیون بدخیم سلول های لنفوسیتیک منشاء می گیرد. اگر چه لنفوما بدخیم به طور معمول محدود به بافت های لنفوئید مانند لنف نودها و طحال می باشد. ممکن است لنفوما در نواحی اکسترانودال نیز بروز نماید. لنفوما آلت تناسلی یک بدخیمی غیرشایع در بالغین می باشد (۴). ما در این مقاله یک مورد از لنفوما غیر هوچکین از نوع Large cell که به آلت تناسلی متاستاز داده است و خود را به صورت یک توده بدون درد در آلت تناسلی نشان داده را گزارش کردیم.

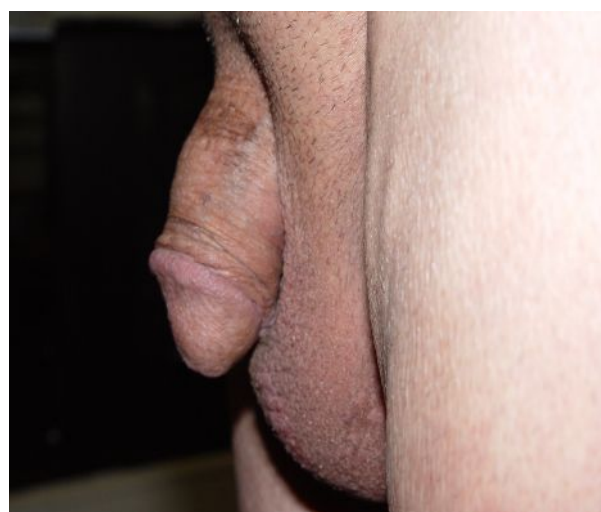
شرح حال

یک مرد ۷۴ ساله با یک توده بدون درد در میانه شفت آلت تناسلی از ۲ ماه قبل جهت بررسی در بخش اورولوژی بیمارستان شهداء تجریش بستری گردید. بیمار هیچ گونه علائم همراه مانند: تب، کاهش وزن و یا تعریق شبانه را ذکر نمی کرد. بیمار سابقه لنفوم غیر هوچکین از منشاء رتروپریتونئال را در سال گذشته داشته است که تحت درمان شیمی درمانی استاندارد در آن زمان قرار گرفته است. در معاینه فیزیکی هیچ نکته غیر معمول مانند اسپلنومگالی، هپاتومگالی وجود نداشت. توده آلت بیمار ماهیت سفت و حاشیه منظم داشت و در سطح خلفی میدشفت قرار داشت (شکل ۱).

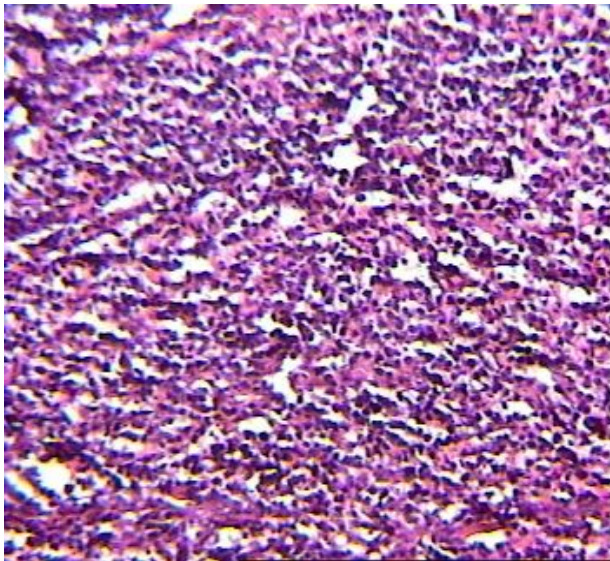
بیمار تحت سونوگرافی کالرداپلر از آلت تناسلی قرار گرفت که یک توده تومورال هیپوآکو به ابعاد ۲/۵×۲/۵ سانتی متر به صورت اینفیلتریتو در بین اجسام غاری آلت که سطح خلفی مجرای پنایل ادراری را در مید شفت آلت درگیر کرده است. و یک ضایعه مشابه



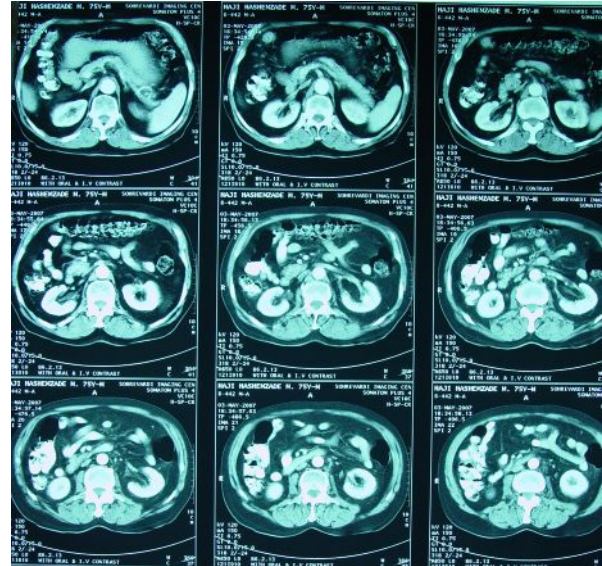
شکل (۲): رتروگراد مجرای ادراری که اثر فشاری توده مشخص است



شکل (۱): تصویر توده آلت تناسلی



شکل (۴): نمای پاتولوژی بیوپسی از توده آلت تناسلی



شکل (۳): توموگرافی کامپیوتری شکم و لگن بیمار با تزریق کنتراست وریدی و خوراکی

این مطالعه ۳ بیمار با تومور اولیه مثانه با متاستاز به پنیس را گزارش نموده‌اند.

در مطالعه‌ای که توسط آقای Naryana (سال ۱۹۷۹) انجام شد و ۸ مورد متاستاز به پنیس که منشاء ۳ مورد آن تومور مثانه و ۲ مورد تومور پروستات و ۱ مورد ریه و ۱ مورد لنفوما و ۱ مورد لوکمیا بوده است (۲).

در مطالعه‌ای که توسط آقای Osther (سال ۱۹۸۴) انجام پذیرفت ۳ مورد متاستاز به پنیس از منشاء تومورهای مثانه، پروستات گزارش شد. که شایع‌ترین علامت در این بیماران تورم آلت تناسلی بوده است. که درمان در تمام موارد حمایتی بوده و شامل برداشتن تومور به روش جراحی (در صورت امکان توتال یا پارشیال پنکتومی) و انجام درمان‌های تکمیلی شامل کمورادیوتراپی می‌باشد (۱).

پیش آگهی در بیماران ضعیف بوده و بسته به درمان و محل تومور اولیه دارد و بیش از ۸۰٪ بیماران در طی ۶ ماه بعد از متاستاز پنیس فوت کردند که در نتیجه انتشار کانسر اولیه بوده است (۱).

در مطالعه‌ای که توسط آقای Powell (سال ۱۹۸۵) صورت گرفت یک بیمار با کارسینومای کولون با متاستاز به پنیس و اپیدیدیم راست را گزارش کردند. این دو ارگان مکان‌های ناشایع برای متاستاز بوده و قبل از آن گزارش نشده است. تا کنون ۱۸۰ مورد متاستاز به پنیس و ۳۷ مورد جداگانه از متاستاز به اپیدیدیم گزارش شده است که دستگاه ادراری تناسلی و گوارش مکان‌های اصلی تومورهای اولیه در این موارد بوده‌اند. تظاهرات بالینی و زمان

بحث

کانسرهای آلت تناسلی ناشایع بوده و اغلب برای بیماران ناخوشایند و برای اورولوژیست‌های مشکلات تشخیصی و درمانی متعددی را ایجاد می‌کند (۳). آلت تناسلی با وجود خون‌رسانی زیاد و ساختار عروقی فراوان و مجاورت با ارگان‌های لگنی و ارتباطات قوی با وریدها و لنفاتیک و ترترال و لگنی، مکان ناشایع برای نئوپلاسم‌های متاستیک می‌باشد (۴).

در بالغین، لنفومای آلت تناسلی ممکن است به صورت یک توده، پلاک یا زخم در پوست آلت یا به صورت تورم منتشر آلت تظاهر یابد. ضایعات موضعی می‌تواند گلنس آلت و پره پوس را نیز درگیر کند (۴).

لنفوم پنیس باید در تشخیص افتراقی تورم بدون درد پنیس مد نظر باشد و بیوپسی در این گونه موارد توصیه می‌شود به‌ویژه زمانی که تورم پاسخ ضعیفی به آنتی بیوتیک می‌دهد (۵).

از روش‌های رادیولوژی برای تشخیص لنفوم پنیس می‌توان از سونوگرافی نام برد که به‌صورت ضایعه هیپواکوو هتروژن دیده می‌شود (۶) در MRI نیز ضایعه در T1 و T2 به‌صورت ناحیه مدور ایزدنس و هموزن تظاهر می‌یابد (۷).

در مطالعه‌ای که توسط آقای Ucar (سال ۱۹۸۰) انجام شد گزارش شده است که تومورهای مناساتیک پنیس نادر می‌باشند. و آن‌ها اغلب ثانویه به تومورهای اولیه دستگاه ادراری تناسلی و دستگاه گوارش می‌باشد. درمان جراحی برای ضایعاتی که کورپوس کاورنوزا را درگیر می‌کند می‌تواند باعث افزایش میزان بقا بیماران شود. در

ماند. در بررسی موارد مشابه در مقالات نشان داد که این مورد یکی از اولین موارد ثابت لنفوم اولیه پنیس بوده است (۵). لنفوم اولیه پنیس از نوع B سل غیر هوچکینی بسیار نادر بوده و تنها موارد محدودی گزارش شده است (۹). ما در این مطالعه یک تومور متاستاتیک به پنیس را در یک آقای ۷۴ ساله را گزارش نمودیم که تومور متاستاتیک در این بیماران لنفوم از نوع diffuse large cell با منشاء رتروپریتوئن بوده است. ما در بررسی متون و مقالات تنها ۷ مورد از گزارش عود لنفوم Large cell محدود به پنیس را یافتیم و لنفوم Large cell متاستاتیک به پنیس یک شرایط نادر بوده و گزارشات کمی از آن در سراسر دنیا وجود دارد.

بین تشخیص تومور اولیه و متاستاز و درمان متاستاز به پنیس و اپیدیدیم بسیار متنوع می‌باشد. برداشتن جراحی رکن اصلی درمان بوده و رادیوتراپی و کموتراپی در بیماران انتخاب شده می‌توانند مفید واقع شوند. میزان بقا در میان این بیماران ضعیف بوده که مربوط به متاستازهای گسترده در اکثر این بیماران می‌باشد. هرچند مواردی از میزان بقا طولانی در میان این دسته از بیماران نیز گزارش شده است (۸).

در مطالعه‌ای که توسط آقای Littoh (سال ۱۹۸۷) انجام شد یک مورد لنفوم پنیس در یک مرد ۵۴ ساله را گزارش کردند که در یک دوره ۴ ساله پیگیری بعد از درمان کموتراپی بدون عود باقی

References:

- Osther PJ, Lontoft E. Metastasis to the penis: case reports and review of the literature. *J Urol* 1984; 132(5):992-4.
- Narayana AS, Loening SA, Olney L, Howard D, Culp DA. Metastatic tumors of the penis. *Eur Urol* 1979; 5(4):262-4.
- Marchal Escalona C, Contreras Martinez J, Chicharro Molero JA, Diaz Ramirez F, Funez Liebanas R, Martin Morales A, et al. Metastatic disease of the penis: report of three cases. *Actas Urol Esp* 1993; 17(7):461-3.
- Lanesky JR, Law DW, Roth SJ, Wadle RW. Burkitt lymphoma metastatic to penis. *Urol J* 1980;15(6):610-2.
- Litton M, Bergeron C. Primary lymphoma of the penis. *J Urol* 1987; 93(2):99-101.
- Bertolotto M, Serafini G, Dogliotti L, Gandolfo N, Gandolfo NG, Belgrano M, et al. Primary and secondary malignancies of the penis: ultrasound features. *Abdom Imaging* 2005; 30(1):108-12.
- Chiang KH, Chang PY, Lee SK, Yen PS, Ling CM, Lin CC, et al. MR findings of penile lymphoma. *Br J Radiol*. 2006; 79(942):526-8.
- Powell BL, Craig JB, Muss HB. Secondary malignancies of the penis and epididymis: a case report and review of the literature. *J Clin Oncol* 1985; 3(1):110-6.
- Wei CC, Peng CT, Chiang IP, Wu KH. Primary B cell non-hodgkin lymphoma of the penis in a child. *J Pediatr Hematol Oncol* 2006; 28(7):479-80.