

گزارش یک مورد اکرونوزیس آلکاپتونوریک

دکتر فریبا عباسی^۱، دکتر سیامک ناجی^۲، دکتر فردین میرزا طلوعی^۳، دکتر غلامرضا بهجتی^۴

تاریخ دریافت ۸۷/۰۲/۰۹ تاریخ پذیرش ۸۷/۰۸/۱۵

چکیده

آلکاپتونوری یک بیماری اتوزومی مغلوب بوده و ویژگی آن کاهش سطح هموژنتزیک اسید اکسیداز می‌باشد. این کاهش منجر به بروز خصوصیات مانند تیرگی رنگ ادرار، اکرونوزیس به معنی تغییر رنگ بافت‌ها به علت تجمع هموژنتزیک اسید در بافت همبند و نیز آرتروپاتی می‌باشد. در این گزارش، بیمار ۶۲ ساله مبتلا به اکرونوزیس آلکاپتونوریک معرفی می‌شود که با آرتروپاتی دژنراتیو مفاصل هیپ و زانو، ناهنجاری‌های ستون فقرات مشابه اسپوندیلیت آنکیلوزان و سنگ‌های کلیوی مراجعه کرده بود. برای بیمار جایگزینی مفصل هیپ انجام گرفت.

کلید واژه‌ها: آلکاپتونوری، اکرونوزیس، آرتروپاتی دژنراتیو

مجله پزشکی ارومیه، دوره نوزدهم، شماره چهارم، ص ۳۵۵-۳۵۳، زمستان ۱۳۸۷

آدرس مکاتبه: دانشگاه علوم پزشکی ارومیه، مرکز آموزشی درمانی امام خمینی، تلفن: ۰۹۱۴۱۴۵۲۳۵۲

E-MAIL: faribaak2002@yahoo.com

مقدمه

آلکاپتونوری یک بیماری متابولیک اتوزومی مغلوب با کاهش سطح هموژنتزیک اسید اکسیداز (HGAO) می‌باشد (۱،۲). این کاهش باعث تجمع هموژنتزیک اسید (HGA) در بافت‌ها و تغییر رنگ قهوه‌ای سیاه یا قهوه‌ای آبی (اکرونوزیس) بافت‌های همبند و ترشح سطوح بالای از HGA در ادرار و در نتیجه تیرگی رنگ ادرار می‌شود. علائم به صورت تغییر رنگ بافت‌ها و بیماری دژنراتیو مفصل معمولاً بعد از ۳۰ تا ۴۰ سالگی ظاهر می‌شود (۳،۱).

شرح حال

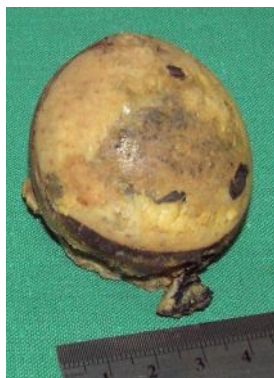آقای ۶۲ ساله‌ای با محدودیت حرکتی اندام تحتانی راست، درد، لنگش، کمر درد و زانو درد مراجعه کرده بود. رادیوگرافی نشان دهنده مشکلات ستون فقرات مشابه اسپوندیلیت آنکیلوزان شامل استئوفیتوزیس، کلسیفیکاسیون، و کاهش ارتفاع دیسک بین مهره‌ای و نیز

^۱ استادیار پاتولوژی، دانشگاه علوم پزشکی ارومیه، بیمارستان امام خمینی (نویسنده مسئول)

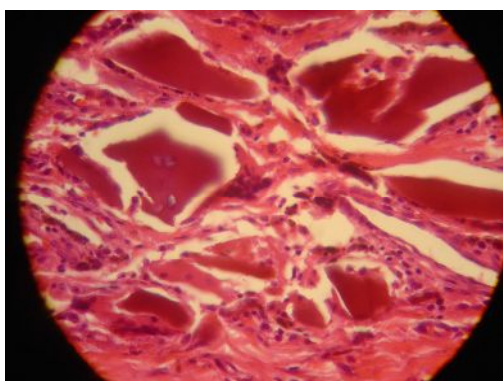
^۲ استادیار پاتولوژی، دانشگاه علوم پزشکی ارومیه، بیمارستان شهید مطهری

^۳ دانشیار اورتوپدی، دانشگاه علوم پزشکی ارومیه، بیمارستان امام خمینی

^۴ متخصص پاتولوژی، دانشگاه علوم پزشکی ارومیه، بیمارستان امام خمینی



شکل (۳): تیرگی سر مفصل ران



شکل (۴): shard در داخل نسج سینوویوم و سلول‌های التهابی

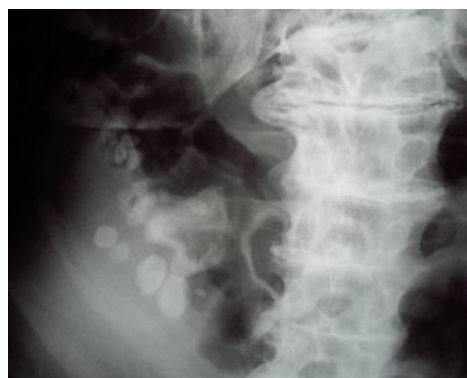بحث

اخیراً معلوم شده است که بیماری متابولیک آلکاپتونوری با ژن واقع بر روی بازوی بلند کروموزوم ۳ در ارتباط است (۴). این بیماری به علت درگیری شایع مفصل هیپ و سیاه شدن آن در اثر تجمع HGA، "بیماری هیپ سیاه" نیز نامیده می‌شود (۵). اکرونوزیس می‌تواند تمام بافت‌های همبند را درگیر کند اما مشخص‌ترین ارگان‌های گرفتار از نظر بالینی عبارتند از سیستم‌های اسکلتی، قلبی - عروقی، ادراری - تناسلی، چشم و پوست (۶، ۷، ۱۰). آرتروپاتی دژنراتیو پیشرونده اساساً مفاصل محوری و تحمل‌کننده وزن را درگیر می‌کند (۸). گرفتاری ستون فقرات منجر به تغییرات مشابه اسپوندیلیت آنکیلوزان می‌شود (۹). غضروف مفصل مبتلا شکننده و پیگمانته شده و تکه‌های بسیار کوچکی از آن شکسته و به داخل بافت سینوویال فرو می‌رود که (shard) نامیده می‌شود و منجر به بروز واکنش جسم خارجی و تولید استخوان جدید می‌شود. علاوه بر این ماکروفاژهای مملو از هموسیدرین و پیگمان اکرونوتیک، ارتشاح کانونی لنفوسیت و پلازما سل، رگ‌سازی و هیپرپلازی سینوویوم نیز می‌تواند دیده شود (۱۰).


محوشدگی حدود مفاصل ساکروایلیاک و آرتروپاتی دژنراتیو مفاصل هیپ و زانوی راست به صورت تخریب غضروفی، باریک‌شدگی فضای مفصل و استئوفیتوزیس بود. سنگ‌های رادیوپاک متعدد نیز در کلیه راست دیده شد (شکل ۱). ادرار گرفته شده از بیمار به رنگ روشن بود که پس از گذشت چند ساعت کاملاً تیره رنگ شد (شکل ۲).

در بررسی‌های کاردیولوژیک قبل از عمل مشکل خاص قلبی - عروقی مشاهده نشد. برای بیمار جایگزینی توتال مفصل هیپ انجام گرفت.

نمونه رسیده به بخش پاتولوژی شامل سر مفصل هیپ به قطر ۵ سانتی‌متر و به رنگ سیاه همراه با سه تکه بافت نرم خاکستری رنگ مجموعاً به ابعاد $1/2 \times 2 \times 3$ سانتی‌متر بود (شکل ۳). مطالعه هیستولوژیک نمونه، نشان‌دهنده تغییر رنگ قهوه‌ای غضروف، جایگزینی کانونی فیبروز به جای غضروف، تکه‌های فرو رفته غضروف تخریب شده به داخل بافت فیبروز (shard)، ارتشاح خفیف سلول‌های التهابی تک هسته‌ای و سلول‌های چند هسته‌ای گول آسا به فرم جسم خارجی بود (شکل ۴).



شکل (۱): استئوفیتوزیس مهره‌ها، کاهش ارتفاع فضای مفصلی، سنگ‌های کلیوی



شکل (۲): ادرار به رنگ طبیعی روشن (سمت چپ) و تیره شدن آن پس از چند ساعت (سمت راست)

تشخیص بر مبنای تیره شدن رنگ ادرار پس از گذشت چند ساعت، تغییر رنگ پوست و بیماری دژنراتیو مفصل مسجل می‌شود (۱). رژیم غذایی کم پروتئین به پایین آمدن سطح HGA کمک می‌کند. متاسفانه سیر بیماری تغییر نکرده و درمان پذیر نیست. با این حال، بیماران معمولاً طول عمر طبیعی داشته و مرگ آنها به علل مشابه سایر افراد اتفاق می‌افتد (۱).

تجمع گرانول‌های اکرونوتیک در دریچه‌های آنورت و میترال می‌تواند منجر به کلسیفیکاسیون و سفت شدن آنها شود (۱). در سیستم ادراری - تناسلی، سنگ‌های ادراری و پروستاتیک و تغییر رنگ ادرار تظاهرات بارز هستند (۱،۲). دیس پنه به علت محدودیت حرکات قفسه سینه در نتیجه سفتی دیواره سینه و غضروف‌های مجاری تنفسی می‌تواند ظاهر شود (۲).

References:

1. Scriver CR, Reaudet AL, Sly WS, Valle D. The metabolic and molecular basis of inherited disease. 7th Ed. New York: McGraw Hill; 1995.
2. Collins E, Hand R. Alkaptonuric ochronosis: a case report. Am Assoc Nurse Anesth J 2005; 73(1):41-6.
3. Diaz-Ramon JL, Asequinolaza B, Gonzalez-Hermosa MR, Gonzalez-Perez R, Caton B, Soloeta R. Endogenous ochronosis: a case description. Actas Dermosifiliogr 2005; 96(8): 525-8.
4. Quyoom S, Jehangir M, Hassan I, Masood Q. Ochronosis. Indian J Dermatol Venereol Leprol 2003; 69:76-7.
5. Shimizu I, Hamade T, Khalpey Z, Miyanishi K, Hara T. Ochronotic arthropathy: pathological evidence of acute destruction of the hip. Clin Rheumatol 2007; 26:1189-91.
6. Gainess JJ Jr. The pathology of alkaptonuric ochronosis. Hum Pathol 1989;20(1):40-6
7. Keller JM, Macaulay W, Nercessian OA, Jaff IA. New developments in ochronosis: review of literature. Rheumatol Int 2005; 25(2):81-5.
8. Mannoni A, Selvi E, Lorenzini S, Giorgi M, Airo P, Cammelli D, et al. Alkaptonuria, ochronosis, and ochronotic arthropathy. Semin Arthritis Rheum 2004; 33(4):239-48.
9. Balaban Inter, Taskaynatan M, Yaser E, Tan K, Kalyon T. Ochronotic spondyloarthropathy: spinal involvement resembling ankylosing spondylitis. Clin Rheumatol 2006; 25(4):598-601.
10. Kruithofe E, Baeten D, Veys EM, Keyser FD, Suykens S, Wilde LD, et al. Case number 29: Ochronosis: synovial histopathological characteristics. Ann Rheum Dis 2004; 63:130