

بررسی ارزش تشخیصی رنگ‌آمیزی AgNOR و میزان بروز (MIB1) Ki_67 در تومرهای عضله صاف رحم

دکتر عترت جوادی راد^۱، دکتر سیدحمید مدنی^۲، صدیقه خزاعی^۳، دکتر مهتاب رهبر^۴

تاریخ دریافت ۸۷/۰۹/۰۵ تاریخ پذیرش ۸۷/۱۲/۲۱

چکیده

مقدمه: تومرهای عضله صاف رحم شایع‌ترین نئوپلاسم انسان هستند. تقسیم‌بندی بالینی این تومرها به‌صورت خوش خیم و بدخیم می‌باشد ولی گروه دیگری از ضایعات تحت عنوان (STUMP) وجود دارند که قرار دادن آن‌ها در یکی از این دو دسته مشکل است و افتراق این تومرها از یکدیگر، به اتکا رنگ‌آمیزی H&E مشکل است. هدف این مطالعه یافتن بیومارکرهای عینی برای افتراق و بررسی مقایسه‌ای مارکرهای پرولیفراسیون در سه گروه تومرهای مذکور می‌باشد.

مواد و روش کار: در هر گروه از تومرهای فوق، تعداد ۲۱ نمونه به‌صورت تصادفی از آزمایشگاه‌های پاتولوژی انتخاب و با استفاده از رنگ‌آمیزی AgNOR و نیز IHC از نظر بروز مارکر Ki_67 بررسی شدند.

یافته‌ها: Ki_67 در (۶۳/۱۵٪) موارد لیومیوسارکوم، (۴/۷۶٪) موارد STUMP و (۰٪) لیومیومها بروز یافت. تفاوت معنی‌داری از لحاظ میزان بروز Ki_67 بین گروه لیومیوسارکوم و STUMP ($P < 0.0001$) و همچنین بین لیومیوسارکوم و لیومیوم ($P < 0.0001$) مشاهده شد. میانگین تعداد نقاط AgNOR در مورد نمونه‌های تومر خوش خیم عضله صاف رحم، (STUMP) و لیومیوسارکوم به‌ترتیب $2/55 \pm 0/03$ و $4/04 \pm 0/66$ و $8/12 \pm 0/13$ بود. مقایسه میانگین بین هر سه گروه اصلی، اختلاف معنی‌داری را نشان داد ($P < 0.0001$).

بحث و نتیجه‌گیری: مارکرهای پرولیفراسیون AgNOR و Ki_67، تفاوت میانگین معنی‌داری را بین لیومیوسارکوم و تومرهای عضله صاف رحمی با پتانسیل بدخیمی نامشخص نشان داد. با توجه به این‌که افتراق بین لیومیوسارکوم و STUMP در برخی موارد مشکل‌ساز است یافتن بیومارکرهای Objective که به‌طور واضح تعیین‌کننده تشخیص ضایعه باشد، ضروری به‌نظر می‌آید. تحقیق حاضر، مارکر Ki-67 و AgNOR را که روشی ساده، مطمئن و کم هزینه می‌باشد، جهت افتراق تومرهای دارای رفتار خوش خیم از تومرهای بدخیم عضله صاف رحم، پیشنهاد می‌نماید.

کلید واژه‌ها: مناطق سازمان دهنده هستک، نقاط AgNOR، تومر عضله صاف رحم، Ki_67

مجله پزشکی ارومیه، دوره بیستم، شماره دوم، ص ۱۱۶-۱۱۱، تابستان ۱۳۸۸

آدرس مکاتبه: کرمانشاه، بلوار زکریای رازی، مرکز آموزشی و درمانی امام رضا (ع)، مرکز تحقیقات مولکولار پاتولوژی، تلفن: داخلی ۲۰۶۹،

۰۹۱۸۸۳۲۹۴۴۵ - تلفن همراه: ۰۸۳۱-۴۲۷۶۳۳۰-۳۱

Email: shmmadani@yahoo.com

مقدمه

با پتانسیل بدخیمی نامشخص (STUMP) " قرار می‌گیرند. نوع خوش خیم تومرهای عضله صاف رحم، شایع‌ترین تومر سیستم ژنیتال زنان بوده و در ۷۵٪ زنان سنین باروری مشاهده می‌شود (۱). نوع بدخیم آن نئوپلاسم نادری است و معمولاً زنان بعد از یائسگی را مبتلا می‌کند (۲،۳).

تومرهای عضله صاف رحم^۵ شایع‌ترین تومر در انسان است. تقسیم‌بندی این تومرها از لحاظ بالینی به‌صورت خوش خیم و بدخیم می‌باشد ولی گروه دیگری از ضایعات وجود دارند که قرار دادن آن‌ها در یکی از این دو دسته بسیار مشکل و حتی غیرممکن می‌باشد که تحت عنوان "تومرهای عضله صاف رحمی

^۱ دستیار پاتولوژی، مرکز تحقیقات مولکولار پاتولوژی، مرکز آموزشی درمانی امام رضا (ع)، دانشگاه علوم پزشکی کرمانشاه

^۲ استادیار گروه پاتولوژی، مرکز تحقیقات مولکولار پاتولوژی، مرکز آموزشی درمانی امام رضا (ع)، دانشگاه علوم پزشکی کرمانشاه (نویسنده مسئول)

^۳ کارشناس ارشد میکروبیولوژی، مرکز تحقیقات مولکولار پاتولوژی، مرکز آموزشی درمانی امام رضا (ع)، دانشگاه علوم پزشکی کرمانشاه

^۴ استادیار گروه پاتولوژی، مرکز تحقیقات مولکولار پاتولوژی، مرکز آموزشی درمانی امام رضا (ع)، دانشگاه علوم پزشکی کرمانشاه

^۵ Uterine smooth muscletumors

برش‌هایی تهیه و به روش هماتوکسیلین - اتوزین (H&E) رنگ‌آمیزی شد و به صورت جداگانه در اختیار دو پاتولوژیست قرار گرفت و براساس معیارهای تشخیصی تومرهای عضله صاف رحم Richard & Kempson به سه گروه لیومیوم، STUMP و لیومیوسارکوم تقسیم شد. مواردی که مورد تایید هر دو پاتولوژیست بود از نظر تشخیصی تایید شده محسوب گردیدند و تحت رنگ‌آمیزی IHC و AgNOR قرار گرفتند. جهت رنگ‌آمیزی IHC از روش پراکسیداز - آنتی‌پراکسیداز استفاده شد و بروز مارکر ki₆₇ (N1633, DAKO, Carpintera, Calif) به صورت رنگ‌پذیری هسته‌ای مورد بررسی قرار گرفت. از کلون MIB₁ آنتی ki₆₇ استفاده شد. مرحله Antigen Retrieval مارکر ki₆₇ به روش حرارتی و در PH قلیایی (بافر تریس 9=PH) انجام شد. جهت کنترل نتایج رنگ‌آمیزی مارکر ki₆₇ از بافت شاهد پیشنهاد شده در راهنمای مصرف آنتی‌بادی به عنوان کنترل مثبت و منفی استفاده شد. همه موارد با رنگ‌پذیری هسته‌های سلول‌های تومری مثبت در نظر گرفته شد. در مورد تمامی نمونه‌ها برای رنگ‌آمیزی ki₆₇، منطقه با بیشترین رنگ‌پذیری هسته‌ای انتخاب شد و دو پاتولوژیست به صورت ذهنی عدد ۵٪ را به عنوان نقطه جداساز درصد سلوهای تومری رنگ شده در نظر گرفتند.

مراحل رنگ‌آمیزی AgNOR به این ترتیب بود: ابتدا لام‌ها از محلول‌های گزبلول و الکل‌های نزولی عبور داده و سپس محلول نقره‌ای را به صورت تازه تهیه و بر روی نمونه‌ها ریخته می‌شد. محلول A: ۲ گرم پودر ژلاتین را در اسید فرمیک ۱٪ حل می‌کنیم. محلول B: اسیدنیتریک ۵۰٪ است. محلول C: به نسبت دو حجم از محلول B و یک حجم از محلول A می‌باشد. محلول نقره‌ای به مدت ۴۵-۳۰ دقیقه در یک محیط تاریک و در دمای اتاق بر روی هر نمونه ریخته می‌شد. بعد از این مدت لام‌ها را با آب مقطر دیونیزه خوب شستشو داده و بعد مراحل آب‌گیری در الکل‌های صعودی انجام می‌گرفت و سپس از گزبلول رد شده و در انتها نمونه‌ها mount می‌شد. در هر نمونه تعداد ۱۰۰ عدد هسته سلول تومرال به صورت تصادفی انتخاب شده و با بزرگ‌نمایی ۱۰۰× تعداد نقاط AgNOR در آن شمارش شده و در نهایت میانگین گرفته و با روش (one way ANOVA) و آزمون t-test مورد ارزیابی قرار گرفت.

یافته‌ها

نقاط AgNOR به صورت گرانول‌های قهوه‌ای تیره تا سیاه رنگی به اندازه‌های مختلف در گروه‌های مورد مطالعه دیده می‌شدند. در مورد نمونه‌های تومر خوش خیم عضله صاف رحم در هسته سلول معمولاً ۲ الی ۳ عدد از نقاط که تقریباً اندازه یکسانی داشتند دیده

گروه سومی که بین این دو دسته قرار می‌گیرد (STUMP) و مشکلات تشخیصی زیادی ایجاد می‌کند، شامل تعداد کمی از تومرها می‌باشد ولی امکان عود موضعی و گسترش به ارگان‌های دور دست، در آن‌ها وجود دارد. برخورد بالینی با این گروه مشابه تومرهای خوش خیم عضله صاف رحم است اما به دلیل امکان عود موضعی و ایجاد مناستاز، پیگیری بیماران ضروری است. این حقیقت اهمیت تشخیص دقیق و افتراق این ضایعات را از یکدیگر روشن می‌سازد (۱).

در حال حاضر تشخیص تومرهای عضله صاف رحم توسط میکروسکوپ نوری و براساس معیارهای مورفولوژیک صورت می‌گیرد ولی در برخی موارد تمایز بین این سه گروه تومر و پیش‌بینی رفتار بالینی آن‌ها، تنها با اتکا به ارزیابی مورفولوژیک مقاطع رنگ‌آمیزی شده با H&E مشکل و حتی غیرممکن می‌باشد (۷-۴). به همین خاطر روش‌های مختلفی از جمله مارکرهای ایمنوهیستوشیمی (مثل ki₆₇) و رنگ‌آمیزی‌های هیستوشیمی (مثل AgNOR) به منظور افتراق تومرهای عضله صاف رحم که نمای بافت‌شناسی مبهم دارند، مورد مطالعه قرار گرفته است (۴).

نواحی سازمان دهنده هسته^۱ NOR، حلقه‌هایی از DNA هستند حاوی ژن‌های ریبوزومی که RNA ریبوزومی، جهت پروتئین سازی از روی آن ترجمه می‌شود. NORها در بازوی کوتاه کروموزم‌های آکروساتریک قرار دارند و حاوی پروتئین‌های نقره دوست می‌باشند که در رنگ‌آمیزی کلونید نقره به صورت نقاط سیاه رنگی به نام (AgNOR) دیده می‌شوند. تعداد AgNOR در هسته با میزان فعالیت تکثیری سلول ارتباط مستقیم دارد؛ هرچه تعداد آن بیشتر باشد میزان فعالیت تکثیری آن بافت بیشتر است و احتمال بدخیم بودن آن نیز بیشتر است (۸).

هدف از مطالعه حاضر، بررسی ارزش تکنیک AgNOR و نیز مارکر ایمنوهیستوشیمی Ki₆₇ در تشخیص و افتراق تومرهای عضله صاف رحم است.

مواد و روش کار

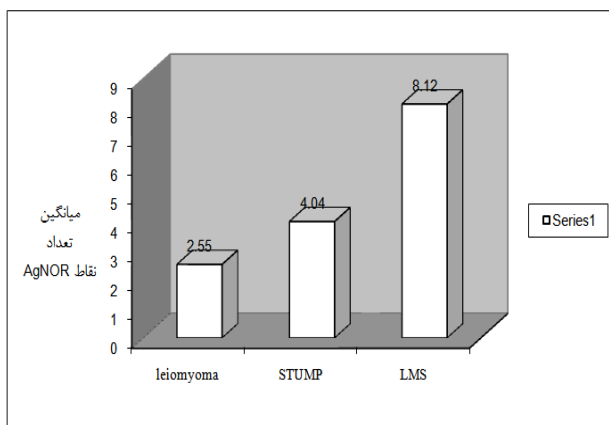
در این مطالعه پس از مراجعه به دفاتر بایگانی آزمایشگاه‌های عمده پاتولوژی دولتی و خصوصی شهر کرمانشاه و شیراز، از بلوک‌های پارافینی نمونه بافتی بیماران دارای تشخیص پاتولوژی هر یک از سه گروه تومرهای عضله صاف رحم طی ۷ سال (۸۷-۱۳۸۰)، تعداد ۲۱ نمونه در هر گروه از تومرهای فوق (در مجموع ۶۳ مورد) به صورت تصادفی انتخاب شد. جهت تایید تشخیص، از هر نمونه

¹ Nucleolar Organizer Regions

جدول (۱): مقایسه میانگین تعداد نقاط AgNOR در تومرهای

عضله صاف رحم		
تومر عضله صاف رحم	میانگین تعداد نقاط AgNOR	SD انحراف معیار
خوش خیم	۲/۵۵	۰/۰۳
با پتانسیل بدخیمی نامشخص	۴/۰۴	۰/۶۶
بدخیم	۸/۱۲	۰/۱۳

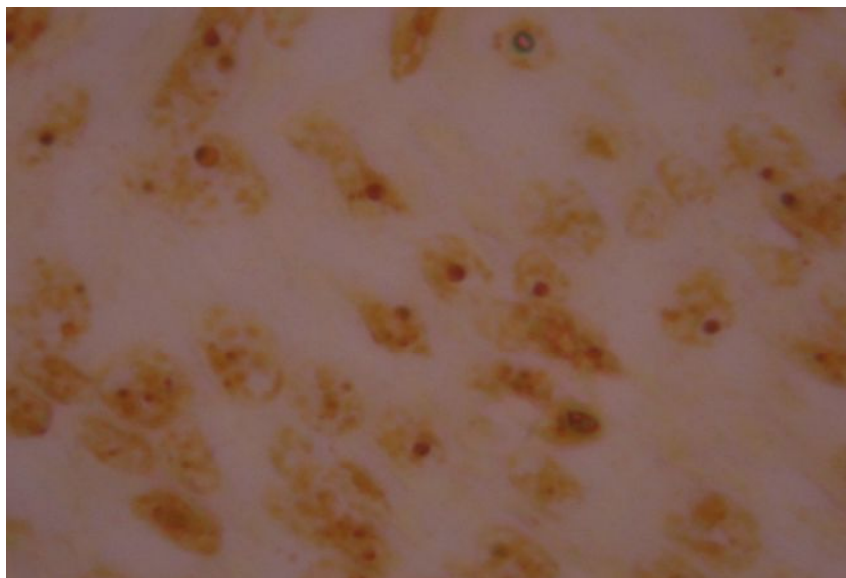
نکته: اختلاف میانگین بین هر سه گروه معنی دار است ($P < 0.0001$).



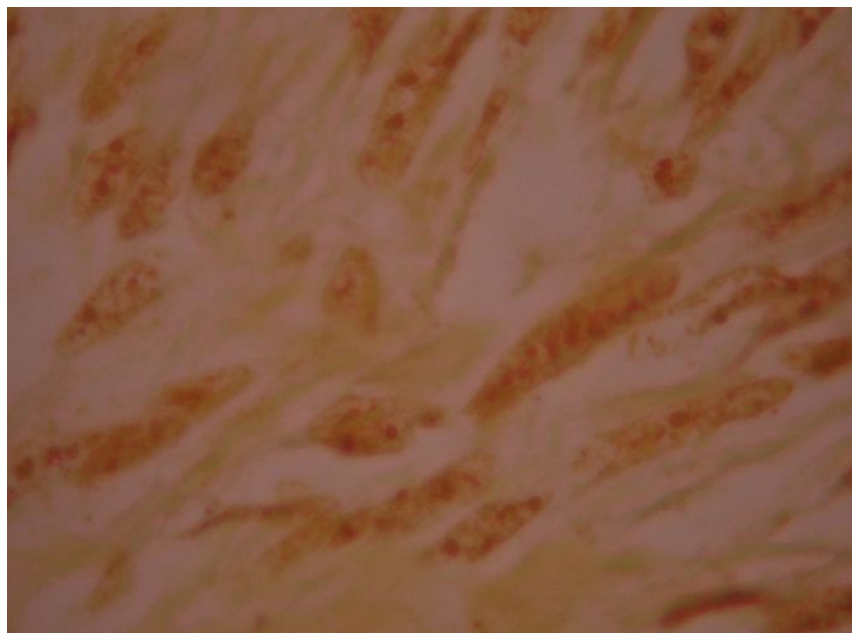
نمودار (۱): افزایش میانگین نقاط AgNOR از سمت خوش خیم به بدخیم کاملاً مشخص است

می‌شد (شکل ۱). در مورد نمونه‌های تومر عضله صاف رحم با پتانسیل بدخیمی نامشخص (STUMP)، تعداد نقاط AgNOR زیادتر شده بود. در ضمن اندازه این نقاط هم یکسان نبود. در مورد نمونه‌های تومر بدخیم عضله صاف رحم تغییرات زیادی در نقاط دیده می‌شد. الف- تعداد نقاط افزایش فراوانی یافته بود به طوری که در بعضی موارد شمارش نقاط را مشکل می‌ساخت. ب- اندازه نقاط نیز با هم متفاوت بودند، نقاط بزرگ‌تر از یک میکرومتر مربع به عنوان Cluster و در صورتی که کوچک‌تر از یک میکرومتر مربع باشند به عنوان Satellites شناسایی می‌شوند (۹،۱۰). ج- اشکال bizarre در این نمونه‌ها دیده می‌شد. د- نقاط با حاشیه نامنظم هم دیده می‌شد (شکل ۲). نتایج میانگین تعداد نقاط AgNOR در جدول ۱ به صورت کامل آورده شده است. مقایسه میانگین بین سه گروه اصلی صورت گرفت، محاسبات آماری اختلاف معنی داری را بین هر سه گروه تومرهای عضله صاف رحم نشان داد ($P < 0.0001$).

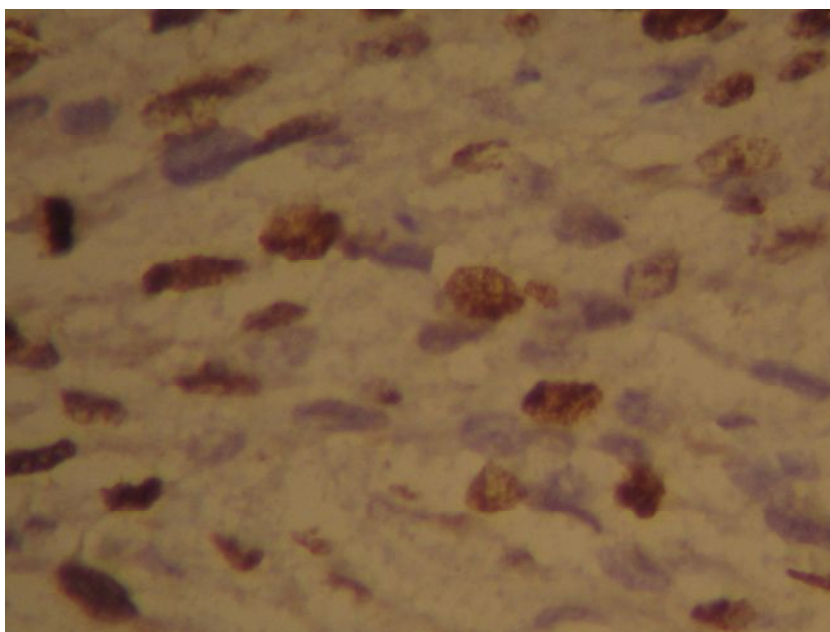
در بررسی ایمنو هیستوشیمی، مارکر پرولیفراسیون Ki-67 در موارد ۱۲/۱۹ (%۶۳/۱۵) موارد لیومیوسارکوم، ۲/۲۱ (%۴/۷۶) موارد STUMP و ۰/۲۱ (%۰) لیومیوماها بروز یافت. تفاوت معنی داری از لحاظ میزان بروز Ki-67 بین گروه لیومیوسارکوم و STUMP ($P < 0.0001$) و هم‌چنین بین لیومیوسارکوم و لیومیوم ($P < 0.0001$) مشاهده شد، اما تفاوت بین STUMP و گروه لیومیوم معنی دار نبود ($P = 0.48$) (شکل ۳).



شکل (۱): لیومیوم، در هسته نقاط AgNOR به رنگ قهوه‌ای - سیاه دیده می‌شوند. رنگ آمیزی AgNOR (بزرگ‌نمایی ۱۰۰۰*)



شکل (۲): لیومیوسارکوم، نقاط AgNOR به تعداد زیاد، نامنظم و به صورت cluster به رنگ سیاه در داخل هسته سلول. رنگ آمیزی AgNOR (بزرگ‌نمایی *۱۰۰۰)



شکل (۳): بروز مارکر Ki-67 به صورت هسته‌ای در لیومیوسارکوم رحم. رنگ‌آمیزی IHC (بزرگ‌نمایی *۴۰۰)

مانند ایمنوهیستوشیمی، رنگ‌آمیزی‌های هیستوشیمی و مولکولار بیولوژی باید بکار برده شود (۵). در این مطالعه ما از مارکرهای پرولیفراسیون AgNOR و Ki-67 جهت پیشگویی رفتار بیولوژیک تومرهای عضله صاف رحم استفاده کردیم. نواحی سازمان دهنده هستک (NORs)، ساختمان‌هایی با اهمیت در فرایند نسخه‌برداری

بحث و نتیجه‌گیری

در مورد نئوپلاسم‌های عضله صاف رحم، بررسی مورفولوژیک، تنها براساس مقاطع رنگ‌آمیزی شده با هماتوکسیلین - ائوزین (H&E)، نمی‌تواند ارزیابی صحیحی از رفتار این تومرها داشته باشد. در مواردی که رفتار تومر مبهم است، روش‌های تکمیلی

مطالعه حاضر، همانند تحقیقات قبلی، افزایش بارز بیان Ki₆₇(MIB₁) (۱۸-۲۳) را در لیومیوسارکوم‌های رحم نشان داد. این تفاوت بروز Ki₆₇ در بین گروه STUMP و لیومیوسارکوم و نیز بین گروه لیومیوم و لیومیوسارکوم کاملاً معنی‌دار بود (P<0.05). به‌طور کلی، پرولیفراسیون مارکرهای AgNOR و Ki₆₇(MIB₁)، تفاوت میانگین معنی‌داری را بین لیومیوسارکوم و تومرهای خوش خیم عضله صاف رحم نشان داده است (۱۹،۲۴،۲۵).

در نهایت، با توجه به این مطلب که تشخیص افتراقی بین لیومیوسارکوم و STUMP در برخی موارد مشکل‌ساز است یافتن بیومارکرهای عینی (Objective) که به‌طور واضح تعیین‌کننده تشخیص ضایعه باشد، ضروری به‌نظر می‌آید. تحقیق حاضر، به این منظور، مارکر Ki₆₇ و رنگ آمیزی AgNOR را که روشی ساده، مطمئن، سریع و کم‌هزینه می‌باشد، جهت افتراق تومرهای دارای رفتار خوش خیم از تومرهای بدخیم عضله صاف رحم، پیشنهاد می‌نماید.

تقدیر و تشکر

نویسندگان این مقاله از اعضای هیئت علمی و دستیاران گروه پاتولوژی و پرسنل آزمایشگاه پاتولوژی مرکز آموزشی درمانی امام رضا (ع) و اعضای مرکز تحقیقات مولکولار پاتولوژی تشکر و قدردانی می‌نمایند. این مقاله حاصل بخشی از طرح و پایان‌نامه دانشجویی دستگیری پاتولوژی به شماره ۸۶۰۳۹، مصوب در شورای پژوهشی دانشگاه علوم پزشکی کرمانشاه می‌باشد.

References:

1. AI- Nafussi A. Uterine smooth - muscle tumors: practical approach to diagnosis. J Crrnt Dagn Pthol 2004; 10(2):140- 56.
2. Rosai J. Ackerman. Surgical pathology. 9th Ed. New York: Michael Houston; 2004. P: 1609-12.
3. Cotran R, Kumar V, Collins T. Pathologic basis of disease. 7th Ed. Philadelphia: Harcourt Brace; 2005. P.1089.
4. Mittal Kh, Lovine R. Estrogen receptor, and progesterone receptor expression in uterine smooth muscle tumors. J Human Pathol 2001; 9(1):984-7.
5. Rath-wolfson L, Rosenblot Y, Halpern M. A new scoring system using multiple

اسیدهای هسته‌ای می‌باشند، که امروزه مورد توجه محققان بسیاری قرار گرفته است، چرا که افزایش متوسط تعداد نقاط NOR و همچنین پراکندگی این ذرات به‌طور متوسط در هسته سلول‌های دچار روند بدخیمی در مطالعات فراوانی مورد تأیید قرار گرفته است (۱۴-۱۱). این مطالعه نشان داد که نوعی گرادیان افزایش تعداد نقاط NOR از تومرهای خوش خیم به سمت موارد بدخیم تومرهای عضله صاف رحم وجود دارد (نمودار ۱).

اهمیت رنگ‌آمیزی AgNOR برای تفکیک ضایعات خوش خیم از بدخیم در تعداد زیادی از تومرها نشان داده شده است (۱۱،۱۳،۱۵). نکته قابل توجه این است که در سیر نئوپلازی، هم‌زمان با افزایش تعداد نقاط NOR، شکل و موقعیت و پراکندگی نقاط نیز به میزان زیادی تغییر پیدا می‌کند (۱۵). نتایج این مطالعه هم مانند مطالعات قبلی اختلاف معنی‌داری از لحاظ میانگین نقاط AgNOR در هر سه گروه تومرهای عضله صاف رحم نشان داد (P<.0001) (۵). بدین ترتیب مشخص می‌شود که رفتار سلول‌ها در سیر بدخیمی چنان تغییر پیدا می‌کند که میزان پروتئین‌های آرژیروفیل نواحی سازمان دهنده هستک به شدت افزایش پیدا می‌کند (۱۶).

مطالعات جدید اخیر، رابطه‌ای مثبت را بین AgNOR و سایر مارکرهای پرولیفراسیون سلولی مانند Ki₆₇ (MIB₁) نشان داده‌اند (۱۷). پروتئین Ki₆₇ که با روش ایمنوهیستوشیمی قابل شناسایی است، ارتباط مستقیمی با تعداد سلول‌هایی که به‌صورت فعال در حال پرولیفرة شدن هستند، نشان می‌دهد (۵).

immunohistochemical markers for diagnosis of uterine smooth muscle tumors. J Cell Mol Med 2006; 1(1):197- 205.

6. Paryson RA, Hart WR. Pathologic consideration of uterine smooth muscle tumors. J Obstet Gynecol Clin North AM. 1995; 4(2):637- 57.
7. Dabbs DJ. Diagnostic immunohistochemistry. 1st Ed. Philadelphia: Churchill Livingstone; 2004. P.441.
8. Kadivar M, Shafiei AM. The comparison evaluation of AgNOR index in the malignant and benign breast masses. J Iran Univ Med Sci 2002; 30(9):399-404.
9. Deschenes J, Weidner N. Nucleolar organizer regions (NOR) in hyperplastic and neoplastic

- prostate disease. *AM J Surg Pathol* 1990; 14(12):1148-55.
10. Wolfson L, Hamel I. Nucleolar organizer regions in breast cytology material. *Acta Cytologica* 1995; 39: 852-7.
 11. Crocker J. Nucleolar organizer regions. *Curr Top Pathol* 1990;82; 91-150.
 12. Antonangelo L, Bernardi F. Morphometric evaluation of argyrophilic nucleolar organizer regions is useful in predicting long term survival in squamous cell carcinoma of the lung. *Chest*.1997;111:110-40.
 13. Risio M, Rossini FP. Cell proliferation in colorectal adenomas containing invasive carcinoma. *Anticancer Res* 1993; 13: 43-7.
 14. Latifa GM, Paz J. Dysplasia of non-metaplastic Cacinoma. *AM J Surg Pathol* 1998; 12: 96-114.
 15. Lundgren R. Cytogenetic studies of prostatic cancer. *Scan J Uro Neph* 1991; 136:1-35.
 16. Suarez V, Newman J, Hiely C. The value of NOR numbers in neoplastic and non-neoplastic epithelium of stomach. *Histopathology* 1989; 14: 61-6.
 17. Rodrigues O, Antonangelo L, Yagi N, Minamoto H. Prognostic significance of Argyrophilic nucleolar organizer region (AgNOR) in resected non-small cell lung cancer. *Japan J Clin Oncol* 2004; 15(2): 298-305.
 18. Chou Cy, Huang SC. Uterine leiomyosarcoma deregulated cell proliferation, but not increased microvessel density compared with uterine leiomyoma. *Gynecol Oncol* 1997; 65: 225-31.
 19. Zhai Y, Kobayashi Y. Expression of steroid receptors, Ki-67, and P₅₃ in uterine leiomyosarcoma. *Int J Gynecol Pathol* 1999; 18(2):20-8.
 20. Jeffers MD, Oakes SJ, Richmond JA. Proliferation, ploidy and prognosis in uterine smooth muscle tumors. *Histopathology* 1996; 29:217-23.
 21. Zhai YI, Nikaido T, Shiozawat T. Expression of cyclins and cyclindependent kinases in smooth muscle tumors of the uterus. *Int J Cancer* 1999; 84: 224-50.
 22. Amada S, Nakano H, Tsuneyoshi M. Leiomyosarcoma versus bizarre and cellular leiomyomas of the uterus: a comparative study based on the MIB-1 and proliferating cell nuclear antigen indices, P₅₃ expression, DNA flow cytometry, and muscle specific actins. *Int J Gynecol Pathol* 1995; 14(1):134-42.
 23. Sprogoe Jakobsen S, Holund B. Immunohistochemistry (Ki-67 and P₅₃) as a tool in determining malignancy in smooth muscle neoplasms (exemplified by a myxoid leiomyosarcoma of the uterus). *Acta Pathologica* 1996; 104: 705-8.
 24. Mudigdo A, Niwa K, Morishita S. Silver-stained nucleolar organizer regions in the uterine myomatous tumors. *Cancer Lett* 1996; 107: 273-5.
 25. Nordal RR, Kristensen GB, Stenwig AE, Trope CG. Immunohistochemical analysis of P₅₃ protein in uterine sarcomas. *Gynecol Oncol* 1998; 70: 45-8.