

گزارش یک مورد موکورمایکوزیس رینو - سینو - ارییتال در بیمار پیوندی کلیه

دکتر پدرام احمدپور^۱، دکتر خدیجه مخدومی^۲، دکتر رضا ثمره ای^۳، دکتر بهروز ایلخانی زاده^۴،
دکتر علی غفاری مقدم^۵، دکتر احمد پرورش^۶

تاریخ دریافت ۸۷/۰۹/۱۳، تاریخ پذیرش ۸۸/۰۶/۱۰

چکیده

خانم ۵۳ ساله با سابقه پیوند کلیه از شش سال قبل به علت سردرد، تاری دید و تب در بیمارستان بستری شد. وی به علت ابتلاء به دیابت ملیتوس بعد از پیوند از پنج سال قبل تحت درمان با انسولین بود. در معاینات فیزیکی در زمان بستری، تب خفیف، ادم و اریتم پری ارییت، کموزیس و تندرنس در استخوان ماگزیلری داشت. نسج به دست آمده از طریق انسزیون زیرلب کالدول حاوی مخاط سینوس و پوست محتوی بافت گرانولاسیون، جهت آسیب شناسی ارسال شد. بررسی آسیب شناسی بافت موید تهاجم هایفی‌های بدون انشعاب قارچی، منطبق بر موکورمایکوزیس مهاجم بود. با وجود دبریدمان جراحی و درمان با آمفوتریسین ب با دوز بیش از 1mg/kg برای بیش از پنج هفته، متاسفانه بهبودی حاصل نشد. موکورمایکوزیس در بیماران دارای ضعف سیستم ایمنی به‌خصوص افراد دیابتی با درصد مرگ و میر بالایی همراه است. موفقیت درمان و بهبود بقاء بیمار مستلزم مداخله زودرس و وسیع جراحی علاوه بر درمان با داروهای ضد قارچ به مدت طولانی می‌باشد.

کلید واژه‌ها: موکورمایکوزیس، پیوند کلیه، ایمونوسوپرسیون

مجله پزشکی ارومیه، دوره بیستم، شماره چهارم، ص ۳۲۳-۳۲۰، زمستان ۱۳۸۸

آدرس مکاتبه: ارومیه، مرکز آموزشی درمانی امام خمینی(ره)، بخش نروارولوژی، تلفن: ۰۴۴۱-۳۴۶۹۹۳۱

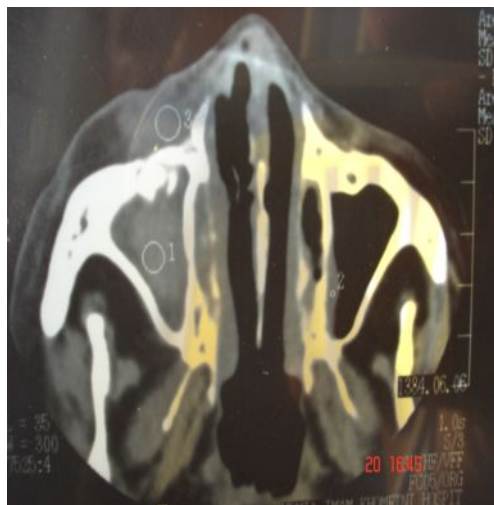
E-mail: makhdomikhadijeh@yahoo.com

مقدمه

ابتدا از ناحیه حفره بینی یا آلئول‌های ریه شروع می‌شود (۳).
موکور سبب تهاجم عروقی شده و انفارکت بافتی در فرم‌های مهاجم بیماری مشاهده می‌شود (۴).
شایع‌ترین زمینه‌های مستعد کننده موکورمایکوزیس مهاجم عبارتند از: دیابت ملیتوس، اسیدوز متابولیک، مصرف گلوکوکورتیکوئیدها، پیوند اعضا (۵،۶)، بدخیمی‌های خونی، افزایش تجمع آهن (۷)، سندرم نقص ایمنی اکتسابی AIDS .
عفونت‌های رینو - ارییتو- سربرال مهاجم و درگیری ریوی موکورمایکوزیس با پیش آگهی بسیار بد همراه می‌باشند.

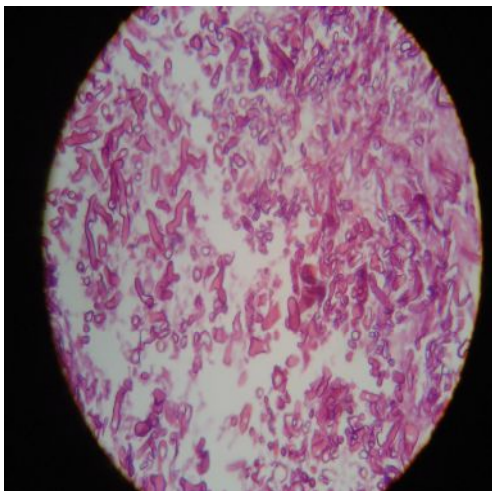
موکورمایکوزیس یا زایگومایکوزیس یک گروه از قارچ‌ها هستند که سبب ایجاد عفونت در انسان می‌شود. این قارچ به سرعت تکثیر شده تعدادی اسپور در هوا آزاد می‌کند و موجب آلودگی می‌گردد. هایفی‌های این قارچ ۵-۱۵ میلی‌متر دیامتر داشته و دارای انشعابات و شاخه‌های نامنظم می‌باشد. هایفی‌های آن به ندرت دارای انشعاب است که این امر سبب تمایز آن از سایر قارچ‌ها می‌گردد. در افراد سالم مژک‌های دستگاه تنفسی، اسپور قارچ را با انتقال به فارنکس از طریق دستگاه گوارش دفع می‌کنند (۲،۱). عفونت در افراد مستعد

^۱ استادیار گروه داخلی، دانشگاه علوم پزشکی شهید بهشتی تهران
^۲ دانشیار گروه داخلی، دانشگاه علوم پزشکی ارومیه (نویسنده مسئول)
^۳ استادیار گروه گوش و حلق و بینی، دانشگاه علوم پزشکی ارومیه
^۴ دانشیار گروه پاتولوژی، دانشگاه علوم پزشکی ارومیه
^۵ استادیار گروه داخلی، دانشگاه علوم پزشکی ارومیه
^۶ استادیار گروه گوش و حلق و بینی، دانشگاه علوم پزشکی ارومیه



شکل شماره (۲)

اقدام مجدد جهت به دست آوردن نسج از طریق انسزیون کالبدی زیر لب به عمل آمد. مخاط سینوس و بافت گرانولاسیون پوست جهت پاتولوژی ارسال شد. درناژ از طریق انتروستومی تحتانی سینوس انجام شد. بررسی نمونه پاتولوژی، تهاجم هایفی های بدون انشعاب قارچ منطبق برموکورمایکوزیس مهاجم نشان داده شد (شکل ۳).

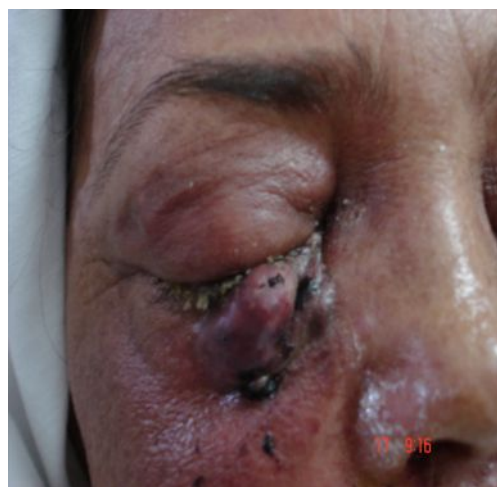

شکل شماره ۳

آمفوتریسین ب با افزایش سریع دوز به ۱/۲ میلی گرم به ازاء هر کیلوگرم وزن بدن شروع شد و تصمیم به انجام جراحی رادیکال صورت شد اما بیمار به انجام تخلیه کامل اربیت رضایت نداد. لذا دبریدمان رادیکال از طریق انسزیون Weber Fergusson و جدا کردن لب انجام شد. با گسترش انسزیون به کانتوس خارجی، فلاپ پوستی بالا برده شد. دیواره قدامی استخوان گونه تا لبه تحتانی

معرفی بیمار

خانم ۵۲ ساله با سردرد، تب و تاری دید در بیمارستان بستری گردید. وی شش سال قبل تحت عمل جراحی پیوند کلیه از اهداء کننده زنده غریبه قرار گرفته و تحت درمان با داروهای ایمونوسوپرسیو شامل سیکلوسپورین و پردنیزولون بود. سابقه‌ای از رد حاد پیوند و یا افزایش دوز داروهای ایمونوسوپرسیو طی دو سال اخیر نداشت. از پنج سال قبل به علت ابتلاء به دیابت متعاقب پیوند، تحت درمان با انسولین بود. در معاینات فیزیکی، تب خفیف ادم پری اربیتال و اریتم و کموزیس و حساسیت استخوان ماگزیلری را داشت که احتمال ابتلاء به سلولیت اربیت مطرح شد. سی تی اسکن از سینوس‌های صورت و اربیت انجام شد که در آن سینوزیت، انفیلتراسیون و ادم در بافت نرم و تخریب دیواره استخوانی قدام سینوس ماگزیلری راست گزارش گردید. ساختمان‌های عمقی کره چشم در اولین سی تی اسکن انجام شده سالم بود. سی تی اسکن مغز طبیعی بود. علی‌رغم درمان آنتی بیوتیکی تظاهرات بیماری پیشرفت نموده و یک ندول دردناک قرمز رنگ در پایین‌تر از چشم راست ظاهر شد. تمامی داروهای ایمونوسوپرسیو غیر از پردنیزولون قطع شد. در اندوسکوپی بینی، مخاط اریتماتو و شکننده و خون‌ریزی دهنده مشاهده شد و از مخاط سپتوم و حفره تحتانی بیوپسی به عمل آمد. در آسیب شناسی نمونه، التهاب غیراختصاصی گزارش گردید. چشم راست در حفره اربیت کاملاً فیکس و بی حرکت شده دید چشم راست تقریباً به‌طور کامل از بین رفت. بیمار به علت دیسترس تنفسی در روز سوم بعد از بستری به ICU منتقل شد (شکل ۱ و ۲).



شکل شماره (۱)

کمپروپروفیلاکسی موثری برای موکورمایکوزیس شناخته نشده و در حقیقت استفاده از رژیم‌های پروفیلاکتیک شامل فلوکانازول و ریکونازول ریسک موکورمایکوزیس را افزایش می‌دهند. غیر از آموتریسین ب، پوساکنازول تنها داروی ضد قارچ جدید علیه موکورمایکوزیس می‌باشد.

در تشخیص‌های افتراقی احتمالی، آسپرژیلوزیس با داشتن هایفی‌های انشعاب دار و لنفوم نوع NK-T cell با درگیری درخت وسط صورت، قابل تمایز هستند. بر اساس بزرگ‌ترین گزارشات موردی روی ۱۱۶ بیمار مبتلا به موکورمایکوزیس بعد از پیوند اعضا، تشخیص در ۸۶/۲ درصد بیماران قبل از مرگ و در ۱۳/۸ درصد با اتوپسی مشخص گردید. بیماران مبتلا به کتواسیدوزیس مستعد درگیری سینواریتوسریال هستند اما افراد نوتروپنیک عمدتاً علائم ریوی نشان می‌دهند.

درصد مرگ و میر در کل ۴۹ درصد می‌باشد اما تمام بیماران با درگیری منتشر بیماری فوت می‌کنند در حالی که این درصد در نوع لوکال ۴۱/۹ درصد می‌باشد (۵، ۱۰).

در بیماران ایمونوسوپرس به‌خصوص افراد دیابتی موکورمایکوزیس باید مد نظر باشد. با تشخیص زودرس واکسزبون جراحی وسیع و درمان ضد قارچ طولانی مدت، امکان درمان موفق و بقاء بیمار وجود دارد. افزایش پذیرش در بیمار و جلب حمایت خانواده و جامعه رل مهمی در پیش آگهی بیماری دارند همان‌طور که در بیمار ما قابل تاکید بوده است.

References:

1. Kauffman CA, Malani AN. Zygomycosis: an emerging fungal infection with new options for management. *Curr Infect Dis Rep* 2007; 9:435.
2. Roden MM, Zaoutis TE, Buchanan WL. Epidemiology and outcome of zygomycosis: a review of 929 reported cases. *Clin Infect Dis* 2005; 41:634.
3. Ferguson BJ. Mucormycosis of the nose and paranasal sinuses. *Otolaryngol Clin North Am* 2000; 33:349.
4. Greenberg RN, Scott LJ, Vaughn HH, Ribes JA. Zygomycosis (mucormycosis): emerging clinical importance and new treatments. *Curr Opin Infect Dis* 2004; 17:517.

اربیت، جایی که به‌نظر می‌رسد درگیری استخوانی وجود ندارد، باز شده. زائده صعودی ماگزایلا و سینوس اتموئیدال باز شد و دیسکسیون تا سینوس اسفنوئید امتداد یافت. از بالا کانتوس داخلی و ریشه بینی برداشته شد و با کمک یک فلاپ پوستی از گردن و پیشانی ترمیم شد. علی‌رغم دبریدمان جراحی و ادامه آموتریسین ب با دوز بیش از 1mg/kg بیش از پنج هفته بیماری پیشرفت نمود اما فونکسیون کلیه پیوندی علی‌رغم قطع داروهای ایمونوسوپرسیو تجویز بیش از دو گرم آموتریسین ب در طول درمان در حد قابل قبول یعنی کراتینین ۱/۶ میلی‌گرم در دسی لیتر حفظ گردید. با وجود توضیح کافی به بیمار در خصوص لزوم جراحی، بیمار از انجام جراحی وسیع امتناع نموده و با رضایت شخصی بیمارستان را ترک کرد.

بحث

بعد از کاندیدیازیس و آسپرژیلوزیس، موکورمایکوزیس سومین علت شایع قارچی مهاجم می‌باشد. قارچ‌های گروه موکور دارای فامیل‌های متعددی است که در خاک، نان و سبزی‌های فاسد شده دیده می‌شود. اسپوره‌های قارچ از طریق استنشاق وارد حفره بینی و ریه شده و در افراد دارای ضعف سیستم ایمنی یا فونکسیون نوتروفیلی مختل مانند افراد دیابتی سبب تهاجم بافتی می‌شود. شایع‌ترین گونه، موکورمایکوزیس ریزوپوس است (۸). تظاهرات کلینیکی ممکن است مانند بیمار ما به صورت رینوسینواریتال یا رینوسریال باشد اما می‌تواند به ریه، دستگاه گوارش و ندرتاً سایر ارگان‌ها تهاجم نموده و حتی می‌تواند به‌صورت منتشر در درگیری بیش از دو ارگان غیر مجاور تظاهر نماید (۵، ۹).

5. Almyroudis NG, Sutton DA, Linden P. Zygomycosis in solid organ transplant recipients in a tertiary transplant center and review of the literature. *Am J Transplant* 2006; 6:2365.
6. McNulty JS. Rhinocerebral mucormycosis: predisposing factors. *Laryngoscope* 1982; 92:1140.
7. Maertens J, Demuyneck H, Verbeken EK. Mucormycosis in allogeneic bone marrow transplant recipients: report of five cases and review of the role of iron overload in the pathogenesis. *Bone Marrow Transplant* 1999; 24:307.
8. Ribes J, Vanover-Sams CL, Baker DJ. Zygomycosis in human disease. *Clin Microbiol Rev* 2000; 13:236-301.

9. Sotirius B, Lenarz M, Lenarz T, Becker H. Rhinocerebral Mucormycosis. Clin Neurology 2003; 13: 213-17.
10. Landurner R, Brandacher G, Steurer W. Lessons to be learned from a complicated case of Rhinocerebral Mucormycosis in a renal allograft recipient. Transpl Int 2003; 16: 885-9.