

گزارش یک مورد اسکروتوم حاد ناشی از گزش کنه

دکتر بهمن فرشید^۱، دکتر سپهر همدانچی^{۲*}، دکتر حمید محمدی بوکانی^۳

تاریخ دریافت: ۱۳۸۹/۶/۱۶، تاریخ پذیرش: ۱۳۸۹/۸/۱۰

چکیده

درد حاد اسکروتوم یک فوریت استثنایی در اورولوژی محسوب شده و اقدام درمانی عاجل را طلب می‌کند چرا که مهم‌ترین نگرانی در این سناریو تورشن بیضه است که در صورت عدم تشخیص به موقع و تاخیر در رسیدگی، تخریب غیرقابل برگشت بافت بیضه را به دنبال خواهد داشت. بیمار مورد معرفی مرد ۲۴ ساله ای می‌باشد که با شکایت درد ناگهانی بیضه چپ از چهار ساعت قبل مراجعه کرده است. شدت درد به اندازه ای بوده که بیمار را از خواب بیدار کرده است. در شرح حال و معاینه اولیه، یافته‌های بدست آمده ضد و نقیض بوده و تشخیص تورشن بیضه در این بیمار رد نمی‌شود. لذا بیمار تحت بررسی‌های پاراکلینیک قرار می‌گیرد و در سونوگرافی کالر داپلر خونرسانی بیضه نرمال گزارش می‌شود. در ارزیابی مجدد بیمار، متوجه پاپول خاکستری در خلف اسکروتوم چپ شدیم که در بررسی دقیق‌تر موفق به جدا کردن کنه خون‌خواری شدیم که تا نیمه بدن وارد جدار اسکروتوم شده بود و با این کار علایم بیمار برطرف گردید. طرح این گزارش از این بابت حایز اهمیت است که از یک سو لزوم رسیدگی سریع به بیمار با درد حاد اسکروتال را مطرح ساخته و از سوی دیگر بر نقش اساسی شرح حال گیری و معاینه دقیق و وسواسانه، حتی در موارد اورژانسی تاکید می‌کند.

کلید واژه‌ها: درد حاد اسکروتوم، تورشن بیضه، گزش کنه حشره

مجله پزشکی ارومیه، دوره بیست و یکم، شماره چهارم، ص ۳۷۲-۳۶۸، آذر و دی ۱۳۸۹

آدرس مکاتبه: ارومیه خیابان ارشاد، بیمارستان امام خمینی، بخش اورولوژی، تلفن: ۰۴۴۱-۳۴۴۷۱۱۳

Email: sepehrhamedanchi@yahoo.com

مقدمه

در مقایسه با زیرشاخه‌های دیگر جراحی، میزان موارد اورژانسی در حوزه اورولوژی انگشت شمار می‌باشد. در برخورد با موارد اورژانسی در اورولوژی باید به خاطر داشت که این پاتولوژی‌ها اغلب تهدیدکننده حیات نیستند. یادآوری این اصل باعث خواهد شد که پزشک از تصمیمات شتاب‌زده و نسنجیده برحذر باشد. درد حاد اسکروتال یا در اصطلاح اسکروتوم حاد به درد و تورم و وضعیت التهابی ناگهانی اسکروتوم اطلاق می‌شود که ممکن است از پاتولوژی‌های عناصر خود اسکروتوم از جمله بیضه، اپیدیدیم، ضمایم بیضه و اپیدیدیم، طناب اسپرماتیک و بافت‌های جدار اسکروتوم منشا گرفته باشد یا این‌که نشانه ای از وجود ضایعه در عضو دیگری از بدن باشد و به دلیل عصب گیری مشترک، درد به اسکروتوم انتشار یابد (۱).

گرفتن شرح حال کامل با جزئیات ضروری، معاینه دقیق و غیرشتاب‌زده و عدم اتکا صرف به روش‌های پاراکلینیک، به‌طور موثری در افتراق علل اسکروتوم حاد کمک کننده خواهد بود. این نکته مهم را باید به خاطر داشت که همیشه در تشخیص‌های افتراقی یک اسکروتوم حاد، تورشن طناب اسپرماتیک را باید در راس تشخیص‌ها در نظر گرفت چرا که تعلل در تشخیص و رسیدگی، بیضه را در معرض نکرور ایسکمیک غیرقابل برگشت قرار می‌دهد (۲).

معرفی مورد

آقای ۲۴ ساله، متاهل، که به کار ساختمانی اشتغال دارد، از ظهر روز مراجعه دچار درد اسکروتال چپ می‌شود. شروع درد بیمار ناگهانی بوده و شدت آن به‌حدی زیاد بود که وی را از خواب

^۱ استادیار اورولوژی، بیمارستان امام خمینی، دانشگاه علوم پزشکی ارومیه

^۲ دستیار اورولوژی، بیمارستان امام خمینی، دانشگاه علوم پزشکی ارومیه (نویسنده مسئول)

^۳ دستیار اورولوژی، بیمارستان امام خمینی، دانشگاه علوم پزشکی ارومیه

زمانی که اتیولوژی مهمی چون تورشن طناب اسپرماتیک در بیمار کنار گذاشته شد، با احتمال اپیدیدیمیت یا تورشن ضمایم بیضه، بیمار مجدداً مورد ارزیابی و معاینه قرار گرفت که در این مرحله متوجه یک پاپول به رنگ خاکستری در قسمت خلفی همی اسکروتوم چپ نزدیک چین کشاله ران شدید که در بررسی دقیق تر زوایدی پایی شکل چسبیده به ضایعه دیده شد. به کمک وسایل پانسمان ضایعه را از پوست اسکروتوم جدا کردیم و ناباورانه با یک کتف مواجه شدیم که تا نیمه بدن در جدار اسکروتوم فرو رفته بود و پس از بیرون کشیدن کاملاً زنده بود و حرکت می کرد (شکل ۱).

درد و ناراحتی بیمار پس از یک ساعت تخفیف یافت و با توصیه به مصرف مسکن و شستشوی منظم موضع بیمار ترخیص گردید.

جدول شماره (۱): تشخیص های افتراقی درد حاد اسکروتوم

Testicular torsion
Appendiceal torsion (testis or epididymis)
Epididymitis/epidymo-orchitis
Inguinal hernia (reducible or incarcerated)
Hydrocele
Trauma (mechanical, burns, or animal/insect bite)
Testicular neoplasms
Spermatocele
Varicocele
Dermatologic lesions
Inflammatory vasculitis (Henoch-Schönlein purpura)
Idiopathic scrotal edema
Referred pain

بحث

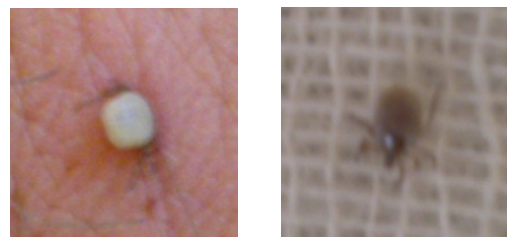
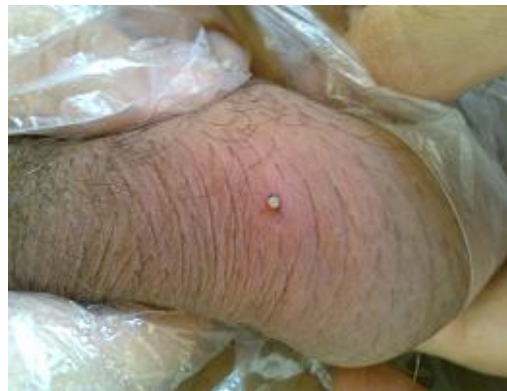درد بیضه در طول دوران های مختلف یکی از دلهره های بشر بوده است. در دوران روم باستان بیضه ها یکی از ابزارهای مهم برای شکنجه افراد ذکر شده است، به طوری که خدایان ساختگی آنها با ضربات شلاق بر روی بیضه ها، قربانیان خود را شکنجه می دادند (۳). درد حاد اسکروتوم یکی از معدود اورژانس های مطرح در حیطه اورولوژی است. علل متعددی می توانند مسوول بروز این حالت باشند (جدول ۱) (به علل درماتولوژیک لطفأ توجه شود) (۴). تورشن بیضه عامل ۸۰ تا ۹۰ درصد موارد اسکروتوم حاد در سنین ۱۰ تا ۲۰ سالگی را شامل می شود (۵). بر اساس یافته های بدست آمده از اکسیپلوراسیون موارد اسکروتوم حاد، شایع ترین علل

بیدار می کند و به ناچار پس از گذشت چهار ساعت و سیر افزایش یابنده درد، بیمار به اورژانس مراجعه می کند.

بیمار سابقه ای از تروما، سنگ سیستم ادراری، عفونت ادراری اخیر، تماس جنسی نامطمئن یا سابقه دردهای مشابه قبلی را نمی دهد. درد بیمار در همی اسکروتوم چپ شدت بیشتری داشته و به ناحیه دیگری انتشار ندارد. همچنین بیمار شکایتی از علایم ادراری تحریکی یا انسدادی ندارد.

در معاینه اولیه، بیضه سمت راست طبیعی بود، همی اسکروتوم چپ اریتماتو و بیضه سمت چپ مختصری متورم بود و تندر نس در لمس داشت به طوری که بیمار اجازه معاینه کامل و دقیق را نمی داد. رفلکس کرماستریک هر دو طرف مشاهده نشد. معاینه سایر قسمت های بدن نکته قابل ذکری نداشت، علایم حیاتی بیمار پایدار بود و بیمار تب نداشت.

برای بیمار با شک بالینی ضعیف تورشن و در درجه دوم اپیدیدیموارکیت، آزمایش خون، آنالیز ادرار و سونوگرافی کالرداپلر اسکروتال درخواست شد و داروهای ضد درد تجویز گردید. جواب آنالیز ادرار NEG: BAC: 0-1 RBC: 1-2 WBC بود، بیمار لوکوسیتوز نداشت و در سونوگرافی هر دو بیضه و اپیدیدیم ابعاد و اکوی طبیعی داشتند و فلوی شریانی و وریدی هر دو بیضه طبیعی بود.



شکل شماره (۱):

(الف) پاپول خاکستری در قسمت خلفی اسکروتوم
(ب) نمای نزدیک تر از ضایعه
(ج) ضایعه پس از خارج کردن از پوست اسکروتوم

ضخیم است، بالاتر بردن بیضه مبتلا تا سطح شکم باعث تشدید درد بیمار می‌شود^۳ (۹).

اپیدیدیموارکیت عفونت حاد بیضه و اپیدیدیم بوده و در نتیجه انتشار پاتوژن‌های STD^۴ و UTI^۵ ایجاد می‌شود. در مراحل اولیه عفونت به اپیدیدیم محدود می‌باشد ولی به تدریج ارکیت نیز به تابلوی بالینی اضافه می‌شود. درد در این بیماری به تدریج شروع و افزایش می‌یابد و اغلب با علائم تحریکی ادراری یا ترشح چرکی از مجرا همراهی دارد. در بررسی نمونه ادراری اغلب پیوری و باکتریوری گزارش می‌شود. درمان در این افراد داروهای ضد التهاب و آنتی بیوتیک تراپی است (۱۰).

ضمایم بیضه و اپیدیدیم بقایای مجاری تناسلی اولیه دوران جنینی بوده و تورشن این ضمایم از لحاظ بالینی تابلویی شبیه تورشن بیضه دارد ولی سیر کندتر و شدت درد کم‌تری دارد. در معاینه ممکن است آپاندیس بیضه به‌صورت یک توده ۳ تا ۵ میلی‌متر حساس در پل فوقانی بیضه لمس شود و در ۲۰ درصد موارد به‌صورت یک لکه کبود از روی پوست اسکروتوم قابل رویت است (blue dot sign). در صورت تشخیص قطعی، اقدامات حمایتی کفایت می‌کند ولی در موارد نامطمئن، اکسپلوراسیون جهت افتراق آن از تورشن بیضه ضروری است (۱۱).

مواردی همچون هرنی گیر کرده، آسیب ناشی از تروما، اسپرماتوسل و هیدروسل با گرفتن شرح حال کامل و اطلاع از سابقه قبلی بیمار و عللی چون نئوپلاسم، واریکوسل و واسکولیت و درد ارجاعی با معاینه دقیق از علل دیگر قابل افتراق خواهد بود. لازم به ذکر است که به دلیل عصب‌گیری مشترک، دردهایی با منشا حالب فوقانی می‌توانند به بیضه همان طرف انتشار یابند. به‌عنوان مثال شخصی که از سنگ حالب فوقانی راست رنج می‌برد ممکن است به‌جای تابلوی رنال کولیک با درد بیضه راست مراجعه کند.

عوامل درماتولوژیک از جمله علل نادر درد اسکروتوم می‌باشند. عفونت قارچی جدار اسکروتوم یا عفونت

ایجاد درد ناگهانی اسکروتال بر حسب رده سنی متفاوت است، به‌طوری‌که در دهه اول زندگی تورشن آپاندیس بیضه^۱، تورشن بیضه، negative exploration، اپیدیدیمیت، ادم حاد اسکروتال و هماتوسل حاد و در دهه دوم زندگی تورشن بیضه، تورشن آپاندیس و negative exploration به‌ترتیب شایع‌ترین یافته‌ها بوده اند (۵).

حال به بررسی شایع‌ترین و مهم‌ترین اتیولوژی‌ها می‌پردازیم:

در سال ۱۷۷۶ آقای Hunter که یک جراح انگلیسی بود اولین مورد تورشن بیضه را گزارش نمود (۳).

چرخش بیضه حول محور عروقی خود به میزان ۳۶۰ تا ۷۲۰ درجه و گاهی حتی بیشتر باعث اختلال خون‌رسانی این عضو می‌شود. در مواردی که شک بالینی قوی باشد، هرگز نباید جهت انجام روش‌های تشخیصی، اکسپلوراسیون را به تاخیر انداخت ولی در موارد مشکوک و دوپهلو، می‌توان به نتایج سونوگرافی کالر داپلر و اسکن رادیونوکلئید (۶) امیدوار بود. امروزه روش‌های جدیدتری از جمله اندازه‌گیری میزان پروتئین‌های فاز حاد در ارزیابی این بیماری می‌تواند کمک کننده باشد (۷). میزان نجات بیضه در جریان تورشن رابطه نزدیکی با طول زمان ایسکمی دارد و این احتمال با گذشت بیشتر از ۴ تا ۶ ساعت از ایسکمی کامل، شدیداً کاهش می‌یابد. ولی با این وجود حتی اگر زمان زیادی از شروع درد گذشته باشد، نباید اکسپلوراسیون را به تاخیر انداخت چرا که ممکن است چرخش طناب اسپرماتیک ماهیت متناوب داشته باشد و بیضه همچنان حاوی بافت زنده باشد (۸).

مواردی که در شرح حال و معاینه به تشخیص تورشن بیضه کمک می‌کنند عبارتند از:

شروع ناگهانی درد، بیدار شدن از خواب به علت درد (۱۰ درصد موارد)، تهوع و استفراغ همراه (۴۰ درصد موارد)، فقدان تب، عدم وجود علائم عفونت سیستم ادراری (بالای ۹۵ درصد موارد)، سن دهه دوم زندگی، بیمار اغلب آرام و بی حرکت دراز کشیده است، اسکروتوم مختصری اریتماتو و متورم است، رفلکس کرماستریك^۲ از بین می‌رود، بیضه قرار افقی دارد و مختصری بالاتر از بیضه مقابل قرار می‌گیرد، در لمس تندرئس شدید در بیضه دارد و طناب اسپرماتیک

^۳ با بالاتر بردن بیضه تا سطح شکم، درد تورشن تشدید و درد (Prehn sign)

(اپیدیدیموارکیت تخفیف می‌یابد)

^۴Sexual transmitted disease

^۵ Urinary tract infection

^۱ testicular appendix

^۲ Cremastric reflex (بالا کشیده شدن بیضه هر طرف با تحریک حسی (پوست داخل ران همان طرف)

قطعی علل شایعی چون تورشن و اרקیت، بررسی‌های پاراکلینیک برای بیمار انجام می‌شود. نکته مثبت در این میان بازگشت به پله اول و معاینه و شرح حال گیری دقیق‌تر پس از رد تورشن در سونوگرافی داپلر است که منجر به تشخیص علت درد شده است و لیکن باید به این مساله اذعان کرد که اگر در همان معاینه اول وسواس و دقت لازم به عمل می‌آمد چه بسا می‌توانستیم از اقدامات تشخیصی غیر ضروری پیشگیری کنیم.

پندهای آموزنده از گزارش مورد فوق:

در برخورد با یک درد حاد اسکروتوم ابتدا باید علل شایع و خطرناک را کنار گذاشت و حفظ حیات بیضه را در راس اهداف درمانی قرار داد.

پس از کنار گذاشتن شایع‌ترین و خطرناکترین علل یک بیماری، باید اتیولوژی‌های نادر را نیز مد نظر داشت.

در ارزیابی یک بیمار اورژانسی، دقت را هرگز نباید فدای سرعت نمود.

در نهایت با وجود پیشرفت بررسی‌های پاراکلینیک، نقش شرح حال و معاینه دقیق را در تشخیص بیماری هرگز نباید دست کم گرفت.

باکتریال به صورت سلولیت و در موارد شدیدتر به شکل گانگرن فورنیه اغلب با اریتم، خارش و درد اسکروتال ظهور می‌یابند. واکنش آلرژیک در ناحیه اسکروتوم به علت دارا بودن بافت زیرجلدی سست این ناحیه بیشتر به صورت ادم گوده گذار بدون درد تظاهر می‌یابد.

گزش حشرات در سطوح مختلف بدن با تابلوی واکنش ازدیاد حساسیت از جمله خارش، تورم، قرمزی، درد و گاه‌ا اکیموز بروز می‌کند. ناحیه ژنیتال به علت پوشیدگی عموماً محل شایعی برای گزش حشرات نیست ولیکن گزارش‌های موردی اندکی در تایید احتمال وقوع این عارضه وجود دارد که در تمام این موارد تظاهر اولیه بصورت درد حاد اسکروتوم بوده است (۱۴-۱۲).

مورد معرفی شده بیماری است که با یکی از شکایات شایع اورولوژی مراجعه کرده است اما با وجود سهولت تشخیص عامل اتیولوژیک، بدلیل دور از ذهن بودن علت فوق و عدم توجه و دقت کافی به شرح حال و معاینه دقیق، تیم درمانی در ابتدا توجه اصلی خود را معطوف علل شایع و خطرناک نموده است. در نهایت به علت غیرتپیک بودن یافته‌های شرح حال و معاینه و ناتوانی در تشخیص

Essentials of pediatric urology. 2nd Ed. London: Informa Healthcare Press; 2008. P. 265-74.

References:

1. McAninch JW. Symptoms of disorders of the genitourinary tract. In: Tanagho EA, McAninch JW, Editors. Smith's general urology. 17th Ed. New York: Mc Graw Hill; 2008. P.30-5.
2. Master V. Scrotal emergencies. In: Hohenfeller M, Santucci R, Editors. Emergencies in urology. 1st Ed. New York: Springer; 2007. P.132-7.
3. Uribe JF. Testicular pain. In: Potts JM, Editor. Genitourinary pain and inflammation. 1st Ed. New York: Humana Press; 2008. P.135-65.
4. Schneck F, Bellinger M. Abnormalities of the testes and scrotum and their surgical management. In: Wein AJ, Kavoussi LR, Novick AC, Partin AW, Peters CA, Editors. Campbell Walsh urology. 9th Ed. Philadelphia: Saunders; 2007. P. 3789-93.
5. Thomas DFM. The acute scrotum. In: Thomas DFM, Duffy PG, Rickwood AK, Editors. 6. Amirjalali V. The role of isotopic scan in evaluation of acute scrotal pain. Iran J Nuc Med 1995; 3:17-24. (Persian)
7. Sakhaei S, Djavadnia A. Acute phase proteins efficacy in differential diagnosis of acute scrotum. J Behbood 2006; 10(4):149-56. (Persian)
8. Park JM, Fisher PC. Testicular disorders. In: Godbole P, Gearhart JP, Wilcox DT, Editors. Clinical problems in pediatric urology. 1st Ed. Massachusetts: Blackwell; 2006. P.63-6.
9. Peppas DS. Pediatric urologic emergencies. In: Gearhart JP, Editors. Pediatric urology. 1st Ed. New York: Humana Press; 2003. P. 32-4.
10. Reynard J, Hashim H. Scrotal and genital emergencies. In: Hashim H, Reynard J, Cowan NC, Editors. Urological emergencies in clinical practice. 1st Ed. London: Springer; 2005. P.125-31.

11. Nguyen HT. Hernia hydroceles testicular torsion and varicocele. In: Docimo SG, Canning DA, Khoury AE, Editors. Clinical pediatric urology. 5th Ed. London: Informa Healthcare Press; 2007. P.1277-81.
12. Asvestis C, Asvesti K. Acute scrotum due to tick bite. Br J Urol 1989; 63:437.
13. Migliari R, Muscas G, Usai E. Acute scrotum following tick bite. Arch Ital Urol Nefrol Androl 1991; 63(1):177-8.
14. Moran ME, Ehreth JT, Drach GW. Venomous bites to the external genitalia: an unusual cause of acute scrotum. J Urol 1992; 147(4):1085-6.