

ارزیابی نقش سونوگرافی کالر داپلر در پیش بینی میزان موفقیت روش‌های غیرجراحی در جاناندازی انواژیناسیون روده‌ای

دکتر مسعود نعمتی^۱، دکتر سعید اصلان آبادی^۲، دکتر ابوالحسن شاکری به اوپل^۳، دکتر امیررضا علیزاده میلانی^۴،
نوید علم دوست^۵

تاریخ دریافت ۹۰/۰۱/۲۴ تاریخ پذیرش ۹۰/۰۳/۲۶

چکیده

پیش زمینه و هدف: انواژیناسیون روده‌ای یکی از عوامل شایع انسداد روده‌ای در کودکان و شیرخواران می‌باشد. اولترا سونوگرافی به‌عنوان یک روش تشخیصی قابل اعتماد و دقیق مطرح می‌باشد. با این که درمان اولیه در این بیماری ریداکشن تحت هدایت روش‌های رادیولوژیک می‌باشد، ولی انجام این روش در موارد نکروتیک و یا پرفوراسیون، نباید صورت پذیرد. پیش بینی وجود نکروز روده‌ای براساس روش‌های کلینیکی و رادیولوژیک دشوار می‌باشد. به‌نظر می‌رسد استفاده از اولترا سونوگرافی کالر داپلر در بهبود پیش‌بینی وضعیت روده‌ای در انواژیناسیون مفید و سودمند واقع گردد. هدف از این تحقیق تعیین دقت سونوگرافی کالر داپلر در مشخص کردن میزان واپابلیته (Viability) روده درگیر و مشخص کردن احتمال نیاز به مداخله جراحی بود.

مواد و روش کار: ۷۵ بیمار مبتلا به انواژیناسیون در ابتدا توسط سونوگرافی و سپس توسط کالر داپلر بررسی شدند تا قدرت تشخیص و پیش‌بینی این ابزار ارزیابی گردد.

یافته‌ها: کالر داپلر وجود جریان خون در ناحیه انواژیناسیون را در ۷۰ بیمار از ۷۵ بیمار شرکت کننده، تشخیص داد. از این تعداد ۴۶ بیمار (۶۱/۴ درصد) تحت درمان جاناندازی غیرجراحی قرار گرفتند و ۲۹ بیمار (۳۸/۶ درصد) تحت جراحی قرار گرفتند. چهار بیمار از پنج بیماری که کالر داپلر در آن جریان خون نشان نداد، تحت رزکسیون روده‌ای قرار گرفتند و از ۲۴ بیمار باقیمانده تنها برای سه مورد رزکسیون روده‌ای انجام شد که این اختلاف از نظر آزمون‌های آماری انجام گرفته، کاملاً معنی‌دار بوده است ($p=0/007$).

بحث و نتیجه‌گیری: اولتراسونوگرافی یکی از روش‌های دقیق و موثر در تشخیص سریع انواژیناسیون می‌باشد. همچنین با استفاده از سونوگرافی کالر داپلر می‌توان وضعیت روده‌ای را بررسی نموده و احتمال نیاز به جراحی و پروگنوز بیماری را در کوتاه‌ترین زمان ممکن تعیین نمود.

کلمات کلیدی: انواژیناسیون روده‌ای، سونوگرافی، سونوگرافی کالر داپلر، جاناندازی غیرجراحی

مجله پزشکی ارومیه، دوره بیست و دوم، شماره سوم، ص ۲۶۱-۲۵۵، مرداد و شهریور ۱۳۹۰

آدرس مکاتبه: تبریز، بیمارستان امام رضا، گروه رادیولوژی، فاکس: ۰۴۱۱-۳۳۴۵۵۹۱

Email: nematimasoud1@yahoo.com

مقدمه

یافته‌های بالینی در تشخیص انواژیناسیون دقت بالایی ندارند، استفاده از روش‌های تصویربرداری نقش اساسی در تشخیص و ابرام موارد مشکوک ایفا می‌کند. از آنجایی که رادیوگرافی‌های ساده نقش نسبتاً محدودی در تشخیص این موارد دارند، امروزه

انواژیناسیون روده‌ای یکی از اورژانس‌های طب کودکان محسوب می‌شود. بیشترین موارد انواژیناسیون روده‌ای در گروه‌های سنی ۶ ماه تا ۴ سال بروز می‌کند. انواژیناسیون می‌تواند در قسمت‌های مختلف روده باریک و کولون روی دهد (۱). با توجه به این که

^۱ استادیار گروه رادیولوژی دانشگاه علوم پزشکی تبریز (نویسنده مسئول)

^۲ دانشیار گروه جراحی دانشگاه علوم پزشکی تبریز

^۳ دانشیار گروه رادیولوژی دانشگاه علوم پزشکی تبریز

^۴ دستیار گروه رادیولوژی دانشگاه علوم پزشکی تبریز

^۵ پزشک عمومی

۱) تمامی بیمارانی که با شک به انواژیناسیون به بخش رادیولوژی بیمارستان کودکان ارجاع داده شده بودند با روش سونوگرافی سیاه - سفید شدند. همه مواردی که در آن‌ها دو مورد از سه مورد سودوکیدنی^۲، دونات^۳ یا تارگت^۴ دیده شد، برای انواژیناسیون مثبت تلقی شدند.

۲) در تمامی مواردی که سونوگرافی معمولی نشان دهنده انواژیناسیون بود، با تنظیم مناسب اقدام به کالر داپلر شد و وجود یا عدم وجود جریان خون در دیواره اینتوساسپتوم و اینتوساسپینس مشخص گردید. ضخامت اینتوساسپتوم و اینتوساسپینس ترجیحاً در محل قاعده انواژیناسیون نیز سنجیده شد.

۳) در تمام موارد انواژیناسیون تشخیص داده شده، اقدام به ریداکشن با نرمال سالین تحت گاید سونوگرافی گردید. مواردی که به یک یا دو بار ریداکشن جواب ندادند، یا در سونوگرافی‌های بعدی آن‌ها مواردی نظیر مایع آزاد صفاقی فراوان یا یافته‌ای به نفع پریتونیت داشتند، اقدام به جراحی شدند.

۴) در موارد جراحی شده مواردی که نیاز به ریداکشن مانوال داشتند، از مواردی که نیاز به رزکسیون روده‌ای داشتند، جدا شدند.

در خصوص رعایت بلایندنس^۵ در مواردی که بیمار اندیکاسیون جراحی داشت، با عنایت به این‌که فرد سونوگرافی کننده و جراح دو فرد متفاوت بودند به سهولت بلایندنس تحقیق رعایت گردید (تکمیل فرم سونوگرافی و داپلر قبل از اعزام بیمار به اتاق جراحی و عدم اعلام نتیجه داپلر به جراح قبل از عمل جراحی). اما در مواردی که ریداکشن زیر گاید سونوگرافی انجام شد، با توجه به این‌که هر دو مرحله (بررسی کالر داپلر و ریداکشن) توسط یک نفر انجام گردید، جهت رعایت بلایندنس تاکید گردید که فرم داپلر الزاماً قبل از اقدام به ریداکشن تکمیل و مهر گردد.

موارد خروج از تحقیق عبارت بودند از: ۱) انواژیناسیون طول کشیده (وجود علائم برای چندین روز) ۲) مایع آزاد شکمی فراوان در سونوگرافی اولیه ۳) علائم دال بر وجود پریتونیت ۴) وجود علائم دال بر پرفوراسیون (در تشخیص اولیه) ۵) وجود علائم انسداد طول کشیده ۶) عدم رضایت والدین بیمار به ادامه حضور در تحقیق داده‌های جمع‌آوری شده با استفاده از نرم افزار آماری SPSS15 مورد تجزیه و تحلیل آماری قرار گرفت و نتایج به صورت $Mean \pm SD$ ذکر گردیدند.

باریم انما و سونوگرافی روش تشخیصی اصلی در این بیماران محسوب می‌شوند. سونوگرافی با توجه به در دسترس بودن، سهولت انجام، دقت تشخیص بالا و ایمن بودن آن، ارجحیت قابل ملاحظه‌ای نسبت به سایر روش‌ها دارد (۲). امروزه ریداکشن غیرجراحی نیز مقبولیت بسیار بالایی در درمان این بیماری دارد. ریداکشن را می‌توان تحت هدایت رادیولوژیست یا سونوگرافیک انجام داد. با توجه به این‌که در تعداد کمی از این بیماران ریداکشن غیرجراحی موفقیت آمیز نمی‌باشد، تعیین گروهی که احتمال پاسخ دهی آن‌ها به ریداکشن غیرجراحی پایین است می‌تواند به واسطه کاهش زمان تلف شده پروگنوز نهایی این گروه را بهبود بخشد. به نظر می‌رسد کالر داپلر با نمایش عروق خونی اینتوساسپتوم^۱، اینتوساسپینس^۲، میزان واپابلیته و لذا احتمال موفقیت روش‌های غیرجراحی را قبل از انجام هرگونه مداخله درمانی مشخص نموده و حتی نوع پروسیجر جراحی را نیز مشخص کند (۳،۴).

با توجه به این موضوع که تعداد کمی از این بیماران ریداکشن غیرجراحی موفقیت آمیز ندارند، تعیین گروهی که احتمال پاسخ دهی آن‌ها به ریداکشن غیرجراحی پائین است می‌تواند به واسطه کاهش زمان تلف شده پروگنوز نهایی را بهبود بخشد. به نظر می‌رسد کالر داپلر با نمایش عروق خونی؛ احتمال موفقیت روش‌های غیرجراحی را قبل از انجام هرگونه مداخله درمانی مشخص نموده و حتی نوع پروسیجر جراحی (ریداکشن مانوال حین جراحی و یا نیاز به خارج کردن بخش گانگرنه روده) را نیز مشخص کند.

مواد و روش‌ها

نوع مطالعه تحلیلی - مقطعی بود. مدت زمان انجام این تحقیق ۱۸ ماه از تاریخ ۸۷/۶/۱ لغایت ۸۸/۱۱/۳۰ بود و تمام مراحل بیماریابی و اقدامات بعدی در بیمارستان کودکان تبریز انجام گرفت.

تمامی بیمارانی که در طی یک سال با شک به انواژیناسیون به بخش رادیولوژی بیمارستان کودکان ارجاع داده شده بودند و انواژیناسیون آن‌ها براساس علائم بالینی و اولتراسونوگرافی تایید شده بود، در این بررسی حضور داشتند. خاطر نشان می‌گردد تمام بیماران قبل از آغاز این تحقیق در مورد نحوه انجام بررسی توضیحات لازم را دریافت نمودند و پس از اخذ رضایت‌نامه کتبی در مطالعه شرکت داده شدند که به تایید کمیته اخلاقی نیز رسید.

³ Pseudokidney

⁴ Doughnut

⁵ Target

⁶ Blindness

¹ Intussusceptum

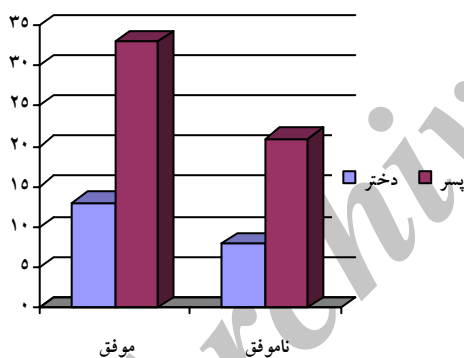
² Intussusciens

توجه به آزمون آماری کای دو این اختلاف و این تعداد معنی دار به نظر نمی‌رسید ($p=0/282$).

از پنج بیماری که جریان خون در لایه‌های اینتوساسپتوم و اینتوساسپینس توسط سونوگرافی کالر داپلر منفی گزارش شده بود، چهار مورد دارای مقادیری از مایع آزاد در شکم بودند در حالی که از ۷۰ بیمار دیگر که دارای جریان خون در لایه‌های انواژیناسیون بودند، تنها ۱۴ مورد دارای مایع آزاد شکمی بودند که این اختلاف موجود مابین این دو گروه براساس آزمون آماری کای دو معنی دار بود ($p=0/011$).

میزان موفقیت جانندازی در افراد بدون مایع آزاد شکمی با افرادی که دارای مقادیر کمی مایع آزاد شکمی بودند با هم مقایسه شدند که این اختلاف از نظر آزمون آماری کای دو کاملاً معنی دار بود ($p=0/001$).

از ۲۸ مورد دارای لنف نود در ناحیه انواژیناسیون، ۱۴ مورد با جانندازی غیرجراحی موفق همراه بود و از ۴۷ مورد فاقد لنف نود، ۳۲ مورد دارای جانندازی موفق غیرجراحی بود که این اختلاف در میزان موفقیت براساس آزمون آماری کای دو معنی دار نبود ($p=0/095$).



نمودار شماره (۱): فراوانی میزان موفقیت در جانندازی غیرجراحی

از ۱۳ موردی که به دنبال جانندازی، مجدداً دچار عود انواژیناسیون شدند، ۱۰ مورد دارای لنف نود در ناحیه انواژیناسیون بودند که این مقدار براساس آزمون آماری کای دو معنی دار به نظر می‌رسد ($p=0/002$).

از پنج بیماری که بنابه گزارش سونوگرافی کالر داپلر فاقد جریان خون در ناحیه انواژیناسیون بودند، در چهار بیمار رزکسیون روده‌ای انجام گرفت و از ۲۴ بیمار دیگر که تحت جراحی قرار گرفته بودند و جریان خون آن‌ها مثبت گزارش شده بود، سه بیمار

در این بررسی برای مقایسه میانگین ضخامت اینتوساسپتوم (ضخامت لایه داخلی) و مجموع ضخامت لایه خارجی و اینتوساسپینس در موارد ریداکشن مانوال با رزکسیون و همچنین در موارد ریداکشن موفق با موارد جراحی شده از آزمون آماری تی تست استفاده گردید. برای مقایسه متغیرهای کیفی و رتبه‌ای از قبیل وجود یا عدم وجود جریان خون در اینتوساسپتوم و اینتوساسپینس و یا فراوانی انواع نماهای مشاهده شده در اولتراسونوگرافی نیز از آزمون آماری کای دو استفاده گردید. در این مطالعه ضریب اطمینان ۹۵ درصد و P value کم‌تر از ۰/۰۵ معنی دار در نظر گرفته شد.

یافته‌ها

در این مطالعه ۷۵ بیمار شرکت داشتند که با توجه به وجود علائم بالینی و سونوگرافی انجام شده، انواژیناسیون آن‌ها مورد تایید قرار گرفته بود. از این ۷۵ مورد، ۵۴ مورد یعنی ۷۲ درصد آن‌ها پسر و ۲۱ مورد یعنی ۲۸ درصد دختر بودند. از نظر سنی، ۲ بیمار یعنی ۲/۶ درصد در گروه سنی زیر ۳ ماه، ۲۸ بیمار یعنی ۳۷/۳ درصد در گروه سنی ۳ تا ۶ ماه، ۲۹ بیمار یعنی ۳۸/۷ درصد در گروه سنی ۶ ماه تا یک سال، ۹ بیمار یعنی ۱۲ درصد در گروه سنی ۱ تا ۳ سال و ۷ مورد یعنی ۹/۳ درصد در گروه سنی ۳ تا ۷ سال بودند.

از ۵۴ پسری که تحت جانندازی قرار گرفتند، ۳۰ مورد در بار اول موفق، ۱۴ مورد ناموفق و ۱۰ مورد با عود مجدد به دنبال جانندازی روبرو شد و از ۲۱ دختر، ۹ نفر با موفقیت جانندازی شد و ۹ بیمار با عدم موفقیت و سه بیمار با عود مجدد رو به رو گردید که این اختلاف بین دو جنس بر اساس آزمون آماری کای دو معنی دار نبود ($p=0/361$).

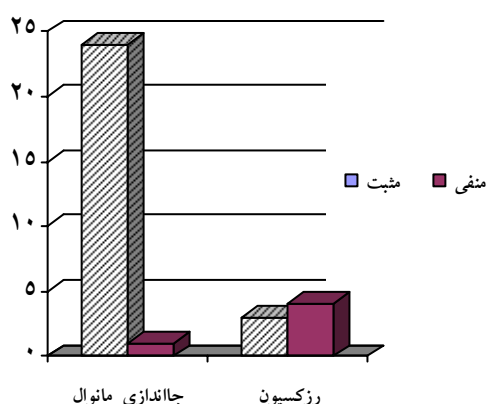
از ۵۴ بیمار پسر مورد بررسی، ۱۵ بیمار دارای نمای دونات در سونوگرافی خود بودند و از ۲۱ بیمار دختر، ۱۱ مورد دارای نمای دونات بودند که بالا بودن فراوانی این نما نزد بیماران مونث در مقایسه با بیماران مذکر براساس آزمون آماری کای دو معنی دار بود ($p=0/042$).

از ۵۴ بیمار پسر، ۴۰ بیمار دارای نمای تارگت در سونوگرافی خود بودند و این در حالی بود که از ۲۱ بیمار دختر تنها ۱۰ مورد دارای نمای تارگت بودند و بالا بودن فراوانی این نما در پسران نسبت به دختران نیز براساس آزمون آماری کای دو معنی دار بود ($p=0/030$).

از هفت بیماری که در این بررسی، تحت رزکسیون حین جراحی قرار گرفتند، چهار مورد پسر و سه مورد دختر بودند که با

شده بود و جریان خون در لایه‌های انواژیناسیون وجود داشت، $33/14 \pm 3/81$ میلی‌متر بود که این اختلاف از نظر آزمون آماری تی تست معنی‌دار نبود ($p=0/643$).

میانگین حداکثر مقطع در نمای سودوکیدنی در ۵۷ بیماری فاقد مایع آزاد شکمی بودند، $51/88 \pm 13/47$ میلی‌متر بود در حالی که این میانگین در ۱۸ بیماری که دارای مایع آزاد شکمی بودند، $59/94 \pm 16/71$ میلی‌متر بود که این اختلاف براساس آزمون آماری تی تست معنی‌دار بود ($p=0/040$). در مورد حداقل مقطع وجود مایع شکمی ارتباط معنی‌داری یافت نشد ($p=0/119$).



نمودار شماره (۲): نمودار فراوانی نوع درمان جراحی براساس وجود یا عدم وجود جریان خون

اندازه حداکثر مقطع نمای سودوکیدنی در ۴۶ بیماری که جاناندازی غیرجراحی با موفقیت در آن‌ها صورت گرفته بود، $48/54 \pm 11/46$ میلی‌متر بود در حالی که اندازه حداکثر مقطع در ۲۹ بیماری که با عدم موفقیت رو به رو شده بودند، $62/17 \pm 15/34$ میلی‌متر بود که این اختلاف براساس آزمون آماری تی تست کاملاً معنی‌دار بود ($p < 0/001$). این اختلاف در مورد حداقل مقطع نیز صادق بود ($p=0/026$). ولی ارتباطی بین اندازه مقطع در نمای تارگت و میزان موفقیت وجود نداشت ($p=0/310$). در مورد نمای تارگت تفاوت ضخامت در حداکثر و حداقل مقطع با میزان موفقیت در جاناندازی غیرجراحی معنی‌دار بود ($p=0/034$) و $p=0/030$.

بحث

با توجه به این‌که یافته‌های بالینی در تشخیص انواژیناسیون دقت بالایی ندارند، استفاده از روش‌های رادیولوژیک به‌خصوص

تحت رزکسیون قرار گرفتند که این اختلاف براساس آزمون آماری کای دو معنی‌دار بود ($p=0/007$).

از ۲۹ بیماری که در مجموع تحت جراحی قرار گرفته بودند، ۱۶ بیمار فاقد مایع شکمی و ۱۳ بیمار دارای مایع شکمی بودند. از ۱۶ بیمار فاقد مایع تنها یک مورد تحت رزکسیون روده‌ای قرار گرفت در حالی که از ۱۳ بیمار دارای مایع شکمی، شش بیمار تحت رزکسیون روده‌ای قرار گرفتند که این اختلاف براساس آزمون آماری کای دو معنی‌دار بود ($p=0/019$).

از ۲۹ بیماری که در مجموع تحت جراحی قرار گرفته بودند، ۱۵ بیمار فاقد لنف نود و ۱۴ بیمار دارای لنف نود بودند. از ۱۵ بیمار فاقد لنف نود، پنج مورد تحت رزکسیون روده‌ای قرار گرفت در حالی که از ۱۴ بیمار دارای لنف نود، دو بیمار تحت رزکسیون روده‌ای قرار گرفتند که این اختلاف براساس آزمون آماری کای دو معنی‌دار نبود ($p=0/224$).

از ۲۹ بیماری که تحت عمل جراحی قرار گرفته، ۲۱ بیمار پسر بودند که چهار نفر آن‌ها تحت رزکسیون روده‌ای هم قرار گرفتند. همچنین از هشت بیمار دختر، سه بیمار تحت رزکسیون قرار گرفت که این اختلاف براساس آزمون آماری کای دو معنی‌دار نبود ($p=0/282$).

جدول شماره (۱): فراوانی موارد رزکسیون و ارتباط آن با وجود یا عدم وجود جریان خون

وجود یا عدم وجود جریان خون	جراحی		مجموع
	جاناندازی	رزکسیون	
وجود جریان خون	۱	۴	۵
عدم وجود جریان خون	۲۱	۳	۲۴
مجموع	۲۲	۷	۲۹

میانگین حداکثر مقطع (طولی) نمای سودوکیدنی در پنج بیمار که جریان خون در ناحیه انواژیناسیون آن‌ها منفی گزارش شده بود $69/20 \pm 13/25$ میلی‌متر و میانگین حداکثر مقطع همان نما در ۷۰ بیمار با جریان خون طبیعی در ناحیه انواژیناسیون $52/71 \pm 14/16$ میلی‌متر بود که این اختلاف براساس آزمون آماری تی تست معنی‌دار بود ($p=0/014$). همچنین اختلاف در میانگین حداقل مقطع در دو گروه نیز معنی‌دار بود ($p=0/044$).

میانگین حداکثر مقطع در چهار بیمار با نمای دونات و بدون جریان خون در لایه‌های انواژیناسیون، $34/25 \pm 7/14$ میلی‌متر بود و این مقدار در ۲۲ بیمار باقیمانده که در آن‌ها نمای دونات دیده

در این بررسی ارتباط معنی‌داری بین عدم وجود جریان خون در لایه‌های انواژیناسیون و احتمال اعمال رزکسیون روده‌ای وجود داشت که شاید علت آن به بالا بودن احتمال گانگرن مرتبط باشد. در بررسی ما، رزکسیون روده‌ای در مواردی که همراه با مایع آزاد شکمی بودند، به میزان قابل توجهی افزایش یافته بود و با توجه به این یافته می‌توان گفت با تشخیص مایع آزاد شکمی توسط روش اولتراسونوگرافی، احتمال وجود بافت گانگرنه را نیز پیش بینی کرد.

ما در این مقایسه، ارتباط معنی‌داری بین جنسیت با سایر موارد نظیر میزان موفقیت در جاندازی غیرجراحی، وجود اختلال در جریان خون در ناحیه انواژیناسیون و احتمال انجام رزکسیون نیافتیم. با این حال، بالا بودن فراوانی نمای دونات در نزد جنس مونث و نمای تارگت در نزد جنس مذکر معنی‌دار به نظر می‌رسید که شاید این اختلاف به علت وجود اختلاف آناتومیکی بین دو جنس بروز نموده باشد. با این وجود بررسی بیشتر در این خصوص توصیه می‌گردد.

در تحقیق انجام یافته توسط Ji Hye Kim موارد انواژیناسیون توسط روش‌های اولتراسونوگرافی و کالر داپلر مورد بررسی قرار گرفته بود. در این بررسی که ۶۵ بیمار حضور داشتند، وجود یا عدم وجود جریان خون در ناحیه انواژیناسیون توسط کالر داپلر بررسی شد. در این بررسی سه مورد عدم وجود جریان گزارش گردید که همه این موارد به دنبال عدم موفقیت در جاندازی تحت جراحی قرار گرفتند در حالی که از ۶۲ بیمار دیگر تنها چهار مورد تحت جراحی قرار گرفته بودند که این اختلاف کاملاً معنی‌دار بود (۶).

در بررسی ما، ۷۵ بیمار شرکت داشتند که در پنج بیمار عدم جریان خون گزارش شده بود که چهار مورد تحت جراحی و رزکسیون قرار گرفتند و این در حالی بود که از ۷۰ بیمار دیگر تنها دو بیمار تحت جراحی و رزکسیون قرار گرفتند که نتایج بررسی ما با تحقیق فوق مطابقت کامل داشت.

در تحقیقی که توسط Del-Pozo و همکارانش انجام گرفت، وجود مایع آزاد شکمی و مقدار آن در بیماران مبتلا به انواژیناسیون و رابطه آن با میزان موفقیت در جاندازی و یا احتمال وجود ایسکمی مورد بررسی قرار گرفته بود. در این تحقیق که ۴۳ بیمار حضور داشتند، وجود مایع شکمی به‌عنوان یکی از عوامل مطرح در شکست جاندازی غیرجراحی مطرح شد. همچنین در این بررسی نمای دونات بیشترین فراوانی را در بررسی‌های سونوگرافی به خود اختصاص داده بود (۷).

در تحقیق ما، بین وجود مایع آزاد شکمی و عدم موفقیت در جاندازی غیرجراحی ارتباط معنی‌داری وجود داشت که با تحقیق

روش اولتراسونوگرافی و کالر داپلر می‌تواند نقش اساسی در تشخیص موارد مشکوک داشته باشد. از آنجایی که رادیوگرافی‌های ساده نقش نسبتاً محدودی در تشخیص این موارد دارند، امروزه سونوگرافی روش تشخیصی اصلی در این بیماران محسوب می‌شود. سونوگرافی با توجه به در دسترس بودن، سهولت انجام، دقت تشخیص بالا، نسبت به سایر روش‌ها اولویت بیشتری دارد. همچنین درخصوص ریداکشن غیرجراحی نیز باید گفت مقبولیت بالای این روش در درمان این بیماری غیرقابل چشم پوشی می‌باشد. ریداکشن را می‌توان تحت هدایت رادیولوژیست یا سونوگرافیک انجام داد.

با توجه به این که در تعداد کمی از این بیماران ریداکشن غیرجراحی موفقیت آمیز نمی‌باشد، تعیین گروهی که احتمال پاسخ دهی آن‌ها به ریداکشن غیرجراحی پائین است می‌تواند به واسطه کاهش زمان تلف شده پروگنوز نهایی این گروه را بهبود بخشد.

نتیجه بررسی ما نشان داد که کالر داپلر با نمایش عروق خونی و میزان وایابلیته، می‌تواند احتمال موفقیت روش‌های غیرجراحی را قبل از انجام هرگونه مداخله درمانی پیش بینی کرده و حتی نوع پروسیجر جراحی را نیز مشخص کند.

در بررسی ما، ارتباط معنی‌داری بین وجود مایع آزاد شکمی و عدم وجود جریان خون در لایه‌های انواژیناسیون یافت شد که شاید علت آن به اختلال جریان خون و احتمال وجود بافت گانگرنه باز گردد.

همچنین بین وجود مایع آزاد شکمی و عدم موفقیت در جاندازی غیرجراحی ارتباط معنی‌داری وجود داشت، به طوری که وجود مایع آزاد شکمی به تنهایی به میزان قابل توجهی احتمال موفقیت درمان غیرجراحی را کاهش می‌داد که شاید این موضوع، یافته فوق در مورد وجود مایع و اختلال جریان خون را نیز تایید نماید.

در حالی که وجود یا عدم وجود لنفادنوپاتی هم‌زمان در ناحیه انواژیناسیون در میزان موفقیت جاندازی غیرجراحی تأثیری نداشت، با این حال میزان عود مجدد به دنبال جاندازی غیرجراحی در مواردی که لنفادنوپاتی در آن‌ها گزارش شده بود، به طور معنی‌داری بالا بود که شاید علت آن ایجاد مانع فیزیکی جهت جاندازی باشد.

همچنین در بررسی ما، ارتباط معنی‌داری بین اندازه نمای سودوکیدنی و میزان موفقیت در جاندازی غیرجراحی وجود داشت که شاید علت آن کاهش شانس موفقیت جاندازی در موارد انواژیناسیون‌های وسیع باشد. این ارتباط در مورد نمای تارگت نیز مشخص گردید ولی ارتباطی با نمای دونات یافت نشد.

فوق مطابقت داشت. با این حال در مطالعات ما نمای سودوکیدنی بیشترین فراوانی را به خود اختصاص داده بود که با مطالعه فوق منطبق نبود.

در یک بررسی که توسط Anderson صورت پذیرفت، نتایج درمانی موارد مبتلا به انواژیناسیون که توسط کالر داپلر بررسی شده بودند، با یکدیگر مقایسه شدند. در این تحقیق که ۲۲۵ بیمار حضور داشتند، کالر داپلر در ۲۰۴ بیمار یعنی ۹۱ درصد وجود جریان خون را نشان داد که از این تعداد ۲۲ بیمار نیاز به مداخله جراحی پیدا کردند. همچنین از ۲۱ بیماری که جریان خون توسط کالر داپلر رویت نشده بود ۱۷ بیمار جراحی شدند که هشت نفر از آن‌ها تحت رزکسیون نیز قرار گرفتند که این اختلاف در این مطالعه معنی‌دار بود (۸).

در مطالعه ما، از ۲۹ بیماری که جراحی شده بودند، هفت بیمار تحت رزکسیون بخشی از روده نیز قرار گرفتند که از این تعداد چهار بیمار فاقد جریان خون در ناحیه انواژیناسیون بودند که این اختلاف با تحقیق فوق مطابقت داشت. در تحقیقی که توسط Leonard و همکارانش انجام گرفت، در کودکانی که شک به انواژیناسیون در آن‌ها وجود داشت، ابتدا توسط رادیوگرافی مورد ارزیابی قرار گرفتند و سپس توسط رادیولوژیست دیگر و توسط اولتراسونوگرافی مورد بررسی قرار گرفتند. نتایج موید این نکته بود که روش تشخیصی و جاناندازی هم‌زمان با گاید سونوگرافی با موفقیت بیشتری همراه بوده است (۹).

در مطالعه ما نیز طوری طراحی شده بود که سونوگرافی هم به‌عنوان معیار تشخیص و هم به‌عنوان ابزار درمانی غیرجراحی مورد استفاده قرار گرفت و براساس نتایجی که ذکر گردید این شیوه در بررسی وضعیت بیمار و تعیین پروگنوز بیماری کاملاً موثر و موفق بود.

در بررسی انجام گرفته توسط Lim و همکاران، مزایای کالر داپلر در کنار سایر موارد کاربردی در تشخیص و درمان انواژیناسیون مورد بررسی قرار گرفت. در این بررسی ۱۷۶ بیمار مشکوک به انواژیناسیون شرکت داشتند که به دنبال اولتراسونوگرافی و تایید ۶۵ مورد از آن‌ها به انواژیناسیون، تحت کالر داپلر قرار گرفتند. از بررسی ۶۵ مورد توسط کالر داپلر، ۶۲ مورد جریان خون در آن‌ها به اثبات رسید که ۵۸ مورد از ۶۲ مورد با جاناندازی موفق تحت درمان قرار گرفتند ولی همه سه مورد که

فوق مطابقت داشت. با این حال در مطالعات ما نمای سودوکیدنی بیشترین فراوانی را به خود اختصاص داده بود که با مطالعه فوق منطبق نبود.

در یک بررسی که توسط Anderson صورت پذیرفت، نتایج درمانی موارد مبتلا به انواژیناسیون که توسط کالر داپلر بررسی شده بودند، با یکدیگر مقایسه شدند. در این تحقیق که ۲۲۵ بیمار حضور داشتند، کالر داپلر در ۲۰۴ بیمار یعنی ۹۱ درصد وجود جریان خون را نشان داد که از این تعداد ۲۲ بیمار نیاز به مداخله جراحی پیدا کردند. همچنین از ۲۱ بیماری که جریان خون توسط کالر داپلر رویت نشده بود ۱۷ بیمار جراحی شدند که هشت نفر از آن‌ها تحت رزکسیون نیز قرار گرفتند که این اختلاف در این مطالعه معنی‌دار بود (۸).

در مطالعه ما، از ۲۹ بیماری که جراحی شده بودند، هفت بیمار تحت رزکسیون بخشی از روده نیز قرار گرفتند که از این تعداد چهار بیمار فاقد جریان خون در ناحیه انواژیناسیون بودند که این اختلاف با تحقیق فوق مطابقت داشت. در تحقیقی که توسط Leonard و همکارانش انجام گرفت، در کودکانی که شک به انواژیناسیون در آن‌ها وجود داشت، ابتدا توسط رادیوگرافی مورد ارزیابی قرار گرفتند و سپس توسط رادیولوژیست دیگر و توسط اولتراسونوگرافی مورد بررسی قرار گرفتند. نتایج موید این نکته بود که روش تشخیصی و جاناندازی هم‌زمان با گاید سونوگرافی با موفقیت بیشتری همراه بوده است (۹).

در مطالعه ما نیز طوری طراحی شده بود که سونوگرافی هم به‌عنوان معیار تشخیص و هم به‌عنوان ابزار درمانی غیرجراحی مورد استفاده قرار گرفت و براساس نتایجی که ذکر گردید این شیوه در بررسی وضعیت بیمار و تعیین پروگنوز بیماری کاملاً موثر و موفق بود.

در بررسی انجام گرفته توسط Lim و همکاران، مزایای کالر داپلر در کنار سایر موارد کاربردی در تشخیص و درمان انواژیناسیون مورد بررسی قرار گرفت. در این بررسی ۱۷۶ بیمار مشکوک به انواژیناسیون شرکت داشتند که به دنبال اولتراسونوگرافی و تایید ۶۵ مورد از آن‌ها به انواژیناسیون، تحت کالر داپلر قرار گرفتند. از بررسی ۶۵ مورد توسط کالر داپلر، ۶۲ مورد جریان خون در آن‌ها به اثبات رسید که ۵۸ مورد از ۶۲ مورد با جاناندازی موفق تحت درمان قرار گرفتند ولی همه سه مورد که

نتیجه گیری

اولتراسونوگرافی یکی از روش‌های دقیق و موثر در تشخیص سریع انواژیناسیون می‌باشد. همچنین با استفاده از سونوگرافی کالر داپلر می‌توان وضعیت روده‌ای را بررسی نموده و احتمال نیاز به جراحی و پروگنوز بیماری را در کوتاه‌ترین زمان ممکن تعیین نمود.

References:

1. Swischuk LE. Imaging of newborn, infant and young child. 5th Ed. Philadelphia: Lippincott, Williams and Wilkins; 2004.
2. Thomas KE, Owens CM. The pediatric abdomen In: Sutton D, Editor. Textbook of radiology and imaging. 7th Ed. London: Churchill Livingstone; 2004. P. 850-74.
3. Hanquient S, Anooshirvani M, Vunda A, Le Coultre C, Bugman P. Reliability of color doppler and power doppler sonography in the evaluation of intussuscepted bowel viability. *Pediatr Surg Int* 1998; 13(5):360-2.
4. Lim HK, Bae SH, Lee KH, Seo GS, Yoon GS. Assessment of reducibility of ileocolic intussusception in children: usefulness of color doppler sonography. *Radiology* 1994; 191(3):781-5.
5. Weinberger E, Winters WD. Intussusception in children: the role of sonography. *Radiology* 1992; 164(6): 601-2.
6. Peh WG, Khong PL, Lam C, Chan KL, Saing S, Cheng W. Ileocolic intussusception: Diagnosis and Significance. *Br J Radiol* 1997; 70(5):891-6.
7. Del-Pozo G, Spinola JG, Anson BG, Serrano C, Miralles M. Intussusception: trapped peritoneal fluid detected with US-relationship to reducibility and ischemia. *Pediatr Radiol* 1996; 201(4):379-84.
8. Anderson DR. The pseudokidney sign. *Radiology* 1999; 211(2):395-7.
9. Swischuk LE, John SD, Swischuk PN. Spontaneous reduction of intussusception: Verification with US. *Radiology* 1994; 192(5): 269-71.
10. Cera SM. Intestinal Intussusception. *Clin Colon Rectal Surgery* 2008; 21(2): 106-13.
11. Kim JH. US features of transient small bowel intussusception in pediatric patients. *Korean J Radiol* 2004; 5(3): 178- 84.
12. Del-Pozo G, Albillos JC, Tejedor D. Intussusception: US findings with pathologic correlation-The Crescent in Doughnut Sign. *Radiology* 1996; 199(3): 688-92.
13. Verschelden P, Filiatrault D, Garel L, Grignon A, Perreault G, Biosvert J. Intussusception in children: reliability of US in diagnosis: a prospective study. *Pediatr Radiol* 1992; 184(5): 741-4.